



Presentaciones de casos

Síndrome de Chilaiditi: reporte de un caso y revisión de la literatura

Chilaiditi Syndrome: a Case Report and Literature Review

Heidy Rego Ávila¹  Ariel Delgado Rodríguez²  Adrián Alejandro Vitón Castillo³

¹ Hospital Clínico Quirúrgico Provincial Abel Santamaría Cuadrado, Pinar del Río, Pinar del Río, Cuba

² Linstead Public Hospital, Jamaica

³ Facultad de Ciencias Médicas de Pinar del Río Dr. Ernesto Che Guevara de la Serna, Cuba

Cómo citar este artículo:

Rego-Ávila H, Delgado-Rodríguez A, Vitón-Castillo A. Síndrome de Chilaiditi: reporte de un caso y revisión de la literatura. **Revista Finlay** [revista en Internet]. 2020 [citado 2023 Mar 27]; 10(3):[aprox. 4 p.]. Disponible en: <https://revfinlay.sld.cu/index.php/finlay/article/view/841>

Resumen

El síndrome de Chilaiditi es un hallazgo radiográfico poco frecuente. Consiste en la interposición de un asa intestinal entre el hígado y el diafragma. No existe etiología claramente establecida aunque se han planteado varias hipótesis que explican su aparición. Se presenta el caso de un paciente de sexo masculino, de 81 años que ingresó con náuseas, vómitos, dolor abdominal, ansiedad y polipnea. Se encontró en el ionograma hiponatremia con sodio sérico en 128 meq/l. La radiografía de tórax mostró aire debajo del hemidiafragma, la tomografía de tórax y abdomen encontró presencia de interposición colónica entre el hígado y el hemidiafragma derecho, imitando la presencia de aire libre. Se confirmó síndrome de Chilaiditi. El paciente fue tratado con un manejo conservador, con suspensión de la vía oral y colocación de sonda nasogástrica. Se presenta el caso por lo raro de esta entidad y porque su diagnóstico es importante para evitar someter al paciente a una intervención quirúrgica.

Palabras clave: síndrome de chilaiditi, radiografía abdominal, informe de casos

Abstract

Chilaiditi syndrome is a rare radiographic finding. It consists of the interposition of an intestinal loop between the liver and the diaphragm. There is no clearly established etiology, although various hypotheses have been put forward to explain its presence. The case of an 81-year-old male patient who was admitted with nausea, vomiting, abdominal pain, anxiety, and polypnea is presented. Serum sodium hyponatremia was found on the ionogram at 128 meq / l. The chest radiograph showed air below the hemidiaphragm, the chest and abdomen tomography found the presence of colonic interposition between the liver and the right hemidiaphragm, imitating the presence of free air. Chilaiditi syndrome was confirmed. The patient was treated with conservative management, with suspension of the oral route and placement of a nasogastric tube. The case is presented due to the rareness of this entity and because its diagnosis is important to avoid undergo the patient to surgical intervention.

Key words: chilaiditi syndrome, abdominal radiography, case reports

Recibido: 2020-04-21 17:48:16

Aprobado: 2020-07-21 08:53:35

Correspondencia: Heidy Rego Ávila. Hospital Clínico Quirúrgico Provincial Abel Santamaría Cuadrado. Pinar del Río, Cuba. galeno@infomed.sld.cu

INTRODUCCIÓN

El signo de Chilaiditi es un signo radiográfico poco frecuente que consiste en la presencia anormal de aire en el espacio subfrénico, causada por la interposición de una parte del colon, generalmente derecho, entre el hígado y el diafragma. Fue descrito en 1865 por *Cantini*, inicialmente denominado hepatoptosis y reportado por primera vez en 1910 por el radiólogo *Demetrius Chilaiditi*, motivo por el cual el signo lleva su nombre.⁽¹⁾ Cuando este hallazgo se encuentra asociado a síntomas tales como dolor abdominal, vómito, estreñimiento, dificultad respiratoria, obstrucción intestinal, entre otros se le denomina síndrome de Chilaiditi.⁽²⁾

El signo de Chilaiditi es poco frecuente, se descubre generalmente de forma accidental durante algún estudio radiológico por otra causa, pues su presentación suele ser asintomática. En su mayoría se presenta en personas mayores de 60 años, con antecedentes de cáncer, enfermedad obstructiva crónica (EPOC), obesidad y embarazo.^(3,4)

Se han descrito tres mecanismos fisiopatológicos relacionados con la transposición de asas intestinales a nivel hepato-diafragmático. La fijación de los órganos al hemidiafragma superior impide la interposición de asas intestinales entre el hígado y el diafragma. En las enfermedades bronquiales, el atrapamiento de aire favorece el aplanamiento y la inversión diafragmática con el subsecuente incremento de la presión intrabdominal, el cual es un factor condicionante al desplazamiento de las vísceras huecas a la cavidad abdominal, la frecuencia del signo en pacientes con enfermedades respiratorias crónicas es cercana al 2,7 %.⁽⁵⁾

Un marcador para identificar el signo es observar pliegues haustrales en el espacio hepato-diafragmático sin modificación en la ubicación del aire con los cambios de posición del paciente, ayudando así a la distinción entre

gas intraluminal y aire libre; lo que permite descartar neumoperitoneo, que es uno de los principales diagnósticos diferenciales. Otros estudios como la ecografía y la tomografía tóraco-abdominal pueden dar mayor precisión de los hallazgos radiográficos, observar factores asociados y descartar diagnósticos diferenciales radiológicos como hemoperitoneo, absceso subfrénico, neumatosis intestinal, quiste hidatídico infectado y tumores hepáticos.⁽⁶⁾ Se presenta el caso por lo raro de esta entidad y porque su diagnóstico es importante para evitar someter al paciente a una intervención quirúrgica.

PRESENTACIÓN DEL CASO

Se presenta el caso de un paciente de sexo masculino, de 81 años de edad que acudió al cuerpo de guardia de medicina interna del Hospital Clínico Quirúrgico Provincial Abel Santamaría Cuadrado con historia de náuseas, vómitos, dolor abdominal difuso, distensión abdominal e historia de constipación.

Al examen físico el paciente se observaba ansioso y polipnéico, con frecuencia cardíaca de 24 respiraciones por minuto, con una saturación parcial de oxígeno de 93 % con aire ambiental, frecuencia cardíaca de 90 latidos por minuto y presión arterial de 140/90mmHg. El murmullo vesicular era normal en ambos campos pulmonares sin presencia de estertores. El abdomen se encontraba distendido, timpánico, con ruidos hidroaéreos normales, sin ascitis, con dolor a la palpación en hipocondrio derecho, sin signos de irritación peritoneal. Los signos de *Blumberg* y *Murphy* resultaron negativos.

Se realizó hemograma completo y química sanguínea con valores normales, sin embargo, el ionograma reveló una hiponatremia con un sodio sérico en 128meq/l. Se indicó radiografía de tórax la cual mostró aire debajo del hemidiafragma derecho. (Figura 1).

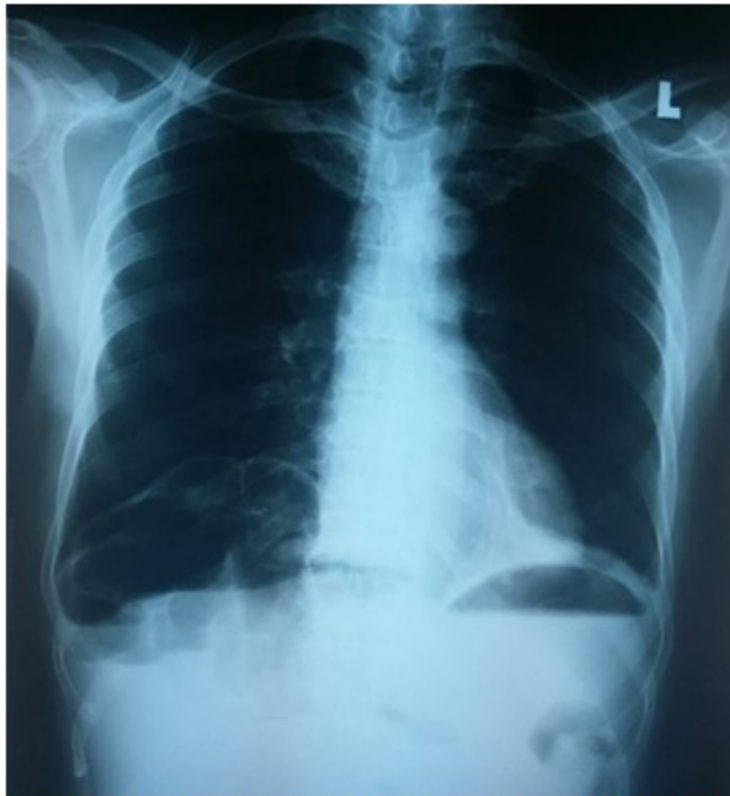

Figura 1. Rayos x de tórax que muestra aire debajo del hemidiafragma derecho

Se indicó tomografía de tórax y abdomen, donde llamaba la atención la interposición de varias imágenes aéreas compatibles con asas

intestinales, tanto delgadas como gruesas, de localización anterior, entre hemidiafragma derecho y el hígado compatible con síndrome de Chilaiditi. (Figura 2).

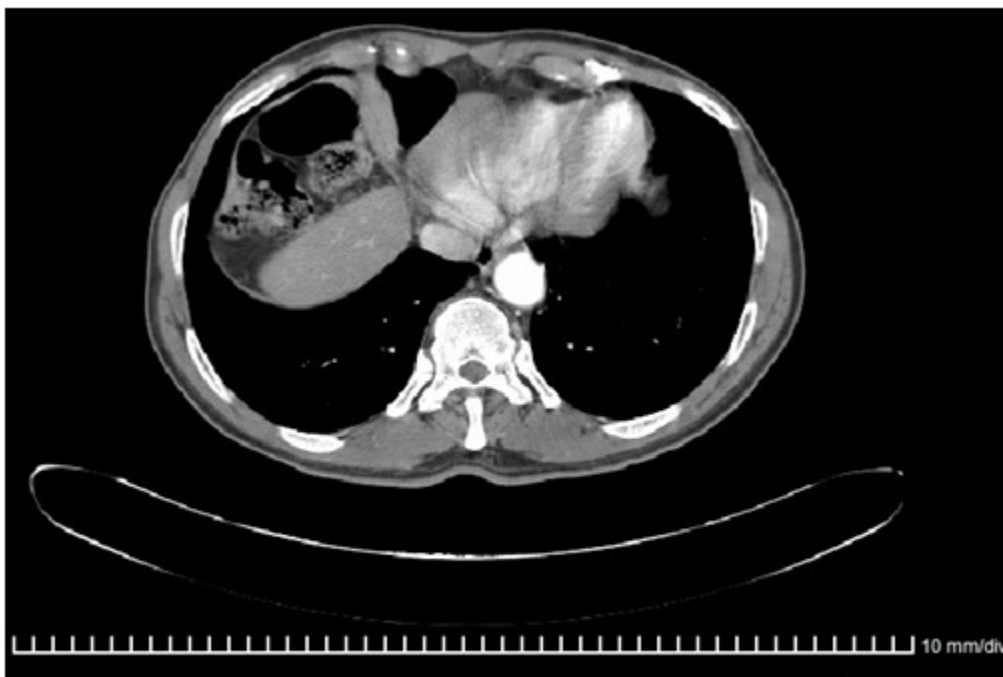

Figura 2. TAC de tórax que muestra asas de colon que se interponen entre el hígado y el hemidiafragma derecho

El paciente fue tratado con un manejo conservador, con suspensión de la vía oral por 6 horas, colocación de sonda nasogástrica, se corrigieron los trastornos del medio interno con soluciones parenterales, se le administraron analgésicos y laxantes y los síntomas se resolvieron sin necesidad de cirugía.

DISCUSIÓN

El dolor abdominal, la constipación, los vómitos, la dificultad respiratoria, los vólvulos y la obstrucción son posibles presentaciones de este síndrome.⁽⁷⁾ El síndrome de Chilaiditi puede evolucionar a una condición crónica o resolverse espontáneamente.⁽⁸⁾

Dadas las manifestaciones gastrointestinales: dolor abdominal, náuseas, vómitos, constipación; así como la imagen de densidad de aire debajo del diafragma, puede interpretarse erróneamente como neumoperitoneo, pero la identificación de las haustras aclara la naturaleza colónica. La realización de una tomografía tóraco-abdominal permite descartar el neumoperitoneo así como la ruptura diafragmática y se establece el diagnóstico del síndrome de Chilaiditi.

Con la aparición del síndrome de Chilaiditi puede

presentarse una elevación del hemidiafragma derecho sobre el hígado, desplazamiento caudal de este e interposición de un asa intestinal, lo cual fue confirmado en este caso por estudios tomográficos.

El manejo inicial del síndrome de Chilaiditi debe ser conservador, incluir el reposo, el remplazo de volumen parenteral, así como la descompresión del intestino a través de sonda nasogástrica, el uso de enemas y laxantes.⁽⁹⁾

La radiografía evolutiva puede mostrar la desaparición del aire por debajo del diafragma y con esto se favorece la efectividad de la conducta. Sin embargo, si el paciente no responde al manejo inicial y además presenta signos de obstrucción o evidencia de isquemia intestinal, estaría indicada la intervención quirúrgica. En los últimos años existen reportes de cirugías para el manejo de los síntomas crónicos que incluyen el dolor abdominal recurrente.⁽⁹⁾

Un error en el diagnóstico de una perforación de intestino puede llevar a una cirugía innecesaria. Es importante identificar el signo de Chilaiditi para prevenir complicaciones que pueden derivarse de procedimientos percutáneos transhepáticos o biopsia de hígado,

particularmente en pacientes cirróticos que están predispuestos a presentar este signo.^(10,11) Debido a esta situación es importante prestar atención a esta anomalía y a su diagnóstico y manejo adecuados que aseguren una evolución favorable en el paciente.

El síndrome de Chilaiditi es una rara entidad que debe ser sospechada en pacientes con dolor abdominal, vómitos y aire libre debajo del hemidiafragma derecho en la radiografía de tórax sin cuadro clínico de abdomen agudo. Su diagnóstico es importante pues evita someter al paciente al estrés físico de una intervención quirúrgica.

Conflicto de intereses: los autores declaran la no existencia de conflictos de intereses relacionados con el estudio.

Contribución de los autores:

Idea conceptual: Heidy Rego Ávila, Ariel Delgado Rodríguez.

Revisión de la literatura: Heidy Rego Ávila, Adrián Alejandro Vitón Castillo.

Escritura del artículo: Heidy Rego Ávila, Ariel Delgado Rodríguez.

Revisión crítica: Adrián Alejandro Vitón Castillo.

Financiación: Hospital Clínico Quirúrgico Provincial Abel Santamaría Cuadrado.

REFERENCIAS BIBLIOGRÁFICAS

1. Aguilar CR, García J. Signo y síndrome de Chilaiditi. Reporte de caso. Rev Med Inst Mex Seguro Soc [revista en Internet]. 2017 [citado 15 Ene 2020];55(1):[aprox. 5p]. Disponible en: <https://www.redalyc.org/jatsRepo/4577/457749297026/457749297026.pdf>
2. Hountis P, Chounti M. Chilaiditi's sign or syndrome? Diagnostic question in two patients with concurrent cardiovascular diseases. Monaldi

Arch Chest Dis. 2017;87(2):755

3. Vázquez JC, Trueba D, Portillo L. Imagen en trauma toracoabdominal. Un diagnóstico diferencial difícil. Rev Fac Med UNAM [revista en Internet]. 2019 [citado 15 Ene 2020];62(2):[aprox. 4 p]. Disponible en: <https://www.medigraphic.com/cgi-bin/new/resumen.cgi?IDARTICULO=85838>
4. Marronquin JA, Cano W, Cazorala ER. Signo de Chilaiditi. Rev Med Hered [revista en Internet]. 2016 [citado 15 Ene 2020];27(2):[aprox. 10p]. Disponible en: http://www.scielo.org.pe/scielo.php?script=sci_arttext&pid=S1018-130X2016000200010
5. Garg K, Mohapatra PR, Aggarwal D, Gupta R, Janmeja AK. Interstitial lung disease with chilaiditi syndrome. J Clin Diagn Res. 2016;10(12):TD04-TD05
6. Uygungul E, Uygungul D, Ayrik C, Narci H, Bozkurt S, Köse A. Chilaiditi sign: Why are clinical findings more important in ED?. Am J Emerg Med. 2015;33(5):733.e1-733.e2
7. Zhang R, Tan J, Zhang G, Wang R. Chilaiditi syndrome with an unusual radiographic image: A crescent-shaped liver. Dig Liver Dis. 2017;49(4):452
8. Nair N, Takiyeddine Z, Tariq H. Colonic interposition between the liver and diaphragm: the chilaiditi sign. Can J Gastroenterol Hepatol. 2016;21(1):74704
9. Okiro JO. Chilaiditi syndrome mimicking congestive heart failure. BMJ Case Rep. 2017;72(2):811
10. López C, López E, Iannuzzelli C, Sanchiz B. Signo de Chilaiditi como hallazgo casual. Atal Méd [revista en Internet]. 2018 [citado 15 Ene 2020];8(1):[aprox. 3p]. Disponible en: <http://atalayamedica.comteruel.org/index.php/revista/article/view/110/116>
11. Kang D, Pan AS, López MA, Buicko JL, López M. Acute abdominal pain secondary to chilaiditi syndrome. Case Rep Surg. 2013;75(6):590