

Presentaciones de casos

# Nevus verrugoso gigante con componente angiomatoso cavernoso. Presentación de un caso

## Giant Warty Nevus with Cavernous Angioma Component. Case Presentation

María del Rosario Sánchez Hidalgo<sup>1</sup> Idalmis Valdés Madrigal<sup>1</sup> Eduardo Carlos Borges Sánchez<sup>2</sup>

<sup>1</sup> Hospital Pediátrico General Luis Ángel Milanés Tamayo, Bayamo, Granma, Cuba

<sup>2</sup> Hospital General Provincial Carlos Manuel de Céspedes, Bayamo, Granma, Cuba

### Cómo citar este artículo:

Sánchez-Hidalgo M, Valdés-Madrigal I, Borges-Sánchez E. Nevus verrugoso gigante con componente angiomatoso cavernoso. Presentación de un caso. **Revista Finlay** [revista en Internet]. 2020 [citado 2026 Feb 8]; 10(1):[aprox. 5 p.]. Disponible en: <https://revfinlay.sld.cu/index.php/finlay/article/view/780>

### Resumen

El nevus verrugoso es una hiperplasia benigna y congénita de la epidermis superficial y los anexos. Se considera un hamartoma derivado del ectodermo, posiblemente ocasionado por una aberración cromosómica localizada en el brazo largo del cromosoma 1. Se presenta el caso de un paciente de sexo masculino, de 3 años de edad, portador de nevus verrugoso gigante con componente angiomatoso cavernoso, en región occipital, sin otras anomalías. Se utilizaron los datos provenientes de fuentes documentales (carné obstétrico, carné pediátrico, historias clínicas hospitalaria y ambulatoria), exámenes de laboratorio e imagenológicos, así como información obtenida a partir de la entrevista a la madre, para describir la evolución desde el nacimiento. Se realizó búsqueda bibliográfica y se comentan aspectos relacionados con la incidencia, localizaciones, edad de presentación, las características clínicas e histopatológicas, el tratamiento y la evolución. Se realiza este reporte por la baja frecuencia de esta patología en el Hospital Pediátrico General Luis Ángel Milanés de Bayamo, Granma.

**Palabras clave:** hiperplasia benigna, aberraciones cromosómicas, reporte de caso

### Abstract

The warty nevus is a benign and congenital hyperplasia of the superficial epidermis and the annexes. It is considered a hamartoma derived from the ectoderm, possibly caused by a chromosomal aberration located on the long arm of chromosome 1. The case of a 3 year-old male patient is presented, with a giant warty nevus with an angioma cavernous component in the occipital region, without other anomalies. Data from documentary sources (such as obstetric card, pediatric card and hospital and outpatient medical records), laboratory and imaging tests, as well as information obtained from the mother's interview, were used to describe the evolution from birth. Issues related to the incidence, locations, age of presentation, clinical and histopathological characteristics, treatment and evolution are discussed, on the bases of a bibliographic search. This report is made due to the low frequency of this pathology at the Paquito González Cueto de Cienfuegos University Pediatric Hospital.

**Key words:** benign hyperplasia, chromosomal aberration, case reports

**Recibido:** 2020-01-30 14:50:07

**Aprobado:** 2020-02-06 10:01:11

**Correspondencia:** María del Rosario Sánchez Hidalgo. Hospital Pediátrico General Luis Ángel Milanés Tamayo. Granma. [mrosarios@infomed.sld.cu](mailto:mrosarios@infomed.sld.cu)

## INTRODUCCIÓN

De los tumores cutáneos, un 2 % ocurren en el cuero cabelludo. De ellos, el nevus verrugoso tiene una incidencia de 1 por cada 1000 nacidos vivos.<sup>(1)</sup> Se considera una hiperplasia benigna y congénita de la epidermis superficial y los anexos. Se manifiesta durante el primer año de vida, crece en la infancia, pero en la adolescencia alcanza su mayor tamaño. Un nevo congénito gigante es más pequeño en bebés y niños, pero por lo regular, continúa creciendo conforme el niño crece. Generalmente, un nevo pigmentado gigante mide más de 15 pulgadas una vez que deja de crecer. Los nevos gigantes son poco comunes.<sup>(2)</sup> Pueden aparecer en cualquier parte de la superficie cutánea. Se han descrito casos extremadamente raros asociados a encefalocele occipital.<sup>(3)</sup>

Se considera un hamartoma derivado del ectodermo, posiblemente ocasionado por una aberración cromosómica localizada en el brazo largo del cromosoma 1.

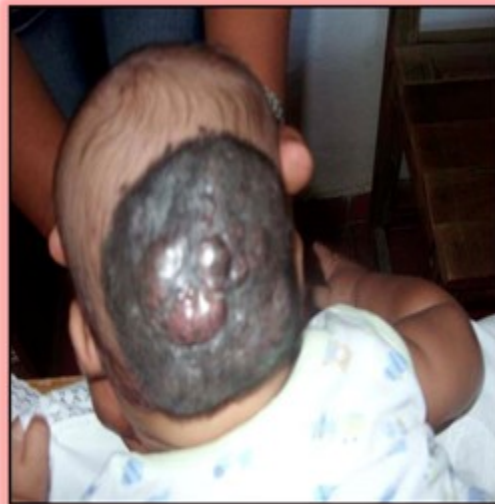
Aparece frecuentemente de forma esporádica, aunque se han descrito casos familiares, el 60 % de ellos se manifiestan al nacimiento o durante el primer año de vida (80 %) con la misma prevalencia entre niños y niñas.<sup>(4)</sup> Se localiza

frecuentemente en las extremidades inferiores y superiores, el tronco y la cara. Según su localización produce diversas manifestaciones clínicas, muchas veces los síntomas neurológicos son de temprana aparición en la etapa de lactante con presencia de convulsiones de difícil control.<sup>(5)</sup> Su transformación maligna es rara.<sup>(4)</sup> La histopatología muestra hiperqueratosis, papilomatosis, acantosis y alargamiento de los procesos interpapilares. En ocasiones, disqueratosis acantolítica.<sup>(4)</sup> Se plantea que el tratamiento de elección es quirúrgico.<sup>(5-7)</sup>

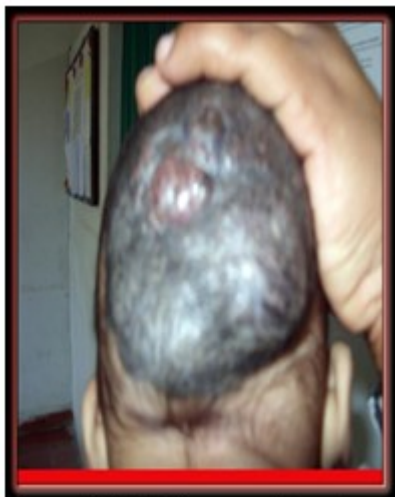Este trabajo se realizó con el objetivo de presentar un caso clínico de un niño portador de un nevus verrugoso gigante con componente angiomatoso cavernoso en región occipital, sin manifestaciones neurológicas, (afección no observada con anterioridad en nuestra larga práctica pediátrica), el cual evolucionó satisfactoriamente con tratamiento conservador.

## PRESENTACIÓN DEL CASO

Se presenta el caso de un paciente de sexo masculino, de 3 años de edad, de procedencia rural, con seguimiento multidisciplinario por haber nacido con un nevus verrugoso gigante con componente angiomatoso cavernoso en región occipital. (Figuras 1 y 2).



**Figura 1.** Niño de 2 meses de edad portador de nevus verrugoso gigante con componente angiomatoso cavernoso en región occipital



**Figura 2.** Edad: 14 meses. Signos de fibrosis. Actividad en polo inferior

Antecedentes patológicos familiares: primo con labio leporino. Sin antecedentes de nevus ni de otras alteraciones dermatológicas familiares, ni de epilepsia.

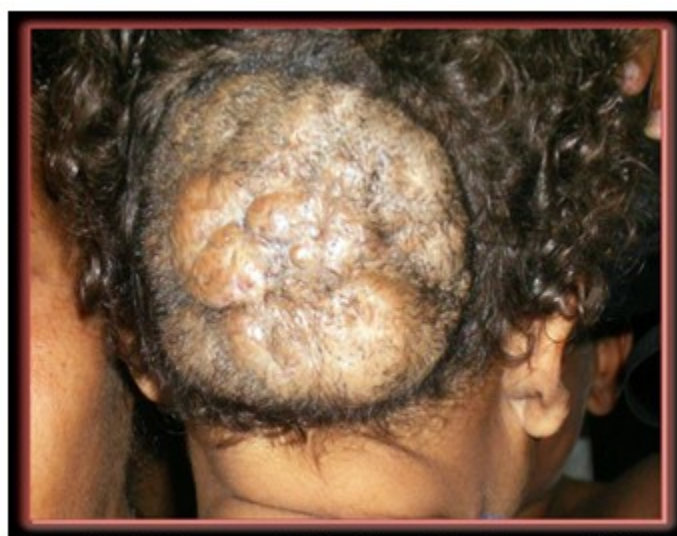Prenatales: madre de 31 años, con historia de 2 gestaciones, un parto y ningún aborto, hipertensión arterial crónica tratada con metildopa, 1 tableta c/8 horas. Obesa, con anemia ligera. Sin hábitos tóxicos ni radiaciones.

Natales: cesárea iterada, 41 semanas, peso 2800 gramos. Apgar 9/9

Posnatales: al examen físico se observó tumoración que hacía relieve sobre el cuero cabelludo, hiperpigmentada, de 9 cms de diámetro, en región occipital, sin adherida al hueso, con varias lesiones verrugosas y áreas rojizas de contenido blando, sin otras anomalías en el examen físico.

Los datos obtenidos de la revisión documental y de la entrevista a la madre y al equipo básico de salud mostraron lo siguiente:

Sin la presencia de manifestaciones clínicas neurológicas ni de otros órganos y sistemas. (Figura 3).



**Figura 3.** Edad: 18 meses. Calcificación multilobulada en polo inferior. Polo superior y porción media, ya existen adherencias

Polo superior y porción media, ya existen adherencias

#### Investigaciones realizadas:

Al nacer: se le realizó ecografía transfontanelar y abdominal que no mostró alteraciones. Tamizaje

neonatal: normal.

A los 3 meses de nacido se le realizó examen oftalmológico en el que no se mostraron lesiones orgánicas evidentes.

A los 7 meses se le realizó tomografía axial

computarizada (TAC) de cráneo, en la que se observó imagen de densidad variable que medía de 8x2 cms, alargada, con calcificaciones en su interior, localizada a nivel de partes blandas (cuero cabelludo), que solo erosionaba ligeramente la tabla externa, en relación con hemangioma cavernoso a nivel del cráneo. No se observaron alteraciones encefálicas ni ventriculares. Fosa posterior normal.

Se le practicó exploración doppler que mostró gran vascularización del hemangioma cavernoso, no se encontró fístula arterio-venosa, pero sí se apreciaban sístoles vasculares con latido arterial.

El paciente se siguió en consulta con un equipo multidisciplinario, (pediatra, genetista, neurólogo, neurocirujano, maxilofacial, dermatólogo, trabajador social, psicólogo).

Mantuvo buen ritmo de crecimiento y desarrollo psicomotor normal, sin episodios convulsivos.

Se mantuvo con tratamiento conservador, consistente en: dormir en decúbito supino; compresión durante 30 minutos, 3 veces al día

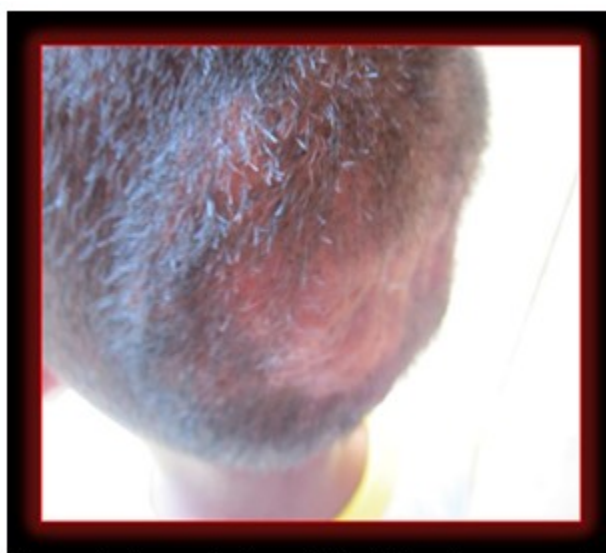(uso de capelina); lubricación de la zona, aplicar hielo o escarcha por 5 minutos, de forma intermitente.

Se indicó el uso de triancinolona en crema 2 veces al día; administrar vitamina C 15 gotas, 2 veces al día, vía oral.

A los 10 meses se mantuvo el tratamiento anterior y se comenzaron a realizar infiltraciones con betametazona (2mg) en 1 ml de lidocaína 2 %, más epinefrina al 1:50 000. Se realizan 8 infiltraciones (1 mensual), variando la concentración del kenalog 40 y del vasoconstrictor.

Se añadió al tratamiento cartílago de tiburón, ½ tableta oral, diaria, por un mes.

A los 14 meses de edad se observaban signos de fibrosis, persistía actividad en polo inferior. A los 18 meses existía aún calcificación multilobulada en polo inferior. Polo superior y porción media, ya presentaba adherencias. A los 3 años de edad fue sorprendente la mejoría clínica del paciente. (Figura 4).



**Figura 4.** Sorprendente mejoría clínica. En espera de tratamiento quirúrgico con fines estéticos. Adecuado desarrollo psicomotor

El niño está en espera de tratamiento quirúrgico con fines estéticos, mantiene adecuado desarrollo psicomotor. No presenta síntomas. Se mantiene seguimiento periódico y vigilancia estricta del neurodesarrollo. La madre muestra

alto grado de satisfacción con la evolución de su hijo.

## DISCUSIÓN

Los hemangiomas infantiles son los tumores benignos más frecuentes en los lactantes. Se presentan hasta entre el 1,1 y 2,6 % de los neonatos a término y alcanza entre el 10-12 en el primer año de vida.<sup>(8)</sup> Son tumores benignos que se originan en los vasos intrínsecos de los tejidos. Histológicamente, se clasifican en cavernosos y capilares, dependiendo de los vasos dominantes, aunque existen formas mixtas. Cuando se consideran los tumores de cráneo de forma global, los angiomas cavernosos constituyen un diagnóstico poco frecuente; en ocasiones llegan a representar alrededor de un 10 % en esa forma de presentación.<sup>(9)</sup> Se considera que los hemangiomas cavernosos que afectan el tejido óseo crecen de forma progresiva, por lo que habitualmente se recomienda su tratamiento quirúrgico, ya que aquel fenómeno implica un empeoramiento del cuadro clínico, que incluye desde formas banales con implicaciones puramente cosméticas hasta sucesos relevantes como hemorragias o lesión de nervios craneales, en dependencia de la localización de la lesión.<sup>(9)</sup> Se plantea que después de una fase de crecimiento durante los primeros meses, su evolución es espontánea, con tendencia a la regresión, es lo que condiciona la abstención de tratamiento en la mayoría de ellos; sin embargo, en el 10-20 % de los casos, por su extensión, localización, existencia de lesiones viscerales, coagulopatía de consumo, etc. pueden poner en peligro el estado funcional o vital del paciente.<sup>(9)</sup> En el caso expuesto existen algunos elementos de especial interés, pues si bien la literatura recoge información sobre angiomas cavernosos gigantes en diferentes localizaciones, muchos con repercusión sistémica y graves complicaciones, así como la existencia de nevus gigantes, no se encontraron referencias sobre la presencia de un importante componente angiomaso formando parte de un nevus verrugoso gigante, sin sintomatología sobreañadida, como convulsiones, hemorragias, ulceraciones y otras, lo que determinó la adopción del tratamiento conservador con el cual se obtuvieron excelentes resultados. Como tratamiento conservador, la literatura sugiere el uso de corticoides, vasoconstrictores, crioterapia, radioterapia, láser, ciclofosfamida, embolizaciones y otros, en dependencia de la localización y la sintomatología; aunque la mayoría de ellos tienen importantes efectos locales,<sup>(10,11)</sup> ninguno de los cuales se presentó este paciente, el cual recibió tratamiento conservador, consistente en: dormir en decúbito supino; compresión durante 30 minutos, 3 veces al día (uso de capelina); lubricación de la zona,

aplicación de hielo o escarcha por 5 minutos, de forma intermitente; el uso de triancinolona en crema 2 veces al día; administrar vitamina C 15 gotas, 2 veces al día, vía oral e infiltraciones con betametazona (2mg) en 1 ml de lidocaína 2 %, más epinefrina al 1:50 000, variando mensualmente la concentración del kenalog 40 y del vasoconstrictor. Algunos niños que presentan lesiones angiomasos graves (10-20 % casos) con extensión a estructuras anatómicas vitales, no responden a los tratamientos convencionales. En los últimos años se ha incorporado el  $\alpha 2$  interferón al tratamiento de esas lesiones graves, en base a su efecto antiproliferativo sobre las células endoteliales. Castañón y cols.<sup>(10)</sup> han obtenido magníficos resultados con la aplicación del interferón, (conjuntamente con los corticoides), aprovechando su efecto antiangiogénico conocido y también porque se sabe que disminuye las adherencias de las plaquetas por aumento en la producción local de prostaciclina<sup>(10,12)</sup> por lo que han logrado la regresión total de las lesiones angiomasos aunque, plantean que al igual que la mayoría de los autores que lo han utilizado, no se sabe si se puede atribuir solo al interferón los resultados obtenidos. López Gutiérrez y cols. estudiaron el impacto de la aplicación del marcador GLUT-1 en el diagnóstico y tratamiento de las anomalías vasculares congénitas en varios grupos de edades y detectaron que en los niños con tumores vasculares de proliferación perinatal y hasta los 6 primeros meses de vida, con diagnóstico clínico de hemangioma, se había indicado la extirpación quirúrgica por presentar alguna complicación, alcanzar un tamaño considerable, asentar en localización desfavorable o dar lugar a ansiedad en los padres.<sup>(13)</sup> Lo más relevante del caso que se presenta es la evolución muy favorable del nevus gigante con el tratamiento conservador utilizado, a pesar del gran tamaño de la lesión y la presencia de un angioma cavernoso en su interior, sin la aparición de complicaciones ni de recidivas.

En el caso presentado, a pesar de las características de la tumoración inicial (un nevus verrugoso gigante con un importante componente angiomaso cavernoso en su interior) la evolución con crioterapia, aplicación tópica e intralesional de esteroides y vasoconstrictores, conjuntamente con la oclusión, ha sido satisfactoria, aunque se mantiene la vigilancia estricta del neurodesarrollo.



**Conflicto de intereses:** los autores declaran la no existencia de conflictos de intereses relacionados con el estudio.

### Contribución de los autores:

Idea conceptual: María del Rosario Sánchez Hidalgo.

Análisis estadístico: Idalmis Valdés Madrigal.

Revisión de la literatura: María del Rosario Sánchez Hidalgo, Eduardo Carlos Borges Sánchez.

Escritura del artículo: María del Rosario Sánchez Hidalgo.

Revisión crítica del artículo: Idalmis Valdés Madrigal.

**Financiación:** Hospital Pediátrico General Luis Ángel Milanés. Bayamo. Granma.

### REFERENCIAS BIBLIOGRÁFICAS

1. Guevara RM, Peniche A, Fierro L, Ponce RM, Mercadillo P. Frecuencia de tumores en la piel cabelluda en el servicio de Dermato-Oncología del Hospital General de México. Un análisis retrospectivo de los últimos 10 años. *Dermatología Rev Mex* [revista en Internet]. 2010 [citado 23 Feb 2018];54(4):[aprox. 4p]. Disponible en: <http://www.medigraphic.com/pdfs/derrevmex/rmd-2010/rmd104b.pdf>
2. MedlinePlus. Nevo congénito gigante [Internet]. Bethesda: Biblioteca Nacional de Medicina de Estados Unidos; 2018 [citado 7 Ene 2019]. Disponible en: <https://medlineplus.gov/spanish/ency/article/001453.html>
3. Gorai S, Saha M, Seth J. Giant Congenital Melanocytic Nevus with Occipital Encephalocele: A Very Rare Association. *Indian J Dermatol*. 2016;61(2):224-6
4. DermaPixel. Nevo epidérmico verrugoso: a veces no hay que hacer nada [Internet]. España: DermaPixel; 2015 [citado 7 Ene 2019]. Disponible en: <https://www.dermapixel.com/2015/02/nevo-epidemico-verrugoso-veces-no-hay.html>

5. Santana EE, LLauradó RA. Melanosis neurocutánea: presentación de caso. *AMC* [revista en Internet]. 2017 [citado 7 Ene 2019];21(5):[aprox. 6p]. Disponible en: [http://scielo.sld.cu/scielo.php?script=sci\\_arttext&pid=S1025-02552017000500012&lng=es](http://scielo.sld.cu/scielo.php?script=sci_arttext&pid=S1025-02552017000500012&lng=es)
6. Criscito MC, Correa LM, Koshenkov VP, Firoz BF. Recurrent Nevi in a Skin Graft Following Excision of Giant Congenital Melanocytic Nevus. *Dermatol Surg*. 2016;42(9):113-6
7. Chokoeva AA, Fioranelli M, Roccia MG, Lotti T, Wollina U, Tchernev G. Giant congenital melanocytic nevus in a bulgarian newborn. *J Biol Regul Homeost Agents*. 2016;30(2 Suppl 2):57-60
8. De la Cruz Y. Hemangioma infantil. *Rev Cubana Angiol Cir Vascular* [revista en Internet]. 2015 [citado 5 Ene 2019];16(1):[aprox. 15p]. Disponible en: <http://scielo.sld.cu/pdf/ang/v16n1/ang10115.pdf>
9. Carrasco R, García E, Navas M, Adrados M, García R. Hemangioma cavernoso intraóseo craneal. *Neurocirugía* [revista en Internet]. 2009 [citado 5 Ene 2019];20(6):[aprox. 4p]. Disponible en: <http://scielo.isciii.es/pdf/neuro/v20n6/6.pdf>
10. Castañón M, Mayol J, Muñoz ME, Carrasco R, Morales L. Tratamiento del hemangioma gigante con interferón. *Cir Pediatr* [revista en Internet]. 1999 [citado 5 Ene 2020];12(2):[aprox. 3p]. Disponible en: [https://www.secipe.org/coldata/upload/revista/1999\\_22-80.pdf](https://www.secipe.org/coldata/upload/revista/1999_22-80.pdf)
11. Heckl S, Aschoff A, Kunze S. Cavernomas of the skull: review of the literature 1975-2000. *Neurosurg Rev*. 2002;25(1-2):56-62
12. White CW, Wolf SJ, Korones DN, Sondheimer HM, Tosi MF, Yu A. Treatment of childhood angiomatous diseases with recombinant interferon  $\alpha$ -2a. *J Pediatr*. 1991;118(1):59-65
13. López JC, Tovar JA, Patrón M. Impacto de la aplicación del marcador GLUT-1 en el diagnóstico y tratamiento de las anomalías vasculares congénitas. *Cir Pediatr* [revista en Internet]. 2005 [citado 5 Ene 2019];18(3):[aprox. 7p]. Disponible en: <https://www.secipe.org/coldata/upload/revistairPed18.113-120pdf>