

Presentaciones de casos

# Aracnoidocele selar como causa de hiponatremia severa. Presentación de un caso y revisión de la literatura

## "Empty" Sella Turcica as the Cause of Severe Hyponatremia. Case Presentation and Literature Review

Viviana de la Concepción García Escudero<sup>1</sup> Hamlet Águila Consuegra<sup>1</sup> Dayana Alomá Fortún<sup>1</sup>

<sup>1</sup> Hospital General Universitario Dr. Gustavo Aldereguía Lima, Cienfuegos, Cienfuegos, Cuba, CP: 55100

### Cómo citar este artículo:

García-Escudero V, Águila-Consuegra H, Alomá-Fortún D. Aracnoidocele selar como causa de hiponatremia severa. Presentación de un caso y revisión de la literatura. **Revista Finlay** [revista en Internet]. 2017 [citado 2026 Feb 9]; 7(3):[aprox. 5 p.]. Disponible en: <https://revfinlay.sld.cu/index.php/finlay/article/view/524>

### Resumen

El síndrome primario de la silla turca vacía o aracnoidocele selar se presenta cuando una de las capas que cubre la parte externa del cerebro protruye hacia abajo en la silla y ejerce presión sobre la hipófisis. En el caso del hipopituitarismo, como causa de aracnoidocele, las manifestaciones clínicas dependen del aumento o disminución de la producción de hormonas, lo que lleva a la aparición de trastornos hidrominerales severos como la hiponatremia. Se presenta el caso de una paciente que acudió al Hospital Dr. Gustavo Aldereguía Lima con cuadro clínico de vómitos, decaimiento, malestar general, pérdida del apetito y ureas escasas. Durante su ingreso, la paciente presentó un cuadro de estado convulsivo que llevó a la ventilación mecánica. Se realizaron estudios tomográficos que fueron negativos y al analizar el resto de los exámenes de laboratorio, se diagnosticó un hipotiroidismo con hiponatremia severa para lo cual se indicó tratamiento. Se realizó una resonancia magnética nuclear donde se determinó un aracnoidocele selar grado III. Se presenta este reporte por la importancia del diagnóstico y tratamiento oportunos de esta entidad.

**Palabras clave:** aracnoides, síndrome de silla turca vacía, hiponatremia, signos y síntomas, diagnóstico

### Abstract

The primary syndrome of the "empty" sella turcica or sellar diaphragm herniation appears when one of the layers which cover the outside of the brain protrudes down into the sella and puts pressure on the pituitary. In the case of hypopituitarism, as a cause of arachnoid hernia, clinical manifestations depend on increased or decreased production of hormones, leading to the appearance of severe hydromineral disorders such as hyponatremia. It is presented a case of a patient who came to Dr. Gustavo Aldereguía Lima Hospital with clinical symptoms of vomiting, decay, general malaise, loss of appetite and scarce urination. During admission, the patient had a convulsive status which led to mechanical ventilation. We performed tomography studies that were negative and when analyzing the rest of the laboratory tests, hypothyroidism with severe hyponatremia was diagnosed for which treatment was indicated. A nuclear magnetic resonance was performed where a grade III sellar diaphragm herniation was diagnosed. This report is presented because of the importance of timely diagnosis and treatment of this entity.

**Key words:** arachnoid, empty sella syndrome, hyponatremia, signs and symptoms, diagnosis

**Recibido:** 2017-01-30 13:24:50

**Aprobado:** 2017-03-22 14:32:19

**Correspondencia:** Viviana de la Concepción García Escudero. Hospital General Universitario Dr. Gustavo Aldereguía Lima. Cienfuegos. [viviana.garcia@gal.sld.cu](mailto:viviana.garcia@gal.sld.cu)

## INTRODUCCIÓN

El hipotiroidismo es una afección en la cual la glándula tiroides no produce suficiente hormona tiroidea.<sup>1</sup> Este padecimiento puede ser primario, cuando está causado por un problema de la glándula tiroides en sí, o secundario, cuando proviene de un mal funcionamiento de la hipófisis (hipopituitarismo) o del hipotálamo.<sup>2</sup> Etiológicamente, la pérdida de la función hipofisaria puede corresponder a un trastorno primario de la pituitaria, del hipotálamo, o de ambos. Las causas más frecuentes son los tumores hipofisarios o el daño derivado del tratamiento de estos (76 %), tumores no-hipofisarios (13 %), otras causas no tumorales (3 %); y un 8 % persiste como etiología desconocida, la resonancia magnética es el examen de elección para evaluar a los pacientes con hipopituitarismo, porque permite identificar el origen en la mayoría de los casos,<sup>3</sup> entre ellos se encuentra el aracnoidocele selar o síndrome de silla turca vacía causa no tumoral que lo ocasiona.<sup>4</sup>

El término silla turca vacía o aracnoidocele ha sido definido como la herniación del espacio subaracnoideo dentro de la silla turca, asociado con elongación del tallo y aplanamiento de la glándula hipofisaria contra el piso selar.<sup>5</sup>

Se han señalado dos formas clínicas: silla turca vacía primaria (STVP) y silla turca vacía secundaria (STVS) dependiendo de la existencia o no de antecedentes previos, aunque en ambas formas persiste un aspecto anatómico importante, y es la presencia de un defecto de cierre o sellado del diafragma selar. Estas alteraciones anatómicas señaladas, en ocasiones van acompañadas de trastornos en la secreción y liberación de hormonas hipofisarias,<sup>4</sup> dentro de ellas se encuentra la hormona estimuladora de la tiroides (TSH) (por sus siglas en inglés) que a su vez estimula la secreción de hormonas tiroideas por la glándula; por lo que se ocasiona así un hipotiroidismo secundario a la hipofunción pituitaria, patología distinguida a través de la resonancia magnética nuclear (RMN).<sup>6</sup>

Se presenta este reporte por la importancia del diagnóstico y tratamiento oportunos de esta entidad debido a que, como ocurre en el siguiente caso, en muchas ocasiones los pacientes necesitan el ingreso en las unidades de terapia intensiva, por lo cual se requiere de una rápida actuación, por parte de los especialistas para salvarles la vida.

## PRESENTACIÓN DEL CASO

Se presenta el caso de una paciente de 74 años de edad, de color de piel blanca, con antecedentes patológicos personales de hipertensión arterial y cardiopatía isquémica desde hacía 8 años, para lo cual se medicaba con atenolol, ½ tableta al día, hidroclorotiazida y espironolactona 1 tableta al día además de nitrosorbide 1 tableta cada 8 horas. Esta paciente acudió al Servicio de Medicina Interna del Hospital refiriendo que hacía una semana se le había diagnosticado en el área de salud una pielonefritis aguda para lo cual llevaba tratamiento con gentamicina 1 ampola intramuscular cada 8 horas, y en esta ocasión planteó que desde hacía aproximadamente 3 días presentaba vómitos de escasa cuantía precedidos de náuseas, decaimiento, malestar general, pérdida del apetito y ureas escasas.

Examen físico al ingreso: sin alteraciones.

Complementarios: Hemoglobina: 108 g/l. Glucemia: 6,1 mmol/l. Creatinina: 77 mmol/l. Leucograma: 7,3 x10<sup>9</sup>/l. Na: 135mmol/l. K: 3,1 mmol/l.

Ultrasonido renal: mostró litiasis en vesícula, sin dilatación de vías biliares, ambos riñones estaban normales.

Se decidió ingresar a esta paciente con la impresión diagnóstica de una pielonefritis aguda en el Servicio de Medicina Interna.

Al segundo día de estadía en este Servicio se constató que la paciente presentaba pérdida súbita del conocimiento por algunos minutos, por lo que se indicó:

Electrocardiograma que mostró una bradicardia sinusal.

Tomografía axial computarizada de cráneo simple: sin alteraciones.

Por lo que se mantuvo igual conducta y se indicó análisis de hormonas tiroideas.

A las 48 horas de presentar este cuadro se describió la presencia de cuadro de convulsiones tónico clónicas generalizadas sin repuesta al tratamiento de primera y segunda línea por lo que se planteó la existencia de un estado convulsivo, y se procedió a la ventilación artificial mecánica y se trasladó a la unidad de cuidados

intermedios, donde se realizaron los siguientes complementarios:

Hemoglobina: 102 g/l. Glucemia: 10,4 mmol/l. Creatinina: 97 mmol/l. Leucograma:  $7,5 \times 10^9/l$ . Na: 108 mmol/l. K: 2.37 mmol/l.  $T_3$ : 1.10 ng/dL.  $T_4$ : 3.4 ng/dL.

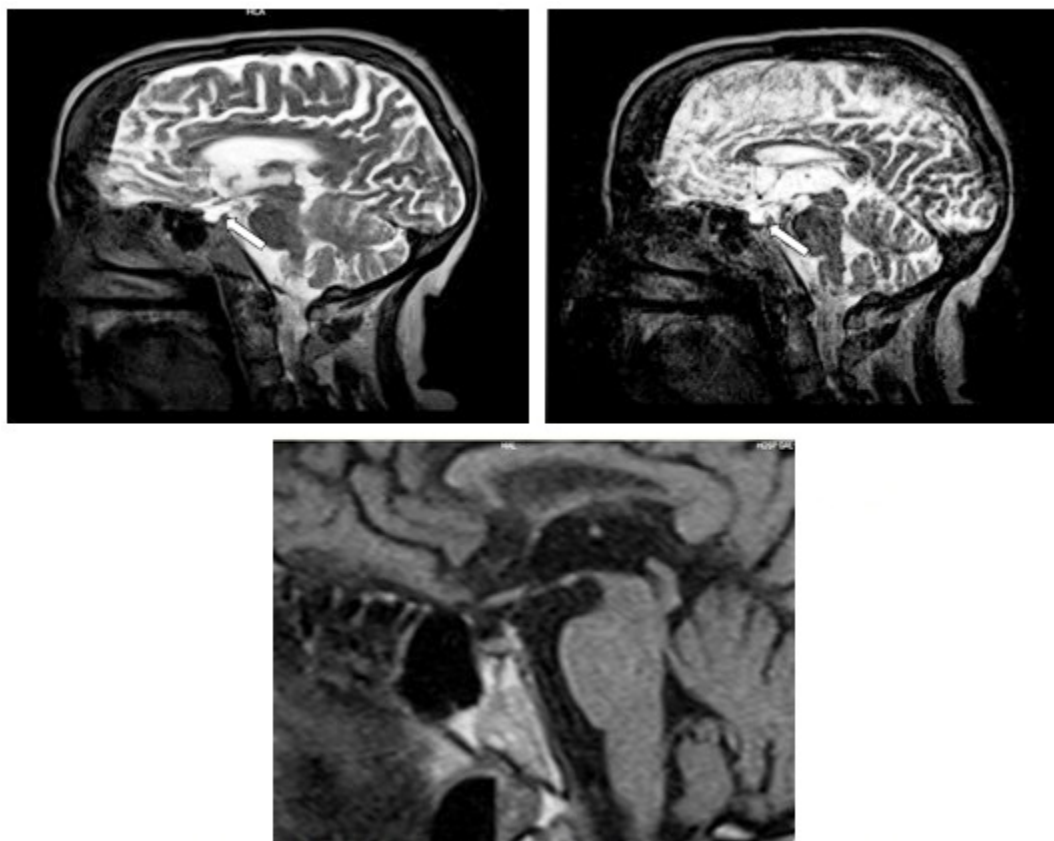
Tomografía axial computarizada de cráneo simple: sin alteraciones.

Basándose en los resultados anteriores se diagnosticó la presencia de un hipotiroidismo primario versus secundario, hiponatremia hipotónica isovolémica severa e hipopotasemia severa.

Para todo lo anterior se decidió indicar tratamiento con levotiroxina  $\frac{1}{4}$  tableta, dosis que se fue aumentando paulatinamente, hidrocortisona 300 mg diarios, soluciones

hipertónicas y cloruro de potasio.

Luego de los primeros días de ventilación se le realizó a la paciente traqueotomía y se mantuvo ventilada durante 30 días, período durante el cual mantuvieron cifras bajas de Na y K, presentó cuadros convulsivos en algunas ocasiones que cedieron con la administración de diazepam. Trascurrido este tiempo se lograron normalizar las cifras de electrolitos, así como efectuar una reducción gradual del soporte ventilatorio de la paciente, posteriormente se le realizó una resonancia magnética nuclear craneal para definir la existencia de una causa secundaria que justificara el hipotiroidismo y con ello las alteraciones hidrominerales. En ella se observó la existencia de un aracnoidocele selar grado III (3/4 partes de fosa hipofisaria, compresión de glándula hipofisaria hacia el piso, con contorno superior convexo), sin lesiones sustitutivas a nivel hipofisarios. (Figuras 1, 2,3).



Figuras 1, 2 y 3. Se observó la existencia de un aracnoidocele selar grado III

Por lo tanto quedó definido como diagnóstico en esta paciente la presencia de un aracnoidocele

selar grado III o síndrome de silla turca vacía que justificó la hipofuncionabilidad de la hipófisis por

lo que se presenta en este caso un hipotiroidismo secundario que explica las alteraciones presentes: hiponatremia severa que llevó a la convulsión, hipopotasemia severa e hipotonía muscular. Posteriormente se trasladó la paciente hacia la sala de medicina interna desde de donde se egresó

## DISCUSIÓN

La hipófisis es una pequeña glándula ubicada en la base del cerebro, que descansa en un compartimento similar a una silla de montar ubicada en el cráneo, llamado *sella turcica*, en latín, y que significa "silla turca". Cuando la hipófisis se encoge o se vuelve aplanada ocurre la afección denominada síndrome de silla turca vacía, no pudiéndose observar la glándula en una resonancia magnética, lo que la hace lucir como una "silla vacía". Pero no está realmente así, con frecuencia está llena de líquido cefalorraquídeo (LCR), el líquido que rodea el cerebro y la médula espinal. Con este síndrome, el LCR se ha filtrado hacia la silla, ejerciendo presión sobre la hipófisis. Esto provoca que la glándula se encoja o se aplane. El síndrome primario se presenta cuando una de las capas (aracnoides) que cubre la parte externa del cerebro protruye hacia abajo en la silla y ejerce presión sobre la hipófisis.<sup>7</sup>

El aracnoidocele selar primario se identifica como un hallazgo radiológico incidental y puede ser o no sintomático, clasificado además en 4 grados. Las principales manifestaciones clínicas son trastornos neurológicos, oftalmológicos y/o endocrinológicos.<sup>3,8</sup> (Tabla 1).

**Tabla 1.** Clasificación del aracnoidocele selar, determinado por la extensión de la ocupación intraselar del espacio subaracnoideo y la relación con la porción visible de la hipófisis en el plano sagital

Grado	Extensión intraselar según porcentaje de ocupación
I	25 %
II	50 %
III	75 %
IV	100 %

En el caso del hipopituitarismo, como causa de aracnoidocele, las manifestaciones clínicas dependen del aumento o disminución de la producción de hormonas, las frecuentemente involucradas son: hormona tirotrópica, del crecimiento, gonadotropas, adrenocorticotropa, prolactina y la antidiurética. Guitelman y cols. en el 2013 reportaron que el 27 % de casos con hipopituitarismo estaban asociados a aracnoidocele. Rani y cols. en ese mismo año describen las alteraciones bioquímicas y hormonales asociadas a aracnoidocele selar, tales como hipocortisolemia en 62,5 %, hipotiroidismo secundario en 50 %, hipogonadismo 18,75 %, hiperprolactinemia en 18,75 % y en deficiencia de hormona del crecimiento 12,5 %.<sup>8</sup>

Al analizar la etiopatogenia del hipotiroidismo secundario se puede encontrar una glándula tiroidea sana que por enfermedades destructivas de la adenohipófisis se ve privada del estímulo de la tirotrófina y secundariamente se atrofia y deja de secretar T3 y T4. Cursa con tirotrófina y ambas hormonas tiroideas bajas. La adecuada estimulación tiroidea con TSH restablece la secreción glandular. Como la hipófisis está destruida, su estimulación con TRH exógena no logra respuesta. Otras lesiones que pueden llevar a la destrucción de la hipófisis son: tumores primarios o metastáticos, infartos, hematomas, granulomas, y abscesos.<sup>9</sup>

El dosaje de tiroxina y tirotrófina son fundamentales para el diagnóstico de hipotiroidismo y para diferenciar si este es primario o secundario. La tiroxina en sangre es de 4,5 a 12 microgramos por ciento y este nivel disminuye en todos los tipos de hipotiroidismo. Como la tiroxinemia depende de la cantidad de proteínas plasmáticas fijadoras de tiroxina, en caso de sospecharse una pérdida de ellas (desnutrición, síndrome nefrótico, hepatopatías), se debe cuantificar los niveles de tiroxina libre (el 0,03 % de la que produce la glándula y que es la metabólicamente activa) para evitar un falso diagnóstico de hipotiroidismo. Sus valores oscilan entre 0,8 y 2,8 nanogramos por ciento de plasma. La tirotrófina oscila entre 0,5 y 6 microunidades internacionales por ml. En el hipotiroidismo primario, al suprimirse el mecanismo de retroalimentación negativa de la hipófisis, asciende a cifras superiores a las 10 microunidades. En los hipotiroidismos secundario y terciario baja a menos de 0,20 o no se la detecta en la sangre. ¿Cómo diferenciamos el hipotiroidismo secundario del terciario?, se utiliza la prueba de TRH-TSH (la hormona liberadora de tirotrófina y la hormona estimulante de la tiroides u hormona tirotrópica) (por sus siglas en inglés), basándose en el siguiente razonamiento: en el hipotiroidismo terciario existen lesiones hipotalámicas que anulan la secreción de hormona liberadora de tirotrófina, razón por la cual la adenohipófisis deja de producir tirotrófina, pero como solo esta es capaz de responder al estímulo trófico, al inyectarse la TRH por vía intravenosa, los niveles basales que estaban en cero o menores que 0,20 microunidades, se elevan a más del 100 %. En el hipotiroidismo secundario existen lesiones hipofisarias que anulan las células secretoras de TSH, el hipotálamo es normal y funcionante, pero no hay respuesta de TSH por falta de células efectoras, de modo que si se inyecta la TRH no se producirá modificación de los valores bajos o nulos de la tirotrófina.<sup>9</sup>

El hipotiroidismo se puede encontrar como alteración electrolítica frecuente a la hiponatremia, que se define como la concentración de sodio sérico inferior a 135 mEq/denominándose severa cuando la concentración es inferior a 120 mEq/L; aunque no todos los enfermos la presentan, lo que lleva a pensar en la coexistencia de múltiples procesos intercurrentes implicados. La disminución de las resistencias vasculares periféricas así como la disminución del inotropismo y cronotropismo cardíaco conllevan a una disminución de

volumen y consecuentemente del filtrado renal acelerándose la reabsorción tubular renal. Estos mecanismos se han considerado estímulos no osmóticos de la ADH lo que también contribuiría a la aparición de hiponatremia. Se piensa que el aumento de TRH así como la pérdida esteroidea, juegan un papel en la regulación de la vasopresina, incrementando sus niveles. La pérdida de hormonas tiroideas parece guardar una acción directa a nivel de las células tubulares proximales, disminuyendo el aclaramiento de agua a nivel del segmento dilutor del túbulo renal. El daño renal es transitorio, alterando la función sin ocasionar daño orgánico corrigiéndose tras la administración de hormona tiroidea. En el hipopituitarismo tanto la pérdida de hormonas tiroideas como el de hormonas esteroideas y el aumento de ADH serían mecanismos implicados en la producción de la hiponatremia.<sup>10-12</sup>

La presencia de hiponatremia se evidencia en hasta el 30 % de los pacientes internados. Es un predictor independiente de mal pronóstico y puede conducir a complicaciones graves como estupor, convulsiones, coma, depresión respiratoria y muerte.<sup>11,13</sup>

## REFERENCIAS BIBLIOGRÁFICAS

1. Medline. Enciclopedia Médica. Hipotiroidismo [Internet]. Bethesda: MedlinePlus enciclopedia médica; 2016 [citado 17 Ene 2017]. Disponible en: <https://medlineplus.gov/spanish/ency/article/000353.htm>
2. Medline. Enciclopedia Médica. Hipotiroidismo primario y secundario [Internet]. Bethesda: MedlinePlus enciclopedia médica; 2016 [citado 17 Ene 2017]. Disponible en: [https://medlineplus.gov/spanish/ency/esp\\_image/pages/17126.htm](https://medlineplus.gov/spanish/ency/esp_image/pages/17126.htm)
3. Nilo F, López JM. Adenohipopituitarismo de rápida instalación, sin correlato imagenológico. Rev chil Endocrinol diabetes [revista en Internet]. 2014 [citado 11 Ene 2017];48(2):[aprox. 4p]. Disponible en: [http://revistasoched.cl/2\\_2014/3.html](http://revistasoched.cl/2_2014/3.html)
4. Noa SS, Hernández A, Santana F. Alteraciones hormonales en pacientes con Síndrome de Silla Turca Vacía. Medciego [revista en Internet]. 2007 [citado 12 Ene 2017];3(1):[aprox. 5p]. Disponible en:



[http://www.bvs.sld.cu/revistas/mciego/vol12\\_supl\\_2\\_06/revisiones/r5\\_v12\\_supl206.html](http://www.bvs.sld.cu/revistas/mciego/vol12_supl_2_06/revisiones/r5_v12_supl206.html)

5. Guitelman M, García N, Vitale M, Chervin A, Katz D, Herrera J, et al. Silla turca vacía primaria (STVP): estudio de 117 casos. *Rev argent endocrinol metab* [revista en Internet]. 2011 [citado 11 Ene 2017];48(3):[aprox. 5p]. Disponible en: [http://www.scielo.org.ar/scielo.php?script=sci\\_arttext&pid=S1851-30342011000300003&lng=es](http://www.scielo.org.ar/scielo.php?script=sci_arttext&pid=S1851-30342011000300003&lng=es)

6. Fernández C, Escribano P, Atienza E, Blanco C. Protocolo de diagnóstico y tratamiento de la silla turca vacía. *Rev Medicine* [revista en Internet]. 2016 [citado 14 Ene 2017];12(5):[aprox. 5p]. Disponible en: <http://www.sciencedirect.com/science/article/pii/S0304541216301196>

7. Medline. Enciclopedia Médica. Síndrome de la silla turca vacía [Internet]. Bethesda: MedlinePlus enciclopedia médica; 2016 [citado 17 Ene 2017]. Disponible en: <https://medlineplus.gov/spanish/ency/article/000349.html>

8. Delgado A, Verduzco A, Luna FA, Márquez S, Arch E. Análisis de la probabilidad conjunta y a posteriori entre aracnoidocele selar primario, sus comorbilidades y enfermedad audiovestibular. *Rev Cirugía y Cirujanos* [revista en Internet]. 2015 [citado 14 Ene 2017];83(6):[aprox. 6p]. Disponible en: <http://www.sciencedirect.com/science/article/pii/S0009741115001280>

9. Villanueva VJ. Hipotiroidismo. *Rev Posgr Cát Vla Medicin* [revista en Internet]. 2001 [citado 17

Ene 2017];1(105):[aprox. 7p]. Disponible en: <http://med.unne.edu.ar/revista/revista105/Hipotiroidismo.html>

10. Muñoz AI, Guerrero E, Maldonado G, Diego P, Marcos F, Durán A. Hiponatremia severa como primera manifestación de hipopituitarismo. *An Med Interna (Madrid)* [revista en Internet]. 2002 [citado 16 Ene 2017];19(6):[aprox. 6p]. Disponible en: [http://scielo.isciii.es/scielo.php?script=sci\\_arttext&pid=S0212-71992002000600013&lng=es](http://scielo.isciii.es/scielo.php?script=sci_arttext&pid=S0212-71992002000600013&lng=es)

11. Rosano S, González N, Zabaiurre V, Retamoso I, Sosa L. Hiponatremia severa e hidrocefalia normotensiva del adulto. Reporte de un caso. *Arch Med Int* [revista en Internet]. 2015 [citado 15 Dic 2016];37(1):[aprox. 6p]. Disponible en: [http://www.scielo.edu.uy/scielo.php?script=sci\\_arttext&pid=S1688-423X2015000100003&lng=es](http://www.scielo.edu.uy/scielo.php?script=sci_arttext&pid=S1688-423X2015000100003&lng=es)

12. Pérez N, Poch E. Otras causas de hiponatremia. *Rev Nefrol* [revista en Internet]. 2011 [citado 11 Ene 2017];2(1):[aprox. 6p]. Disponible en: <http://www.revistanefrologia.com/es-publicacion-suplementosextra-articulo-otras-causas-hiponatremia-X2013757511000194>

13. Benítez FI, Ayala R, Romero F, Hoberuk T, Santa-Cruz F. Hiponatremia crónica severa de causa poco común. *An Fac Cienc Méd (Asunción)* [revista en Internet]. 2015 [citado 15 Dic 2016];48(2):[aprox. 6p]. Disponible en: [http://scielo.iics.una.py/scielo.php?script=sci\\_arttext&pid=S1816-89492015000200008&lng=en](http://scielo.iics.una.py/scielo.php?script=sci_arttext&pid=S1816-89492015000200008&lng=en) [http://dx.doi.org/10.18004/anales/2015.048\(02\)77-084](http://dx.doi.org/10.18004/anales/2015.048(02)77-084)