

Presentaciones de casos

Tumor phyllodes de la mama. Presentación de un caso

Phyllodes Tumor of the Mamma. Case Report

Lidia Torres Aja¹ José Alberto Puerto Lorenzo¹ Ileana López Cuellar¹

¹ Hospital General Universitario Dr. Gustavo Aldereguía Lima, Cienfuegos, Cienfuegos, Cuba, CP: 55100

Cómo citar este artículo:

Torres-Aja L, Puerto-Lorenzo J, López-Cuellar I. Tumor phyllodes de la mama. Presentación de un caso. **Revista Finlay** [revista en Internet]. 2015 [citado 2026 Feb 8]; 5(2):[aprox. 3 p.]. Disponible en: <https://revfinlay.sld.cu/index.php/finlay/article/view/358>

Resumen

El tumor phyllodes es una neoplasia fibroepitelial mamaria poco frecuente, con un componente epitelial benigno y un componente mesenquimal que puede ser benigno o maligno; representa solo el 0,3 al 0,4 % de todos los tumores mamarios. Se presenta el caso de una paciente de sexo femenino de 50 años con tumor phyllodes de la mama de naturaleza benigna. Por lo poco frecuente de esta enfermedad, se considera de valor científico la publicación de este caso.

Palabras clave: tumor filoide, neoplasias de la mama, informes de casos

Abstract

The Phyllodes Tumor is an infrequent mammary fibroepithelial neoplasia, with an epithelial benign component and a mesenchymal component that can be benign or malignant; it only represents 0.3 to 0.4 % of all of the mammary tumours. The case of a 50 year old female sex patient with Phyllodes tumour of the mamma of benign nature is presented. For the infrequent of this disease, it is considered valuable to publish this case.

Key words: phyllodes tumor, breast neoplasms, case reports

Recibido: 2015-04-09 10:47:46

Aprobado: 2015-04-09 11:11:05

Correspondencia: Lidia Torres Aja. Hospital General Universitario Dr. Gustavo Aldereguía Lima. Cienfuegos. lidia.torres@gal.sld.cu

INTRODUCCIÓN

El tumor phyllodes fue descrito por primera vez por *Johannes Muller* en 1838, quien lo denominó cistosarcoma phyllodes por su aspecto carnososo, con hendiduras en su interior semejantes a las hojas de un libro.¹ Han pasado los años y ha recibido múltiples denominaciones, hasta establecerse por la Organización Mundial de la Salud (OMS) como: tumor phyllodes de la mama.

Histológicamente es una neoplasia fibroepitelial de la mama, con un componente epitelial benigno y un componente mesenquimal que puede ser benigno o maligno.²

Los tumores phyllodes se clasifican en: benignos, malignos e intermedios. También pueden clasificarse como tumores phyllodes Grado I, II y III.³

Aparecen fundamentalmente en el sexo femenino y en la cuarta o quinta décadas de la vida, siendo muy raros en las niñas y adolescentes.^{4,5}

Su crecimiento consta de dos fases: una primera fase larga y de crecimiento lento, y una segunda fase corta de crecimiento rápido.³ En cuanto al tamaño este puede ir desde unos pocos centímetros hasta lesiones masivas que afectan

toda la mama.⁶

El diagnóstico se realiza basándose en la anamnesis, el examen físico, el ultrasonido mamario, la mamografía, las pruebas de inmunohistoquímicas y la biopsia escisional con sus variantes por congelación y por parafina.^{3,7}

En los tumores phyllodes benignos el tratamiento de elección es la exéresis de la tumoración con 2 cms. de márgenes libres de sección.⁷ En los tumores phyllodes malignos la mastectomía total ampliada es la técnica quirúrgica de elección.^{8,9}

PRESENTACIÓN DEL CASO

Se presenta el caso de una paciente de sexo femenino, de 50 años, procedente del municipio de Rodas que acudió a la consulta central de mastología por presentar una tumoración de la mama derecha.

Al examen físico se palpó una tumoración redondeada, de consistencia fina que ocupaba gran parte de la mama derecha, sin adenopatías axilares, retracción del pezón ni piel de naranja. En el interrogatorio se recogió como dato, el crecimiento rápido de dicha tumoración en las últimas semanas después de haber aparecido. (Figura 1).




Figura 1. Vista frontal que permite comparar el tamaño de las dos mamas, con presencia de gran tumoración en la mama derecha

Se le realizó ultrasonido y mamografía, así como biopsia por aspiración con aguja fina que informó la presencia de un posible tumor phyllodes.

Se realizó la exéresis de la tumoración con biopsia por parafina, en la cual se notificó la presencia de un tumor phyllodes benigno. (Figuras 2 y 3).

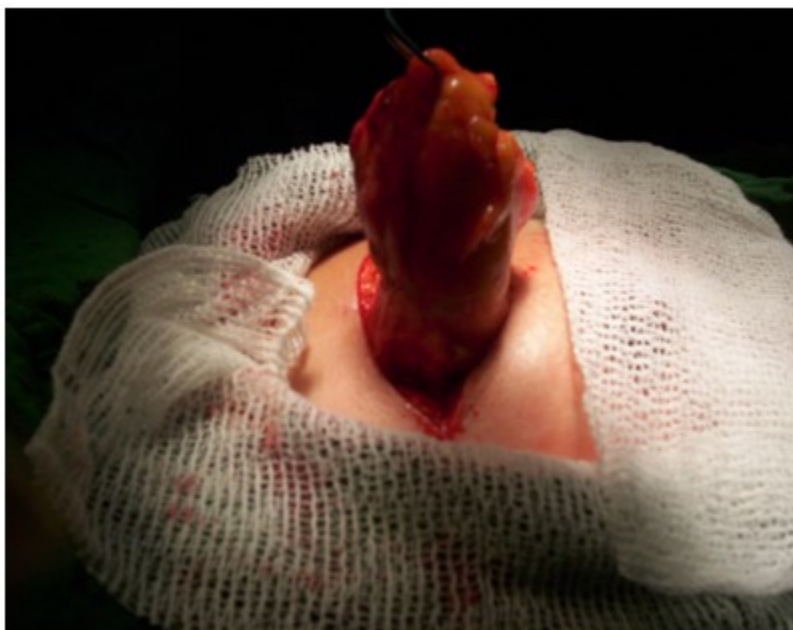

Figura 2. Momentos finales de la exéresis del tumor

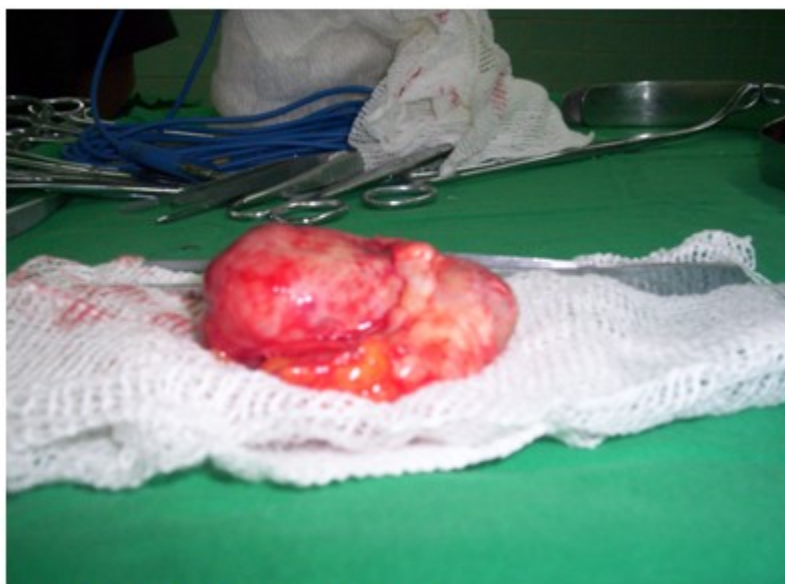

Figura 3. Tumor de 8,2 cms. ya extraído

Por lo poco frecuente de esta enfermedad tumoral de la mama se decidió realizar su publicación.

DISCUSIÓN

Los tumores phyllodes, como los fibroadenomas nacen del estroma intralobulillar. Suelen aparecer a partir de la cuarta década de la vida, 10 o 20 años más tarde que los fibroadenomas, siendo muy raros en niñas y adolescentes.¹

Los tumores phyllodes se diferencian de los fibroadenomas, en que estos últimos son mucho más frecuentes, la celularidad del phyllodes es mayor, así como el índice mitótico, el pleomorfismo nuclear y el crecimiento del estroma.¹⁻³

En su evolución presenta dos fases: una de crecimiento lento, y otra de crecimiento rápido.

El tumor en este caso presentaba todas las características del tumor phyllodes, tanto clínicas como anatomopatológicas. Se realizó la exéresis de la tumoración con biopsia por parafina, en la cual se notificó la presencia de un tumor phyllodes benigno, como el reportado en otro caso que se presentó con anterioridad.⁵

REFERENCIAS BIBLIOGRÁFICAS

1. Cabrera G, Monduy R, Frías O, Cabrera CA. Tumor Phyllodes de la mama. Rev Ciencias Médicas Pinar del Río. 2011;15(4):22-31
2. Ibáñez RG, Marambio GA, Jans BJ, Gamboa GJ, Adonis PP, Trehwela NR, et al. Tumor Phyllodes de la mama. Rev Chil Cir. 2010;62(2):119-24

3. Torres L. Tumor phyllodes de la mama. Estudio de 32 años. Finlay [revista en Internet]. 2012 [citado 15 Mar 2013];2(4):[aprox. 15p]. Disponible en: <http://www.revfinlay.sld.cu/index.php/finlay/article/view/140/1035>
4. Lewitan G, Goldberg C, De Sousa R, Cabaleiro C, Espora SM. Tumor Phyllodes en una niña de 11 años. Comunicación de un caso. Arch Argent Pediatr. 2010;108(2):41-3
5. Torres L. Tumor phyllodes en adolescente. Presentación de un caso. Finlay [revista en Internet]. 2013 [citado 20 Feb 2015];3(3):[aprox. 3p]. Disponible en: <http://www.revfinlay.sld.cu/index.php/finlay/article/view/217>
6. Hatschbach BB, Guerreiro JA, Roismann M, Gugelmin G, Ferreira MN. Tumor phyllodes benigno gigante de mama. Rev Bras Mastol. 2009;19(4):152-6
7. Orribo MO, Rodríguez RR, Melgar VL, Fernández RF, de la Torre FJ. Tumores Phyllodes de mama: clínica, tratamiento y pronóstico. Hospital Universitario de Canarias, España. Rev chil obstet ginecol. 2011;76(6):389-94
8. De Souza JA, Ferreira E, Guatelli C, Girão DS, Queros T, Graziano L, et al. Malignant phyllodes tumor of the breast: case report. Rev Assoc Med Bras. 2011;57(5):495-7
9. Arias E, Montes de Oca P, Arias MB, Fernández L, Pérez G. Tumor phyllodes de mama con metástasis en pulmón. MEDISAN [revista en Internet]. 2012 [citado 20 Feb 2015];16(4):[aprox. 10p]. Disponible en: http://scielo.sld.cu/scielo.php?pid=S1029-30192012000400015&script=sci_arttext