Descargado el: 28-11-2026 ISSN 2221-2434

Presentaciones de casos

Leiomioma uterino gigante. Reporte de un caso

Giant Uterine Leiomyoma. A Case Report

Luis Noel Marrero Quiala[1] Miguel Ángel Serra Valdés[1] Yordanka Aleaga Hernández[1]

[1] Hospital General Docente Enrique Cabrera, La Habana, La Habana, Cuba, CP: 10800

Cómo citar este artículo:
Marrero-Quiala L, Serra-Valdés M, Aleaga-Hernández Y. Leiomioma uterino gigante. Reporte de un caso. **Revista Finlay** [revista en Internet]. 2014 [citado 2026 Nov 28]; 4(3):[aprox. 5 p.]. Disponible en: https://revfinlay.sld.cu/index.php/finlay/article/view/304

Resumen

El leiomioma uterino gigante es una afección benigna de muy escasa incidencia. Su resolución representa un reto para el equipo quirúrgico debido al gran volumen de la pieza quirúrgica y a las variaciones en la distribución de los órganos intrabdominales, originadas por el crecimiento uterino. Se presenta el caso de una paciente de 29 años de edad, con diagnóstico erróneo al ingreso de hepatomegalia gigante, que tenía como síntomas: el abdomen duro y sensación de peso. La correcta realización del interrogatorio, examen físico y la realización de estudios de imágenes hicieron el diagnóstico correcto de leiomioma uterino gigante. El tratamiento fue quirúrgico. Se le realizó histerectomía total abdominal y la evolución fue satisfactoria. Se decide realizar la presentación del caso a la comunidad médica por ser poco frecuente, además con propósitos docentes.

Palabras clave: neoplasias uterinas, leiomioma

Abstract

Giant uterine fibromyoma is a benign condition which has a very low incidence. Its management poses a challenge for the surgical team due to the volume of the surgical specimen and the variations in the distribution of the intra-abdominal organs caused by the uterine growth. The case of a 29-year-old patient misdiagnosed with giant hepatomegaly at admission is presented. Her symptoms included hard abdomen and feeling of heaviness. Successful completion of the interview, physical examination and imaging studies led to the correct diagnosis of giant uterine fibromyoma. Surgical treatment was applied. A total abdominal hysterectomy was performed with satisfactory results. This case is presented to the medical community for teaching purposes and due to its rarity.

Key words: uterine neoplasms, leiomyoma

Recibido: 2014-08-30 12:59:47
Aprobado: 2014-09-02 12:57:06

Correspondencia: Luis Noel Marrero Quiala. Hospital General Docente Enrique Cabrera. La Habana. maserra@infomed.sld.cu

INTRODUCCIÓN

El término mioma, es uno de los más utilizados para designar las tumoraciones benignas del tejido muscular liso, aunque existen otros vocablos dentro de la terminología médica para su nominación tales como: fibroma, fibromioma y leiomioma.

Los leiomiomas uterinos son, por tanto, neoplasias benignas del útero, constituidas por fibras musculares lisas y tejido fibroso, que pueden ser únicos o múltiples.

Aparecen muy frecuentemente durante las edades reproductivas de la vida, con mayor frecuencia en pacientes negras o mestizas y nulíparas, aunque no es exclusivo de mujeres con esas características. En dependencia de su localización en el órgano y su tamaño, la sintomatología puede variar.[1-3]

Los leiomiomas submucosos producen metrorragias; los intramurales, dolor y metrorragia; y los subserosos, pueden cursar asintomáticos o pueden presentar síntomas de compresión sobre uréteres, vejiga, intestino delgado o colon, hígado y vasos retroperitoneales, entre otros, en dependencia del tamaño que alcancen y su posición.[1]

El gran tamaño de algunos tumores ha sido descrito en la literatura médica a través del tiempo con asombro. Entre ellos se incluyen los ginecológicos, entre los cuales se describen casos de crecimiento descomunal, e incluyen los uterinos y los ováricos.[3] El caso de mayor tamaño fue descrito por Hunt en 1888 como hallazgo en una necropsia, con el asombroso peso de 63,5 kg. Briceño-Pérez y col. en el año 2001 propusieron utilizar el término de grandes miomas uterinos para calificar aquellos con peso entre 0,8 Kg (peso límite aproximado para decidir la vía quirúrgica abdominal o vaginal) y 11,3 Kg (peso límite establecido por Beacham y col. para los miomas uterinos gigantes). La cirugía ha sido el pilar en el tratamiento de los fibromiomas. La histerectomía elimina los síntomas y las probabilidades de recurrencia, aunque en la actualidad existen otros recursos terapéuticos diversos, como la miomectomía, embolización (sobre todo si interesa conservar la fertilidad) además del uso de algunos fármacos.[1-4]

El propósito del presente reporte es comunicar a la comunidad médica este caso, por ser poco frecuente, y con fines docentes para el personal en formación y a los especialistas más jóvenes. Además de insistir en el valor del método clínico, a pesar de los adelantos tecnológicos actuales en el campo de la cirugía, la ginecobstetricia y la imagenología.

PRESENTACIÓN DEL CASO

Se presenta el caso de una paciente de 29 años de edad, de color de piel negra, que ingresó en el Servicio de Medicina Interna del Hospital General Docente Enrique Cabrera, refiriendo que el abdomen desde hacía tiempo le pesaba y se le estaba poniendo duro. Había acudido en varias ocasiones a facultativos en su localidad y no le habían dado diagnóstico. Al examinarla, el médico de guardia le impresionó una hepatomegalia gigante, y la ingresó para realizarle un estudio. La paciente no tenía otros síntomas.

Antecedentes patológicos: ninguno.

Historia ginecológica anterior: menstruaciones regulares, 2 embarazos primeros con abortos espontáneos. Refirió que hacía 4 años le habían diagnosticado un fibroma uterino.

Operaciones anteriores: no

Transfusiones previas: no

Examen físico

La paciente presentaba buen estado general.

Mucosas normocoloreadas y húmedas. No presentaba íctero.

Respiratorio y cardiovascular normales. Frecuencia cardiaca 82 x min. Tensión arterial: 120/70 Frecuencia respiratoria: 16 x min.

Abdomen. Se palpaba una masa tumoral que ocupaba todo el epigastrio y el hipocondrio derecho y llegaba hasta el ombligo donde se estrechaba y continuaba con una masa tumoral lobulada hasta el pubis. Consistencia dura pero no pétrea, superficie lisa y no dolorosa ni movible a la exploración. No había ganglios palpables en las regiones inguinales.

Examen ginecológico: genitales externos normales. Vagina normal. Cuello central de consistencia aumentada. La masa palpada por encima del pubis parecía corresponder al útero. Anejos no palpables.

 ISSN 2221-2434

Resto del examen sin alteraciones.

Exámenes complementarios de interés:

De laboratorio:

Hemograma, Leucograma y Velocidad de Sedimentación Globular: normales.

Glicemia, Creatinina y Bilirrubinas: normales.

Pruebas de función hepática: normales.

Coagulograma: normal.

Serología para la sífilis: no reactiva. VIH: negativo.

Orina: normal.

Ecografía abdominal: el hígado impresionaba gran tamaño que ocupaba casi todo el hemiabdomen superior. Útero grande, lobulado, fibromatoso, con algunos nódulos que hacían prominencia. El resto de los órganos sin alteraciones. No tenía líquido libre en cavidad.

Ante la incongruencia de la ecografía con la clínica se solicitó realizar tomografía multicorte con contraste, de abdomen y pelvis (TAC). (Figuras 1, 2 y 3).

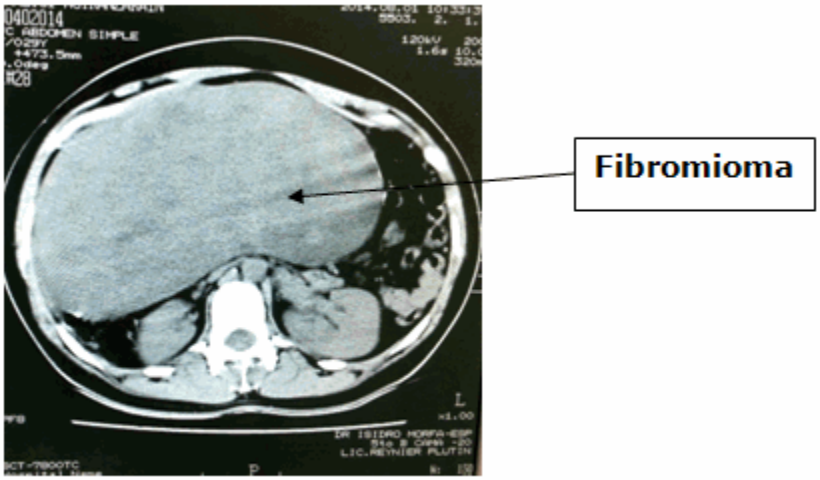

Figura 1. TAC. Corte transversal

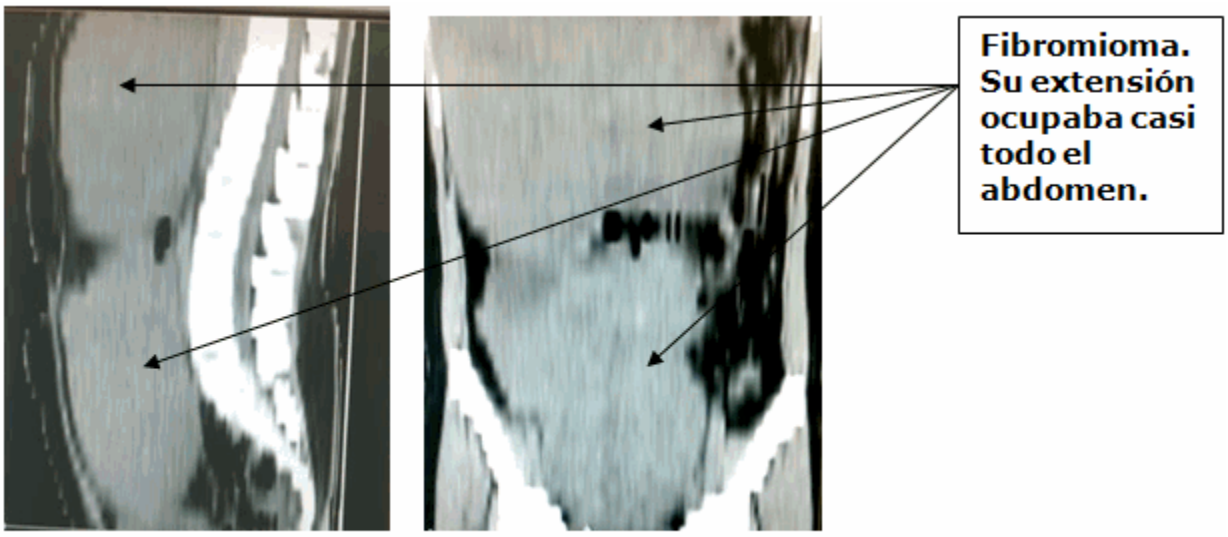

Figura 2. TAC Reconstrucción del plano lateral

Figura 3. TAC Reconstrucción del plano sagital

La gran hepatomegalia reportada en la ecografía no se halló. El hígado estaba rechazado hacia arriba y tenía características normales, así como las vías biliares. Ambos riñones estaban normales, igualmente el páncreas. No había ganglios paraaórticos patológicos ni peripancreáticos. Al examinar los diferentes cortes y la reconstrucción en planos, existía una gran masa tumoral que nacía de la pelvis menor en el útero, y ascendía y ocupaba casi todo el abdomen, hasta el hemiabdomen superior. Parecía corresponder con dos masas tumorales pero estaban conectadas siendo una sola. La densidad era heterogénea y en su mitad superior había un área que parecía estar necrosada en su interior. Los ovarios no se definieron en el examen. Impresión diagnóstica: se descartó la presencia de un tumor solido gigante de ovario y se pensó en la posibilidad de que fuera un fibromioma uterino gigante.

Se discutió el caso entre los colectivos de Clínica y Cirugía General y se acordó el traslado de la paciente a este último Servicio y se anunció la realización de laparotomía para confirmar el diagnóstico.

En el acto operatorio se constató la enorme formación tumoral fibromiomatosa, se realizó histerectomía y además se realizó ooforectomía derecha por formación quística en el ovario, a pesar de que la congelación fue negativa. Se enviaron las piezas al departamento de anatomía patológica para hacer un estudio histopatológico, además de 30 ml. de líquido serohemático que existía al abrir la cavidad abdominal en fondo de saco, el cual fue negativo de células neoplásicas.

Se concluyó como diagnóstico, la presencia de un leiomioma uterino gigante con algunos focos de necrosis en su interior y algunas calcificaciones con 6,4 Kg. de peso y 34 cms. de longitud. (Figura 4).

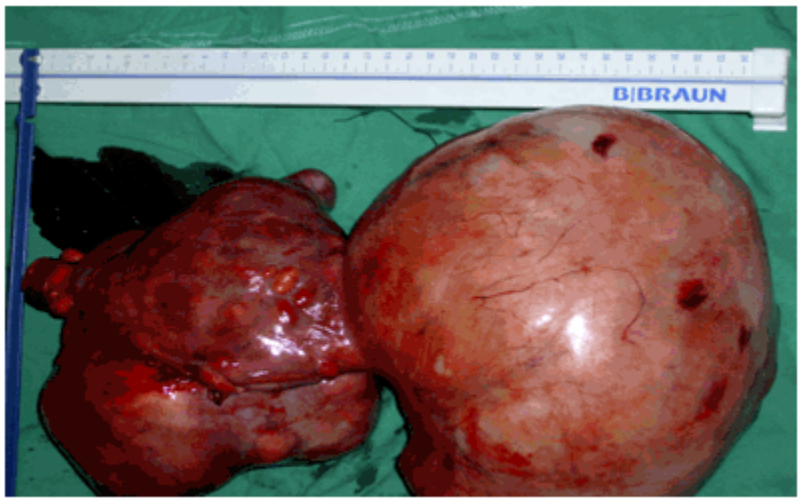

Figura 4. Fibromioma gigante. Foto original después de la extracción.

Después de la intervención la paciente evolucionó satisfactoriamente y fue dada de alta.

DISCUSIÓN

La mayor incidencia de miomatosis uterina, la tienen las pacientes de color de piel negra y en edades tempranas al momento del diagnóstico, al igual que la realización de la histerectomía como procedimiento a efectuar.[1] Este caso tuvo como sintomatología fundamental, la sensación de ocupación y peso del abdomen y la palpación de una masa dura. Además hubo un dato de valor en el interrogatorio, y consistió en el antecedente de un diagnóstico de fibroma por un facultativo años atrás y la ocurrencia de 2 abortos espontáneos. En general, aunque algunos resultan asintomáticos, otros producen síntomas por compresión de otros órganos, sangrado, dolor, a veces torsión, con abdomen agudo en los casos pediculados, y hasta insuficiencia respiratoria por restricción en los que ocupan todo el abdomen y rechazan hacia arriba el diafragma.[5-8]

Los miomas se perciben por ultrasonido de distintos modos, la mayor parte de ellos aparecen como masas nodulares múltiples, bien definidas, hipoecogénicas y homogéneas. Los antiguos se hacen hiperecogénicos y algunos presentan un patrón ecográfico complejo a consecuencia de una necrosis central. Aquellos que crecen rápidamente, por ejemplo en el embarazo, pueden confundirse con quistes hipoecogénicos, otros son pedunculados y en ocasiones pueden deprimir la pared posterior de la vejiga. A menudo deforman el contorno normal del útero y la cavidad endometrial. Es importante señalar, que actualmente existen métodos diagnósticos disponibles para detectar estos tumores, entre los cuales figuran: ecografía transvaginal y abdominal, histeroscopia, histerosonografía e histerosalpingografía. También puede recurrirse a la resonancia magnética o la tomografía axial computarizada. Se trata de procedimientos indoloros y tolerables (aunque algunos pueden ser molestos), mediante su realización, las imágenes obtenidas brindan información acerca de los fibromas y de su relación con órganos vecinos.[9]

Aunque hay autores que estiman cifras de peso y longitud en los leiomiomas uterinos, en nuestro departamento de patología lo consideran como gigante. La terminología de estos tumores de gran tamaño contiene calificativos muy variados y confusos, entre los cuales se incluyen: inmensos, enormes, extensos, voluminosos, masivos, grandes, muy grandes, gigantes, gigantescos.[3]

En lo referente al tratamiento quirúrgico para este tipo de pacientes con tumores intrabdominales gigantes, desde el punto de vista anestesiológico, es importante mantener un estado normovolémico con una presión venosa central entre 12-15 cm H_2O con el aporte adecuado de fluidos. En estos casos, se puede presentar el síndrome de compresión aorto-cava y durante la descompresión del tumor ocurren caídas bruscas de la tensión arterial y el gasto cardiaco que se pueden evitar con un buen manejo en el aporte de los fluidos, además este

estado normovolémico hace que se pierda menor masa eritrocitaria por la dilución sanguínea, lo que hace que se mantenga una buena perfusión tisular, al tener niveles adecuados de presión arterial media y mejorar la reología sanguínea al disminuir la viscosidad de la sangre, trayendo como consecuencia la disminución del aporte de hemoderivados en estas pacientes, evitando todas las complicaciones que puede traer como consecuencia la politransfusión.[3]

En este caso se debe resaltar la importancia de la confección de una correcta historia clínica, desde los elementos de valor a la anamnesis, además de una correcta exploración, que no permiten que se incurra en errores, al realizar un diagnóstico presuntivo. La primera impresión, en este caso fue el de una gran hepatomegalia, sin embargo, el examen del abdomen al parecer no fue correctamente practicado, además hay elementos como la ausencia de íctero y los estudios normales de la función hepática que debieron ser tomados en cuenta. A pesar del desarrollo tecnológico actual en la medicina, el método clínico bien aplicado sigue siendo por excelencia la vía para encaminar nuestros diagnósticos.[10]

Los leiomiomas o fibromiomas uterinos gigantes, aunque son poco frecuentes, constituyen un problema de salud para las mujeres, sobre todo jóvenes. La histerectomía las priva de la concepción futura. El correcto empleo del método clínico reduce la posibilidad de errores diagnósticos de primera instancia en la práctica clínica.

REFERENCIAS BIBLIOGRÁFICAS

1. Tserotas K. Fibromas uterinos: conceptos actuales. Revista Médico Científica. 2002;15(2):76-9

2. Costa BL, Silva BF, Ávila FE. Mioma uterino gigante. Ginecol Obstet Mex. 2005;73(10):563-5

3. Sarduy M, Vasallo R, Collera S, Martínez YM, Correa JM, Rivero J, et al. Miomatosis uterina gigante. Rev Cubana Obstet Ginecol [revista en Internet]. 2009 [citado 26 Ago 2014];35(3):[aprox. 10p]. Disponible en: http://www.revfinlay.sld.cu/index.php/finlay/article/view/173/1192

4. García RA, Valle Y, Chávez NM. Mioma uterino gigante. Presentación de un caso. Finlay [revista en Internet]. 2014 [citado 26 Ago 2014];4(1):[aprox. 10p]. Disponible en: http://www.revfinlay.sld.cu/index.php/finlay/article/view/173/1192

5. Márquez J, Barrabí A, Armas BA, Rubinos de la Rosa J. Histerectomía abdominal en un servicio de cirugía general. MEDISAN [revista en Internet]. 2014 [citado 26 Ago 2014];18(2):[aprox. 7p]. Disponible en: http://scielo.sld.cu/scielo.php?script=sci_arttext&pid=S1029-30192014000200005&lng=es

6. Santana T, Estepa JL, Martín JF. Fibromioma uterino gigante. Presentación de un caso. Medisur [revista en Internet]. 2013 [citado 26 Ago 2014];11(6):[aprox. 5p]. Disponible en: http://medisur.sld.cu/index.php/medisur/article/view/2606

7. Hiralda JL. Presentación de una paciente con mioma gigante del útero. CCM [revista en Internet]. 2013 [citado 26 Ago 2014];17(3):[aprox. 8p]. Disponible en: http://scielo.sld.cu/scielo.php?script=sci_arttext&pid=S1560-43812013000300022&lng=es

8. Sosa G, Gutiérrez LR, Crespo A. Mioma uterino gigante. Rev Cubana Cir [revista en Internet]. 2011 [citado 26 Ago 2014];50(4):[aprox. 5p]. Disponible en: http://scielo.sld.cu/scielo.php?script=sci_arttext&pid=S0034-74932011000400017&lng=es

9. Ramírez K, Torres G, Frutos YK. Diagnóstico ecográfico de mioma uterino en mujeres con síntomas ginecológicos. MEDISAN [revista en Internet]. 2012 [citado 26 Ago 2014];16(9):[aprox. 8p]. Disponible en: http://scielo.sld.cu/scielo.php?script=sci_arttext&pid=S1029-30192012000900003&lng=es

10. Corrales A. A propósito del método clínico. Rev Cubana Obstet Ginecol [revista en Internet]. 2011 [citado 26 Ago 2014];37(1):[aprox. 5p]. Disponible en: http://scielo.sld.cu/scielo.php?script=sci_arttext&pid=S0138-600X2011000100002&lng=es