

Presentaciones de casos

Enfermedad de Paget de la mama en hombre. Presentación de un caso

Paget's Disease of the Breast in a Man. A Case Report

Lidia Torres Aja¹

¹ Hospital General Universitario Dr. Gustavo Aldereguía Lima, Cienfuegos, Cienfuegos, Cuba, CP: 55100

Cómo citar este artículo:

Torres-Aja L. Enfermedad de Paget de la mama en hombre. Presentación de un caso. **Revista Finlay** [revista en Internet]. 2014 [citado 2026 Abr 23]; 4(1):[aprox. 3 p.]. Disponible en: <https://revfinlay.sld.cu/index.php/finlay/article/view/249>

Resumen

La enfermedad de Paget de la mama es poco frecuente, representa solo del 1 al 1,5 % del total de los cánceres mamarios que se reportan. Aparece fundamentalmente en el sexo femenino en una relación de 99 a 1 en relación con el sexo masculino, y en la cuarta o quinta décadas de la vida, en mujeres pre o post menopáusicas. Se presenta el caso de una enfermedad de Paget de la mama a forma clínica eczematosa en un paciente de sexo masculino, de 76 años de edad. Es este el primer caso de enfermedad de Paget de la mama en hombre, diagnosticado en la provincia de Cienfuegos. Por lo inusual de la presentación de esta enfermedad en el sexo masculino, se considera de interés el reporte para los profesionales de la salud.

Palabras clave: enfermedad de Paget mamaria, neoplasias de la mama masculina, anciano, informes de casos, cuba

Abstract

Paget's disease of the breast is rare, accounting for only 1 to 1.5 % of all reported breast cancers cases. It frequently occurs in females in a 99:1 ratio compared to male, during the fourth or fifth decades of life in pre- or postmenopausal women. A case of Paget's disease of the breast clinically manifested by an eczematous lesion in a 76-year-old male patient is presented. This is the first case of Paget's disease of the breast in men diagnosed in the province of Cienfuegos. Due to the unusual presentation of this disease in males, the present case report is considered important for health professionals.

Key words: Paget's disease mammary, breast neoplasms male, aged, case reports, cuba

Recibido: 2013-12-17 11:33:38

Aprobado: 2014-01-10 11:59:14

Correspondencia: Lidia Torres Aja. Hospital General Universitario Dr. Gustavo Aldereguía Lima. Cienfuegos. lidia.torres@gal.sld.cu

INTRODUCCIÓN

La enfermedad de Paget de la mama es poco frecuente, representa solo del 1 al 1,5 % del total de los cánceres mamarios que se reportan, por lo que algunos autores la consideran una forma especial de cáncer de mama, y otros, solo una extensión de un carcinoma intraductal que alcanza el pezón.¹

Aparece fundamentalmente en el sexo femenino en una relación de 99 a 1 en relación con el sexo masculino, y en la cuarta o quinta décadas de la vida en mujeres pre o post menopáusicas.²

Histológicamente se caracteriza por la presencia de unas células grandes redondas u ovaladas de protoplasma grueso, citoplasma claro con núcleos grandes, y nucléolos con mitosis abundante, las células son fuertemente inmunoreactivas con citokeratina.³

Formas clínicas:

Según sus formas clínicas existen dos tipos: la eczematosa y la ulcerativa.⁴

Cuadro clínico:

Casi siempre es una lesión unilateral que aparece primero en el pezón o en la areola y posteriormente puede extenderse a la piel circundante.

Se presenta como un parche eritematoso bien delimitado o descamativo que puede ser exudativo, pero también puede presentarse como un simple engrosamiento de la piel.^{5,6}

Puede presentar localizaciones extramamarias en: escroto, región axilar, perineal, perianal, broncopulmonar, uretral, vulvar, esofágica y en

los párpados.⁷⁻⁹

Tratamiento:

La cirugía conservadora de la mama puede aplicarse en los casos de enfermedad de Paget sin tumor mamario subyacente o con una extensión limitada de carcinoma ductal in situ subyacente.^{10,11} La mastectomía radical modificada es el tratamiento de elección en los casos con masas subyacentes palpables.

Pronóstico:

El pronóstico depende de la presencia y extensión del carcinoma en el tejido mamario subyacente.¹²

Por lo inusual de la presentación de esta enfermedad en el sexo masculino, se considera de interés el reporte para los profesionales de la salud.

PRESENTACIÓN DEL CASO

Se presenta el caso de un paciente de sexo masculino, de 76 años, procedente de la zona rural del municipio de Aguada, el cual presentaba desde hace varios meses una lesión en la areola izquierda, por lo que acudió en varias ocasiones a la consulta de su área de salud.

Al persistir la sintomatología, a pesar de los tratamientos impuestos, fue remitido a la consulta de mastología en el centro de referencia provincial.

Al examen físico se constató la presencia de una lesión eczematosa a nivel de la areola izquierda acompañada de una lesión tumoral de 1 a 1,5 cms. subareolar. No se detectaron adenopatías axilares. (Figuras 1 y 2).

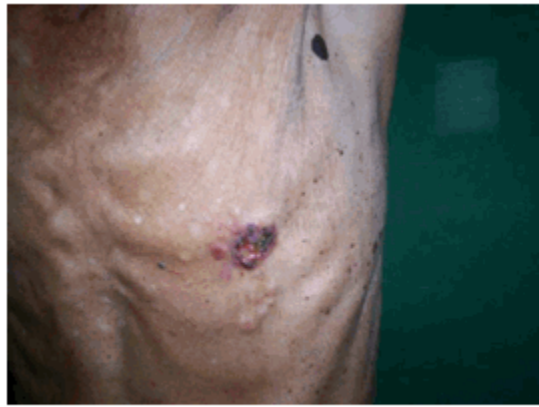


Figura 1. Lesión eczematosa a nivel de la areola izquierda acompañada de una lesión tumoral

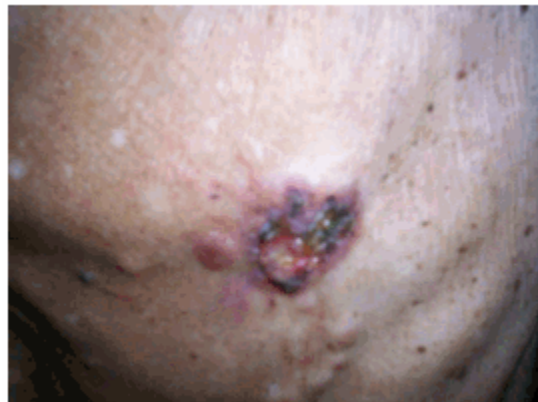

Figura 2. Vista cercana de la lesión eczematosa

Se le realizó biopsia por aspiración con aguja fina (BAAF), ultrasonido abdominal y de región mamaria y estudio radiológico de tórax. El caso fue discutido por el grupo multidisciplinario de mastología y se decidió aplicarle tratamiento quirúrgico con el diagnóstico de enfermedad de Paget de la mama con carcinoma subyacente.

Como técnica quirúrgica fue empleada la mastectomía total de Maden ampliada, luego de la cirugía el paciente evolucionó satisfactoriamente.

En estos momentos, y a 5 meses de su operación, se encuentra bajo tratamiento oncológico y con seguimiento estrecho por consulta

multidisciplinaria.

DISCUSIÓN

La enfermedad de Paget de la mama constituye una forma especial de cáncer mamario, que se manifiesta como una dermatitis eczematosa y/o ulcerativa del complejo areola-pezones que es muchas veces tratada y se pasa por alto su origen neoplásico.¹³

En un estudio realizado por el profesor González Ortega, del hospital de Colón en Matanzas, de los cánceres mamarios operados en un período de 18 años comprendidos de 1974 a 2002, se encontraron solo 5 casos de enfermedad de Paget, todos pertenecientes al sexo femenino y

un 60 % de ellos con carcinoma subyacente.¹³

En una investigación realizada por el profesor Albarrán del Instituto de Oncología Dr. Miguel Pérez Carreño, en el período comprendido entre 1986-2008, se diagnosticaron 13 casos de enfermedad de Paget de la mama, todos pertenecientes al sexo femenino.³

En un trabajo publicado en la Gaceta Médica Mexicana en el año 2006 por la profesora Káram-Orantes¹⁴ se informó como caso de interés médico el diagnóstico de la enfermedad de Paget de la mama en una mujer de 51 años.

En el año 2010 la profesora Lage publicó en la Revista Brasileña de Dermatología el caso de una paciente de 26 años portadora de enfermedad de Paget de la mama.²

El resultado de estos trabajos corrobora lo extremadamente raro de la presentación de la enfermedad de Paget mamaria en el sexo masculino.

En la provincia de Cienfuegos, en los 35 años de fundado el hospital Dr. Gustavo Aldereguía Lima, se han diagnosticado 19 casos de enfermedad de Paget mamaria, de los cuales solo 1 (el caso que estamos presentando) pertenece al sexo masculino.

REFERENCIAS BIBLIOGRÁFICAS

1. Rodríguez A. Variedades especiales del cancer mamario. En: Rodríguez Pérez A. Afecciones benignas de la mama. La Habana: ECIMED; 2010: p. 327-47
2. Lage D, Volpini CA, Sasseron MG, Daldon P, Arruda L. Doença de Paget: a importância do especialista. An Bras Dermatol. 2010;85(3):365-9
3. Albarrán JM, Tavares A, Saldivia F, Prince J, Ramos S, Gutierrez N, et. al. Enfermedad de Paget de la mama: reporte de 13 casos. Rev venez oncol. 2010;22(3):194-200

4. Sanguenza M. Mi experiencia en dermatología. Folia dermatol Perú. 2010;21(3):171-7
5. Tanaka VD, Sánchez JA, Torezan L, Niwa AB, Festa N. Mammary and extramammary Paget's disease: a study of 14 cases and the associated therapeutic difficulties. Clinics. 2009;64(6):599-606
6. Saavedra T, Arellano J, Orellana Y. Paget mamario gigante. Rev chil dermatol. 2008;24(2):166
7. Sánchez J, Molinero JA, Ferrere JR, Masferrer I, Niubò Moreira M, Moredo E. Enfermedad de Paget extramamaria. Semergen: revista española de medicina de familia. 2011;37(9):504-7
8. Carreño TL, Morales HC, Elgueta NA, Leyva CN. Enfermedad de Paget mamaria y extramamaria: diagnóstico histopatológico. Rev chil dermatol. 2008;24(2):164-5
9. Clavijo IM, Matos JC, Rabelo B, Batista R, Lopez Barroso R. Enfermedad de Paget vulvar. Medisan. 2009;13(4):1-10
10. Castillo EF, Pérez JA, Guerra K, Ponce A. Enfermedad de Paget mamaria. Caso clínico y revisión de la literatura. Cuad Cir. 2010;24(1):21-7
11. Jiménez AA, Rodríguez López-Calleja CA. Cirugía de la mama. En: Jiménez Carrazana AA, Rodríguez López-Calleja CA. Manual de técnicas quirúrgicas. La Habana: ECIMED; 2008: p. 237
12. Curto O, De Lauro JA, Morassut JH. Carcinoma mamario de Paget con seguimiento a más de 10 años. Rev argent Cir. 2008;94(5/6):214-20
13. González JM, Gómez MM, López Z, Morales MM, González R. Enfermedad de Paget: una forma especial de cáncer de mama. Rev Médica electrón. 2004;26(2):1-15
14. Karam M, Pichardo P, Fonte V, Toussaint S, Ortiz C, Vega E. Enfermedad de Paget mamaria: comunicación de un caso y revisión de la literatura. Gac méd Méx. 2006;142(3):243-6