




Presentaciones de casos

# Infarto agudo de miocardio en paciente con virus del Chikungunya: presentación de un caso y revisión de la literatura

## Acute Myocardial Infarction in a Patient with Chikungunya Virus: a Case Report and Literature Review

Miladys Ramos Lage<sup>1</sup>  Yazmín Elena Hernández Díaz<sup>1</sup>  Nidia Elena Díaz Rodríguez<sup>1</sup>  Miguel Antonio Oviedo Jiménez<sup>1</sup> 

<sup>1</sup> Universidad de Ciencias Médicas de Sancti Spíritus, Hospital General Universitario Camilo Cienfuegos, Cuba

### Cómo citar este artículo:

Ramos-Lage M, Hernández-Díaz Y, Díaz-Rodríguez N, Oviedo-Jiménez M. Infarto agudo de miocardio en paciente con virus del Chikungunya: presentación de un caso y revisión de la literatura. **Revista Finlay** [revista en Internet]. 2026 [citado 2026 Abr 18]; 16(0):[aprox. 0 p.]. Disponible en: <https://revfinlay.sld.cu/index.php/finlay/article/view/1642>

### Resumen

El virus del Chikungunya transmitido por mosquitos *Aedes Aegypti* y el *Aedes albopictus*, es conocido principalmente por causar fiebre y artralgias severas. También puede provocar complicaciones graves, como afectaciones cardiovasculares, que incluyen miocarditis e infarto agudo de miocardio. Se presenta el caso de una paciente de 62 años con antecedentes de hipertensión arterial y diabetes mellitus tipo I, que desarrolló un infarto agudo de miocardio fatal como complicación de la infección por Chikungunya. La paciente presentó síntomas típicos como: fiebre alta, dolores articulares y musculares, manifestaciones atípicas como dolor precordial y signos de choque cardiogénico. Los estudios de laboratorio confirmaron la infección por el virus y se evidenciaron trombocitosis, un hallazgo inusual en arbovirosis. El examen anatomopatológico reveló necrosis de coagulación extensa en el miocardio, trombos murales y cardiomegalia, además de confirmar el infarto. Este caso subraya la necesidad de una evaluación cardiovascular rigurosa en pacientes con infección por Chikungunya para mejorar el pronóstico y reducir la mortalidad asociada. El presente trabajo tiene como objetivo: describir el caso de una paciente fallecida por virus del Chikungunya, como complicación de un infarto agudo de miocardio.

**Palabras clave:** infarto agudo de miocardio, infección por virus del chikungunya, hipertensión arterial, diabetes mellitus tipo 1

### Abstract

The Chikungunya virus, transmitted by *Aedes aegypti* and *Aedes albopictus* mosquitoes, is primarily known for causing severe fever and arthralgia. It can also lead to serious complications, such as cardiovascular involvement, including myocarditis and acute myocardial infarction. We present the case of a 62-year-old female patient with a history of hypertension and type 1 diabetes mellitus who developed a fatal acute myocardial infarction as a complication of Chikungunya infection. The patient presented with typical symptoms such as high fever, joint and muscle pain, and atypical manifestations such as precordial pain and signs of cardiogenic shock. Laboratory studies confirmed the viral infection and revealed thrombocytosis, an unusual finding in arboviral infections. The histopathological examination revealed extensive coagulative necrosis in the myocardium, mural thrombi, and cardiomegaly, in addition to confirming the infarction. This case underscores the need for rigorous cardiovascular evaluation in patients with Chikungunya infection to improve prognosis and reduce associated mortality. This paper aims to describe a case of a patient who died from Chikungunya virus as a complication of acute myocardial infarction.

**Key words:** acute myocardial infarction, chikungunya virus infection, high blood pressure, type 1 diabetes mellitus

**Recibido:** 2026-02-06 13:08:32  
**Aprobado:** 2026-02-23 12:20:57

**Correspondencia:** Miladys Ramos Lage. Universidad de Ciencias Médicas de Sancti Spíritus. Hospital General Universitario Camilo Cienfuegos. Sancti Spíritus. [nidiaelenadiaz70@gmail.com](mailto:nidiaelenadiaz70@gmail.com)

## INTRODUCCIÓN

El virus del Chikungunya (CHIKV) es un alfavirus perteneciente a la familia, *Togaviridae*, transmitido principalmente por mosquitos *Aedes Aegypti* y *Aedes Albopictus*. La enfermedad se caracteriza por la aparición súbita de fiebre y una artralgia severa y a menudo debilitante, de la cual se deriva su nombre, que en la lengua hablada por los makondes, grupo étnico del sureste de Tanzania y el norte de Mozambique significa, "aquel que se dobla" o "camina encorvado".<sup>(1)</sup>

Según datos ofrecidos por la Organización Panamericana de la Salud (OPS), los síntomas comienzan generalmente de 4 a 8 días después de la picadura de mosquitos, pero pueden aparecer en cualquier momento entre el día 2 y el día 12. El síntoma más común es una aparición repentina de fiebre, a menudo acompañada de dolor en las articulaciones. Otros síntomas incluyen: dolor muscular, náuseas, fatiga y erupción cutánea. El dolor intenso en las articulaciones por lo general es incapacitante y dura unos pocos días, aunque puede persistir durante meses o incluso años. Las complicaciones graves son poco frecuentes, pero en las personas con comorbilidades, adultos mayores, y en los niños menores de 1 año, la enfermedad puede contribuir a la causa de la muerte.<sup>(2)</sup>

La epidemiología del Chikungunya ha experimentado una notable expansión geográfica, transformándose de una enfermedad endémica regional a una amenaza de Salud Pública global. La introducción en la Región de las Américas en el 2013 era de aproximadamente 3,7 millones de casos sospechosos y confirmados notificados hasta junio del 2023.<sup>(2,3)</sup>

Entre la semana epidemiológica (SE) 1 y la (SE) 33 del 2025, la Región de las Américas notificó un total de 212.029 casos sospechosos de Chikungunya. La circulación de diferentes genotipos, como el ECSA (África Oriental, Central y Sudáfrica), en la región, genera preocupación por el potencial de adaptación viral y la posibilidad de recombinación.<sup>(4)</sup>

La presentación clínica más común es la forma febril y articular, aunque el CHIKV puede causar manifestaciones atípicas graves que afectan diversos órganos que incluyen el corazón. Se han descrito casos de infarto agudo de miocardio asociado a la infección por CHIKV, vinculados a

fenómenos inflamatorios y trombóticos inducidos por el virus. Estas manifestaciones graves refuerzan la correlación entre el compromiso cardíaco y determinados linajes genéticos, como el ECSA, que parecen tener mayor capacidad de producir daño miocárdico.<sup>(5)</sup>

El presente trabajo tiene como objetivo: describir el caso de una paciente fallecida por virus del Chikungunya, como complicación de un infarto agudo de miocardio. Este caso subraya la necesidad de una evaluación cardiovascular rigurosa en pacientes con infección por este virus para mejorar el pronóstico y reducir la mortalidad asociada. El infarto, aunque raro, es una complicación potencialmente fatal que debe ser reconocida y manejada oportunamente.

## PRESENTACIÓN DEL CASO

Se presenta el caso de una paciente de sexo femenino, de color de piel mestiza, de 62 años, del municipio Sancti Spíritus, con antecedentes personales de hipertensión arterial y diabetes mellitus tipo I y amputación de miembro inferior izquierdo por insuficiencia venosa profunda de hacía 8 meses.

La paciente presentó fiebre de 39 °C de difícil manejo durante tres días, dolores articulares y musculares que evolucionaron al punto de impedirle la movilidad, malestar general, dolor abdominal intenso, vómitos, pérdida del apetito y lesiones enrojecidas diseminadas por todo el cuerpo, pero fundamentalmente en el rostro y el tórax. Por lo que acudió al Servicio de Urgencias del Hospital General Universitario Camilo Cienfuegos de Sancti Spíritus y se ingresó para estudio y tratamiento.

En el examen físico, se constataron adenopatías cervicales asimétricas de 2,0 cm dolorosas a la palpación y no adheridas a planos profundos. Presentó dolor a la movilización de las articulaciones metacarpofalángicas, interfalángicas proximales, rodillas y tobillos, aumento de volumen en miembro inferior derecho y muñón izquierdo, erupción diseminada con predominio en la región de la cara y el tórax, tensión arterial en 110/60 mmHg, frecuencia respiratoria en 20 x minuto.

Se realizó una ecografía abdominal que mostró hígado homogéneo que no rebasaba el reborde costal, vesícula sin litiasis, vías biliares, páncreas, bazo y ambos riñones de tamaño normal sin signos de dilatación, la vejiga se encontraba

vacía. Se efectuaron estudios complementarios y se obtuvieron los siguientes resultados. (Tabla 1).

**Tabla 1.** Resultados de los estudios complementarios

<b>Complementario</b>	<b>Resultados</b>	<b>Valor de referencia</b>
Conteo global de leucocitos	5,7x10 <sup>9</sup> /L	5-10x10 <sup>9</sup> /L
Segmentados	0,57 %	0,55-0,65 %
Linfocitos	0,43 %	0,45-0,55 %
Conteo de plaquetas	700x10 <sup>9</sup> /L	250-450 x10 <sup>9</sup> /L
Hemoglobina	12,8 g/dL	12-14 g/dL
Hematocrito	39,2 %	0,38-0,42 %
Glucemia	22,60 mmol/L	3,2-6,11 mmol/L
Albúmina	39,5 g/L	30-45 g/L
Triglicéridos	1,15 mmol/L	1-2,28 mmol/L
Bilirrubina total	10,8 µmol/L	8-21 µmol/L
Aspartato aminotransferasa	22,0 U/L	12-58 U/L
Alanino aminotransferasa	20,0 U/L	12-58 U/L
Proteínas totales	59,0 g/L	70-96 g/L
Creatinina	96 µmol/L	35-132 µmol/L
Eritrosedimentación	28 mm/h	0-20 mm/h
Proteína C Reactiva	15 mg/L	10 mg/L
Monosero IgM	positiva	-

Durante la hospitalización, la paciente presentó progresión desfavorable. A la semana del ingreso comenzó con dolor precordial irradiado a hombro izquierdo y mandíbula, sudoraciones profusas y palidez. Se mostraba ansiosa en un principio, se constató pulso filiforme, un llenado capilar de más de 3 segundos, tensión arterial de 60/40 mmHg, frecuencia respiratoria de 23 x minuto, piel fría y pérdida de la conciencia. Se le realizó un electrocardiograma que confirmó infarto agudo de miocardio de cara anterior. Evolucionó desfavorablemente y falleció posteriormente de

un shock cardiogénico.

Hallazgos anatomopatológicos del infarto agudo de miocardio (IMA)

En el examen macroscópico se observó un corazón con cardiomegalia (530 gramos), que presentaba un área extensa de infarto, comprometiendo la pared anterior del ventrículo izquierdo y punta. El tejido miocárdico mostraba una zona mal definida, hemorrágica, correspondiente a necrosis de coagulación. (Fig. 1).

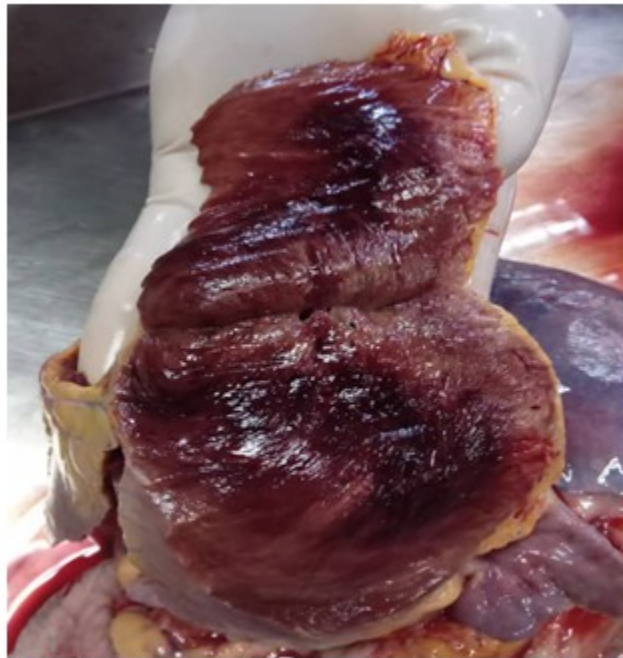

Fig. 1. Sección transversal del miocardio que evidenció un área de infarto agudo con necrosis por coagulación

El estudio microscópico confirmó la presencia de necrosis de coagulación extensa, acompañada de un infiltrado inflamatorio compuesto inicialmente por neutrófilos abundantes y macrófagos, así como, linfocitos en áreas periféricas y no

isquémicas. Este infiltrado se asociaba a edema intersticial, congestión vascular y degeneración de fibras musculares cardíacas. Se identificaron además trombos murales secundarios a estasis y daño endotelial. (Fig. 2).

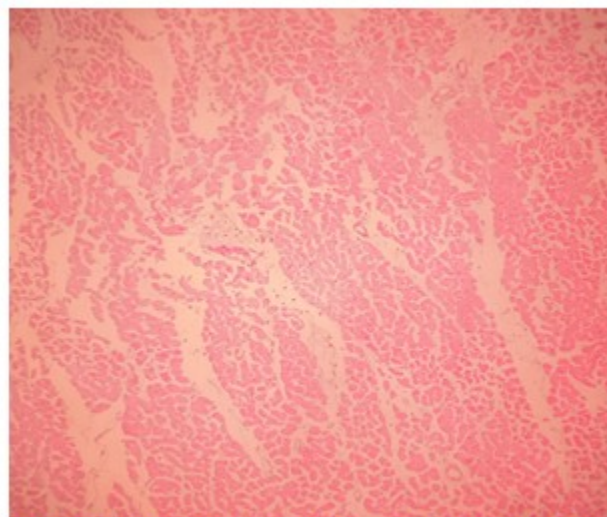


Fig. 2. Imagen histológica del infarto agudo de miocardio H&E x40xC

En otros órganos se evidenció congestión hepática y hemorragia pulmonar con ruptura de

tabiques alveolares, hallazgos que reflejaron el compromiso sistémico asociado al evento

isquémico cardíaco.

## DISCUSIÓN

Este caso clínico es de gran relevancia, porque ilustra una de las complicaciones más graves y menos frecuentes de la infección por CHIKV, el infarto agudo de miocardio (IAM). Si bien este virus es conocido por su tropismo articular, su capacidad para inducir daño multiorgánico, especialmente cardiovascular, está bien establecida en la literatura.<sup>(5,6)</sup>

Presenta una morbilidad y mortalidad cardiovascular significativas, especialmente en poblaciones vulnerables como los adultos mayores. La incidencia de complicaciones atípicas y graves ha llevado a una reevaluación de las definiciones clínicas de la Organización Mundial de la Salud (OMS), lo que destaca que el compromiso cardiovascular es una de las manifestaciones más críticas en la fase aguda.<sup>(7)</sup>

El estudio sugiere que el daño miocárdico puede ocurrir por invasión viral directa, el CHIKV tiene tropismo por los miocitos, causa daño celular y necrosis. La respuesta inflamatoria es exacerbada, la "tormenta de citoquinas" induce un estado protrombótico y disfunción endotelial. La mortalidad cardiovascular estimada en CHIKV es del 10 %, pero en pacientes con comorbilidades, esta cifra puede elevarse hasta el 20 %.<sup>(8)</sup>

La paciente de 62 años presentó IAM durante la fase aguda de la infección, lo que sugiere un IAM tipo 2, en el que, el desequilibrio entre oferta y demanda de oxígeno miocárdico es la principal causa de aparición. La inflamación sistémica severa, la fiebre y la hipotensión asociadas al CHIKV aumentaron la demanda metabólica del miocardio y, al mismo tiempo, comprometieron la perfusión coronaria, lo que precipitó necrosis en un corazón ya vulnerable.<sup>(9)</sup>

Un hallazgo destacado fue la trombocitosis de la paciente, atípica en la fase aguda de una arbovirosis, en la que suele observarse trombocitopenia, sin embargo, la trombocitosis es un factor de riesgo trombótico conocido. En la inflamación sistémica y el daño endotelial por presencia de trombos murales, podría haber contribuido a la formación de trombos coronarios y al IAM.

La literatura sugiere que el virus puede invadir fibroblastos del tejido cardíaco, desencadenar

respuestas inmunológicas en cascada que podrían favorecer alteraciones genéticas cardíacas y, en consecuencia, la mayor predisposición a diversas enfermedades cardiovasculares.<sup>(5)</sup> Aunque la mayoría de los casos se manifiestan con fiebre y artralgias, la afectación cardíaca está emergiendo como una complicación grave y subdiagnosticada.

Recientemente, se ha destacado el papel de la proteína MAVS (*mitochondrial antiviral signaling*) en la defensa del corazón frente a efectos prolongados de la infección por CHIKV. Una señalización deficiente podría permitir replicación persistente en tejido cardíaco, lo que favorece la inflamación vascular sostenida.<sup>(10)</sup> Estos hallazgos refuerzan la evidencia de que CHIKV tiene un potencial significativo para provocar daño cardiovascular a largo plazo.

Un estudio de Costa y cols.<sup>(11)</sup> describe el caso de un hombre de 24 años con IAM fatal asociado al CHIKV. Presentó miocarditis fulminante sin aterosclerosis coronaria y demostración de infección en tejido cardíaco por *Reverse Transcription- Polymerase Chain Reaction* (RT-PCR) (por sus siglas en inglés) lo que indica invasión viral directa. Estos hallazgos sugieren que puede causar daño miocárdico grave, incluso, en corazones previamente sanos, posiblemente a través de miocarditis fulminante inducida por invasión viral o por una respuesta inflamatoria desregulada.

Los hallazgos anatomopatológicos de la paciente con necrosis de coagulación extensa y trombos murales confirmaron el IAM y la gravedad del daño. La cardiomegalia sugiere cardiopatía hipertensiva preexistente, y, ante la coexistencia de diabetes mellitus tipo I e hiperglicemia severa, tenía un riesgo extremadamente alto de eventos cardiovasculares. La inflamación sistémica exacerbada por la infección actuó como detonante en un corazón con daño previo.

A diferencia del dengue, donde la trombocitopenia es la norma, en la infección por CHIKV se ha documentado la presencia de trombocitosis reactiva en una proporción significativa de pacientes, particularmente en adultos mayores y casos graves.<sup>(7,12)</sup> Las plaquetas en pacientes con CHIKV muestran una activación incrementada, evidenciada por la expresión de CD62P y la participación del inflamósoma NLRP3. Lo que contribuye a la amplificación de la respuesta inflamatoria y potencialmente al riesgo trombótico.<sup>(13)</sup>

Esta activación plaquetaria y la liberación de mediadores inflamatorios derivados de las plaquetas se asocian no solo con la fase aguda, sino también con la progresión a formas crónicas de la enfermedad.<sup>(13)</sup>

La trombocitosis reactiva en infecciones virales se asocia con un estado de hipercoagulabilidad que puede predisponer a eventos tromboembólicos arteriales que incluyen el IAM. En pacientes con comorbilidades preexistentes, la coinfección con arbovirus puede exacerbar el riesgo de trombosis arterial debido a la sinergia entre la proliferación mieloide y la inflamación viral.<sup>(7,14)</sup>

La trombocitosis de la paciente podría haber contribuido a la formación de trombos coronarios. Este hallazgo subraya la necesidad de la monitorización de los índices plaquetarios y el recuento de plaquetas. Lo que es fundamental, ya que niveles elevados pueden correlacionarse con una mayor severidad clínica y complicaciones cardiovasculares.<sup>(7,14)</sup>

La revisión de la literatura reciente subraya que el IAM es una complicación grave y subestimada de la infección por CHIKV. La combinación de una respuesta inflamatoria sistémica, la activación directa de las plaquetas y la presencia de trombocitosis reactiva crea un entorno propicio para la isquemia miocárdica.

Es necesario un manejo clínico integral que incluya la vigilancia cardiovascular estrecha en pacientes con CHIKV, especialmente aquellos que presentan recuentos plaquetarios elevados o factores de riesgo cardiovasculares preexistentes.

Este caso resalta la capacidad del CHIKV para desencadenar complicaciones cardiovasculares graves, que incluyen el IAM con desenlace fatal. La experiencia con jóvenes sin comorbilidades sugiere que el daño cardíaco puede ocurrir, tanto por desequilibrios metabólicos en corazones vulnerables, como por invasión viral directa en corazones previamente sanos.

El infarto agudo de miocardio es una complicación rara pero potencialmente fatal de la infección por el virus del Chikungunya. El daño cardíaco se relaciona tanto, con la invasión viral directa, como con la respuesta inflamatoria sistémica y el estado protrombótico. La trombocitosis reactiva observada refuerza el riesgo de formación de trombos coronarios, diferenciándose de otras arbovirosis como el

dengue.

### **Conflicto de intereses:**

Los autores declaran la no existencia de conflictos de intereses relacionados con el estudio.

### **Roles de autoría:**

1. Conceptualización: Miladys Ramos Lage, Yazmín Elena Hernández Díaz.
2. Curación de datos: Yazmín Elena Hernández Díaz, Nidia Elena Díaz Rodríguez, Miguel Antonio Oviedo Jiménez.
3. Análisis formal: Miladys Ramos Lage.
4. Adquisición de fondos: Esta investigación no contó con adquisición de fondos.
5. Investigación: Miladys Ramos Lage, Yazmín Elena Hernández Díaz, Nidia Elena Díaz Rodríguez.
6. Metodología: Miladys Ramos Lage, Yazmín Elena Hernández Díaz.
7. Administración del proyecto: Miladys Ramos Lage.
8. Recursos: Nidia Elena Díaz Rodríguez.
9. Software: Miladys Ramos Lage, Yazmín Elena Hernández Díaz, Nidia Elena Díaz Rodríguez, Miguel Antonio Oviedo Jiménez.
10. Supervisión: Miladys Ramos Lage, Nidia Elena Díaz Rodríguez, Miguel Antonio Oviedo Jiménez.
11. Validación: Miladys Ramos Lage, Yazmín Elena Hernández Díaz.
12. Visualización: Nidia Elena Díaz Rodríguez, Miguel Antonio Oviedo Jiménez.
13. Redacción del borrador original: Miladys Ramos Lage, Yazmín Elena Hernández Díaz, Nidia Elena Díaz Rodríguez, Miguel Antonio Oviedo Jiménez.
14. Redacción revisión y edición: Miladys Ramos Lage, Nidia Elena Díaz Rodríguez.

**REFERENCIAS BIBLIOGRÁFICAS**

1. Organización Mundial de la Salud. GLOBAL Chikungunya Epidemiology Update[Internet]. Ginebra:OMS;2025[citado 6/1/2026]. Disponible en : <https://cdn.who.int/media/docs/defaultsource/documents/epp/ezh/chikungunyaepidemiology-update>
2. Organización Panamericana de la Salud. Síntesis de evidencia: directrices para el diagnóstico y el tratamiento del dengue, el chikungunya y el zika en la Región de las Américas. Rev Panam Salud Pública[Internet]. 2022[citado 6/1/2026];1(1):[aprox. 10p.]. Disponible en : <https://journal.paho.org/es/articulos/sintesis-evidencia-directrices-para-diagnostico-tratamiento-dengue-chikunguna-zika-region>.
3. De Souza WM, Ribeiro GS, De Lima STS, De Jesus R, Moreira FRR, Whittaker C, et al. Chikungunya: a decade of burden in the Americas. *Lancet Reg Health Am*. 2024;30(1):100673.
4. Organización Panamericana de la Salud. Alerta epidemiológica: Chikungunya y Oropouche en la Región de las Américas[Internet]. Washington:OPS;2025[citado 1/1/2026]. Disponible en : <https://www.paho.org/sites/default/files/2025-08/2025-ago-28-phe-alerta-chkvorovesfinal.pdf>.
5. Traverse EM, Hopkins HK, Vaidhyanathan V, Barr KL. Cardiomyopathy and Death Following Chikungunya Infection: an increasingly common outcome. *Trop Med Infect Dis*. 2021;6(3):108.
6. Alvarez MF, Bolívar A, Rodríguez AJ, Ramírez E. Cardiovascular involvement and manifestations of systemic Chikungunya virus infection: a systematic review. *F1000Res*. 2017;6(1):390.
7. Godaert L, Cofais C, Hequet F, Proye E, Kanagaratnam L, Césaire R, et al. Adaptation of WHO definitions of clinical forms of Chikungunya virus infection for the elderly. *Am J Trop Med Hyg*. 2021;104(1):106-9.
8. Cotella JI, Salsa AL, Saldarriaga CI, Perez GE, Farina JM, Wyss F, et al. Chikungunya and the heart. *Cardiology*. 2021;146(3):324-34.
9. Thygesen K, Alpert JS, Jaffe AS, Chaitman BR, Bax JJ, Morrow DA, et al. Fourth universal definition of myocardial infarction. *Circulation*. 2018;138(20):e652.
10. Noval MG, Spector SN, Bartnicki E, Izzo F, Narula N, Yeung ST, et al. MAVS signaling is required for preventing persistent chikungunya heart infection and chronic vascular tissue inflammation. *Nat Commun*. 2023;14(1):4668.
11. Costa JG, Barros PM, Medeiros M, García MA, Costa RJ, Santos J, et al. Acute myocardial infarction in a young patient with Chikungunya: a case report. *Rev Inst Med Trop Sao Paulo*. 2025;67(1):e60.
12. Naik KD, Delhi CG, Abimannane A, Dhodapkar R, Biswal N. Chikungunya infection in children: clinical profile and outcome. *J Trop Pediatr*. 2024;71(1):57.
13. Gomes I, Campos MM, Teixeira AP, Dantas A, Calheiros AS, Oliveira DM, et al. Increased platelet activation and platelet-inflammasome engagement during chikungunya infection. *Front Immunol*. 2022;13(1):958820.
14. Gabadage T. Chikungunya myocarditis mimicking acute coronary syndrome in an elderly patient: A Case Report. *Cureus*. 2025;17(12):e98346.