Presentaciones de casos

Malformaciones congénitas asociadas a nudo verdadero del cordón umbilical fetal: informe de un caso

Congenital Malformations Associated with True Knot of the Fetal Umbilical Cord: a Case Report

Lilian Rachel Vila Ferrán[1] Tania Bernal Medina[2] María Antonia Ocaña Gil[2]

[1] Hospital General Universitario Dr. Gustavo Aldereguía Lima, Cienfuegos, Cienfuegos, Cuba
[2] Hospital Pediátrico Universitario Paquito González Cueto, Cienfuegos, Cienfuegos, Cuba

Cómo citar este artículo:
Vila-Ferrán L, Bernal-Medina T, Ocaña-Gil M. Malformaciones congénitas asociadas a nudo verdadero del cordón umbilical fetal: informe de un caso. **Revista Finlay** [revista en Internet]. 2026 [citado 2026 Nov 24]; 16(0):[aprox. 0 p.]. Disponible en: https://revfinlay.sld.cu/index.php/finlay/article/view/1623

Resumen

La probabilidad de que un feto presente, criptoftalmia, arrinia y anotia es excepcionalmente baja, cuando ocurre, casi siempre está asociado a un síndrome. El diagnóstico puede realizarse mediante una ecografía de alta resolución a partir de las 20 semanas o antes con tecnología avanzada. Se presenta el caso de una gestante de 16 años con 24 semanas de edad gestacional y sin antecedentes patológicos personales ni familiares de interés, ni exposición a factores teratógenos, que acudió al Hospital General Universitario Dr. Gustavo Aldereguía Lima, de Cienfuegos con dolor pélvico agudo y se detectó por ultrasonografía la presencia de 2 fetos muertos. Se les realizó necropsia clínica a los productos de la concepción en dicha Institución. Se determinó un vaso de una maceración en grado leve de un cuerpo fetal del primer cuerpo fetal, maceración en grado severo del segundo cuerpo fetal acompañado de criptoftalmia bilateral, arrinia, anotia bilateral, amelia del brazo derecho y pierna izquierda, atresia anal. Se realiza este reporte con el objetivo de: describir la incidencia, etiología, características, tratamiento y pronóstico de este conjunto de anomalías debido a lo poco frecuente de su presentación en un mismo feto y su asociación con la obstrucción mecánica del flujo sanguíneo por el cordón umbilical para lograr una mejor comprensión y elevar la calidad de la atención a estas gestantes.

Palabras clave: amelia, atresia, patología, genética

Abstract

The probability of a fetus presenting with cryptophthalmia, arrhinia, and anotia is exceptionally low; when it occurs, it is almost always associated with a syndrome. Diagnosis can be made using high-resolution ultrasound from 20 weeks of gestation onward, or earlier with advanced technology. We present the case of a 16-year-old pregnant woman at 24 weeks of gestation with no relevant personal or family medical history, nor exposure to teratogenic factors, who presented to the Dr. Gustavo Aldereguía Lima University General Hospital in Cienfuegos with acute pelvic pain. Ultrasound revealed the presence of two deceased fetuses. Clinical autopsies were performed on the products of conception at that institution. The findings included mild maceration of one fetal body, severe maceration of the second fetal body accompanied by bilateral cryptophthalmia, arrhinia, bilateral anotia, amelia of the right arm and left leg, and anal atresia. This report is made with the objective of: describing the incidence, etiology, characteristics, treatment and prognosis of this set of anomalies due to the rarity of its presentation in the same fetus and its association with mechanical obstruction of blood flow through the umbilical cord in order to achieve a better understanding and improve the quality of care for these pregnant women.

Key words: amelia, atresia, pathology, genetics

Recibido: 2025-12-15 19:51:58
Aprobado: 2025-12-21 02:40:54

Correspondencia: Lilian Rachel Vila Ferrán. Hospital General Universitario Dr. Gustavo Aldereguía Lima. Cienfuegos. lilian.vila@gal.sld.cu

INTRODUCCIÓN

La probabilidad que un feto presente de manera simultánea: criptoftalmia, arrinia y anotia es excepcionalmente baja, tanto así, que en la bibliografía consultada no ese encontró una incidencia estimada para estos casos. Cuando ocurre es casi siempre parte de un síndrome.[1,2,3] Es mucho más común encontrar algunas de estas malformaciones de forma aislada o en combinaciones menos extensas.[1,4] La presencia de tantos defectos simultáneos sugiere un problema severo en las fases más tempranas del desarrollo embrionario.[5,6] Es una situación extremadamente grave y compleja que suele ser incompatible con la vida extrauterina.[4]

La criptoftalmia es una malformación congénita muy rara, se estima en aproximadamente 20 de cada 100 000 nacidos vivos. Es la anomalía en la que los párpados no se desarrollan correctamente, por lo que se queda el globo ocular cubierto por la piel y sin una apertura palpebral visible. Es una forma severa de disgenesia del segmento anterior.[1,2,3]

La arrinia es la ausencia total de nariz y es una condición extremadamente rara. Solo existen 43 casos reportados en la literatura desde el primer informe en 1931.[4] La anotia es la ausencia completa del pabellón auricular. Es la más común de las 3 pero, aun así, es rara. La anotia aislada es menos frecuente.[5] La amelia es la ausencia completa de una extremidad. Es un padecimiento muy poco común que ocurre en aproximadamente 0,04-0,15 por cada 10 000 nacimientos.[7]

La atresia anal afecta aproximadamente a 1 de cada 4000- 5000 recién nacidos. Se conoce como atresia anal al defecto de nacimiento en el que un bebé nace sin ano. En la mayoría de los casos, el ano falta por completo.[8]

Se realiza este reporte con el objetivo de: describir la incidencia, etiología, características, tratamiento y pronóstico de este conjunto de anomalías debido a lo poco frecuente de su presentación en un mismo feto y su asociación con la obstrucción mecánica del flujo sanguíneo por el cordón umbilical para lograr una mejor comprensión y elevar la calidad de la atención de estas gestantes.

PRESENTACIÓN DEL CASO

Se presenta el caso de una gestante de 16 años de edad, sin antecedentes patológicos personales ni familiares de interés, ni exposición a factores teratógenos. Esta paciente acudió con 24 semanas de amenorrea al Servicio de Ginecología y Obstetricia del Hospital General Universitario Dr. Gustavo Aldereguía Lima de Cienfuegos por dolor pélvico agudo.

En la exploración ecográfica se observaron 2 fetos, uno de ellos extremadamente pequeño en relación con la edad gestacional, carentes ambos de movimientos fetales. Se conversó con la familia y se decidió realizar la interrupción del embarazo.

Al realizar la interrupción del embarazo se obtuvieron 2 cadáveres a los que se le realizó necropsia clínica. Uno de los fetos resultó masculino, de piel blanca, desprendida en ambos antebrazos y pies. El otro de sexo indeterminado, muy pequeño, según lo estimado para su edad gestacional, de superficie carmelita. Presentó además ausencia de ambos ojos, nariz y orejas, brazo derecho, pierna izquierda y atresia anal. (Fig. 1).



Fig. 1. Se muestra la ausencia de ojos, orejas, nariz, brazo derecho y pierna izquierda

A la exploración del hábito interno en el primer feto todas las vísceras se encontraron rojizas intensas sin otras alteraciones. En el segundo feto todas las vísceras estaban licuadas parcialmente, lo que dificultó la identificación de estructuras. La placenta fue de tipo bicorial biamniótica con ambos cordones umbilicales de inserción central. El que correspondía al feto más pequeño se encontraba muy delgado y anudaba fuertemente al otro cordón a 4 cm. de su inserción placentaria. (Fig. 2).

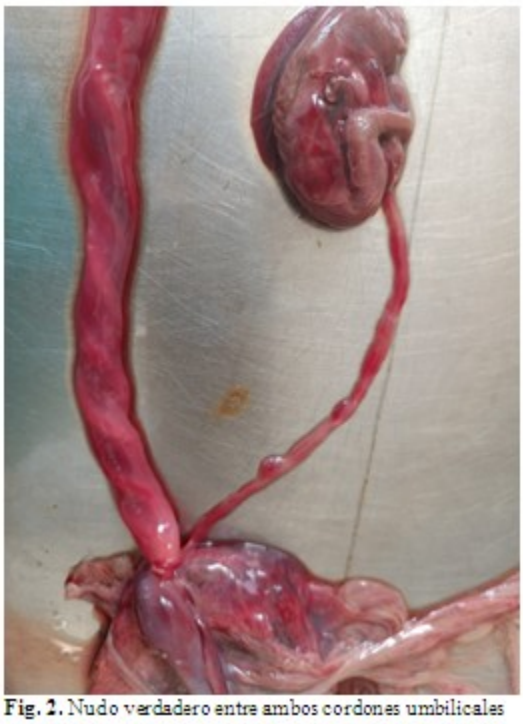

Fig. 2. Nudo verdadero entre ambos cordones umbilicales

Con el estudio anatomopatológico se determinó: maceración en grado leve de un cuerpo fetal, maceración en grado severo del segundo cuerpo fetal acompañado de criptoftalmia bilateral, arrinia, anotia bilateral, amelia del brazo derecho y pierna izquierda, atresia anal.

DISCUSIÓN

La patogénesis de estos padecimientos no se ha comprendido completamente debido a su baja frecuencia, pero la ocurrencia de estos defectos, sugiere una causa que interrumpe múltiples sistemas del desarrollo simultáneamente:

- Alteraciones cromosómicas y síndromes genéticos severos:
- Alteraciones en cromosomas (como trisomías 13 o 18) pueden causar múltiples defectos congénitos, pero rara vez abarcan todos los mencionados de forma tan extrema.
- Mutaciones en genes críticos que actúan al guiar el desarrollo embrionario temprano.[4]
- Problemas de aprovisionamiento sanguíneo (causas vasculares):
- Causas que interrumpen el flujo sanguíneo y el suministro de oxígeno a múltiples yemas de miembros y brotes faciales, lo que causa su necrosis y reabsorción. Este mecanismo se conoce como secuencia de ruptura vascular.[4,6,7] Los autores de este reporte se inclinan por esta hipótesis como agente causal del caso que se presenta, ya que además de estas malformaciones, se encontraron en el cordón umbilical un nudo verdadero apretado.
- Exposición a teratógenos extremos como la talidomina, alcohol y metotrexato.[4,6,7] No se recoge este antecedente en este caso.
- Los nudos verdaderos del cordón umbilical son poco frecuentes y ocurren entre 0,3-1,3 % de todos los embarazos. La tasa de mortalidad fetal antes del parto oscila entre 4 y 10 veces mayor con relación a los embarazos con cordones umbilicales normales. En casos extremos de nudos apretados del cordón puede provocarse la muerte fetal intraútero. Las predicciones indican que los nudos verdaderos del cordón umbilical se manifiestan con frecuencia entre las nueve y las 12 semanas de embarazo, cuando los movimientos fetales vigorosos permiten que el feto pase a través de un bucle de cordón [9,10] (lo que coincide con la formación de las estructuras que permanecen ausentes en el feto de este estudio).

Estas alteraciones se pueden encontrar asociadas con:

- Anomalías craneofaciales como:
- La microcefalia, hipoplasia y agenesia del cuerpo calloso, labio y paladar hendido bilateral, micrognatia, quistes cerebrales.
- Anomalías genitourinarias como:
- La agenesia renal, riñones poliquísticos y criptorquidia.
- Anomalías cardiacas como:
- Defectos del septo ventricular o atrial.[3,4,5]

El caso que se presenta se asoció con amelia del brazo derecha, pierna izquierda y atresia anal. No fue posible detectar anomalías internas por el grado de maceración fetal.

Un conjunto tan severo de anomalías puede ser detectado en una ecografía morfológica de alta resolución alrededor de las 20 semanas, o incluso, antes con la tecnología avanzada. El ultrasonido es la herramienta principal para el diagnóstico. La amniocentesis o el análisis de DNA fetal en sangre materna serían cruciales para descartar anomalías cromosómicas. El diagnóstico postnatal se basa en el examen físico y se confirma con estudios genéticos. Se requieren estudios de diagnóstico por imágenes (radiografías, ultrasonido abdominal, resonancia magnética cerebral) para evaluar malformaciones internas.[7]

El tratamiento es multidisciplinario, paliativo y de soporte enfocado en mejorar la calidad de vida. Este incluye estabilización de las funciones vitales inmediatamente al nacimiento, cirugías reconstructivas múltiples a lo largo de la vida, extremidades protésicas, fisioterapia, terapia ocupacional, logopedia y apoyo psicológico al paciente y a sus familiares.[1,2,4,7,8]

Un feto con esta combinación de alteraciones tiene una alta probabilidad de sufrir un aborto espontáneo o una muerte intrauterina (como ocurrió en este caso). Si el embarazo llega a término el neonato no sobrevivirá fuera del útero debido a la imposibilidad para respirar y las malformaciones internas que con elevada probabilidad deben estar presentes.

Conflicto de intereses:

Los autores declaran la no existencia de conflictos de intereses relacionados con el estudio.

Roles de autoría:

1. Conceptualización: Lilian Rachel Vila Ferrán, Tania Bernal Medina, María Antonia Ocaña Gil.

2. Visualización: Lilian Rachel Vila Ferrán.

3. Redacción del borrador original: Lilian Rachel Vila Ferrán, Tania Bernal Medina, María Antonia Ocaña Gil.

4. Redacción, revisión y edición: Lilian Rachel Vila Ferrán.

5. Financiación: Hospital General Universitario Dr. Gustavo Aldereguía Lima. Cienfuegos. Cuba.

REFERENCIAS BIBLIOGRÁFICAS

1. Bauza Y, Góngora JC, Veitía ZA, Rojas I. Criptoftalmos bilateral. Rev Cubana Oftalmol[Internet]. 2016[citado 31/8/025];29(2):[aprox. 10p.]. Disponible en: https://revoftalmologia.sld.cu/index.php/oftalmologia/article/view/392.

2. González JL, Salcedo G, Villanueva C, García J. Criptoftalmos y ablefarón. Presentación de un caso. Rev Mex Oftalmol[Internet]. 2008[citado 14/6/2024]; 82(3):[aprox. 4p.]. Disponible en: https://www.medigraphic.com/cgi-bin/new/resumen.cgi?IDARTICULO=17590.

3. González L, Guillén D, Fallas P. Reporte de dos casos de malformaciones congénitas asociadas con criptoftalmos. Rev Méd Costa Rica[Internet]. 1991[citado 11/9/2024];58(517):[aprox. 4p.]. Disponible en: https://www.binasss.sa.cr/revistas/rmcc/rmedica/(517)/art2.pdf.

4. Zhang MM, Hu YH , He W, Hu KK. Congenital arhinia: A rare case. Am J Case Report. 2014;15(1):115-8.

5. Marin D. Microtia y atresia aural congénita: Una revisión de la literatura. Rev Fac Med Hum[Internet]. 2024[citado 31/8/2025];24(4):[aprox. 9p.]. Disponible en: https://www.scielo.org.pe/scielo.php?script=sci_arttext&pid=S2308-05312024000400180.

6. Nazer J, Lay G, Cifuentes L. Prevalencia de nacimiento de microtia-anotia: Maternidad del Hospital Clínico de la Universidad de Chile, período 1983-2005. Rev Méd Chile[Internet]. 2006[citado 31/8/2024];134(10):[aprox. 6p.]. Disponible en: https://www.scielo.cl/scielo.php?script=sci_arttext&pid=S0034-98872006001000012&lng=es.

7. Bermejo E, Cuevas L, Amar E, Barker MK, Bianca S, Bianchi F, et al. Amelia: un estudio epidemiológico descriptivo multicéntrico en un gran conjunto de datos del Centro Internacional de Información para la Vigilancia e Investigación de Defectos Congénitos y una descripción general de la literatura. Am J Med Genet C Semic Med Genet. 2011;1(4):288-304.

8. Ko H, Chou YC, Olisova K, Chang TY. A practical method for prenatal diagnosis of anal atresia by second trimester ultrasound screening - A retrospective study. Taiwan J Obst Gynecol. 2023;62(6):884-90.

9. Brito EC. Nudos verdaderos del cordón umbilical. Presentación de tres casos. Maternidad de Ouargla. 2017-2018. Argelia. Multimed[Internet]. 2021[citado 31/8/2025];25(4):[aprox. 8p.]. Disponible en: https://scielo.sld.cu/scielo.php?script=sci_arttext&pid=S1028-48182021000400009.

10. Chen S, Liu Z, Lin Q, Huang L. Factores de riesgo y resultados asociados con los nudos verdaderos del cordón umbilical: un estudio retrospectivo. J Taiwanese Obstetrics Gynecol. 2025;64(1):40-5.