Artículos originales

Morfometría histológica de la mucosa bucal en pacientes portadores de leucoplasia con displasia epitelial

Histological Morphometry of the Oral Mucosa in Patients with Leukoplakia with Epithelial Dysplasia

Yamilka Mesa González[1] Galia Ivis Pérez Rumbaut[1] Laura Naranjo Hernández[1] Grey Alicia Crespo Lechuga[1] Zuria Ayala Reina[1] Yisel Alonso Vila Yisel Alonso Vila[1]

[1] Universidad de Ciencias Médicas de Cienfuegos, Cuba

Cómo citar este artículo:
Mesa-González Y, Pérez-Rumbaut G, Naranjo-Hernández L, Crespo-Lechuga G, Ayala-Reina Z, Yisel-Alonso-Vila Y. Morfometría histológica de la mucosa bucal en pacientes portadores de leucoplasia con displasia epitelial. **Revista Finlay** [revista en Internet]. 2025 [citado 2025 Oct 2]; 15(0):[aprox. 0 p.]. Disponible en: https://revfinlay.sld.cu/index.php/finlay/article/view/1540

Resumen

Fundamento: la leucoplasia bucal es uno de los desórdenes potencialmente malignos más frecuentes a nivel mundial. El estudio de los cambios histopatológicos de la leucoplasia bucal se apoya con el uso de la morfometría microscópica.
Objetivo: caracterizar la morfometría histológica de la mucosa, en pacientes portadores de leucoplasia bucal con displasia epitelial, en la provincia Cienfuegos.
Métodos: se realizó un estudio descriptivo, de corte transversal, en el Laboratorio de Ciencias Básicas de la Universidad de Ciencias Médicas de Cienfuegos, durante el período de enero a diciembre de 2021. El universo quedó conformado por las 56 biopsias realizadas a los pacientes atendidos en consulta por lesiones leucoplásicas en la mucosa bucal en ese período. La muestra quedó constituida por 21 láminas histológicas, distribuidas en tres grupos de 7 láminas por cada grado de displasia epitelial. Las variables estudiadas fueron: displasia epitelial, espesor del epitelio, índice queratina/epitelio y números de nucléolos.
Resultados: de los parámetros morfométricos estudiados según el grado de displasia epitelial se obtuvo como resultado que existe un incremento en correspondencia con una mayor gravedad de la lesión.
Conclusiones: la morfometría es una herramienta útil para establecer diagnósticos certeros y completos en la leucoplasia bucal. Su aplicación permitió caracterizar determinados parámetros desde el punto de vista cuantitativo con resultados significativos para el control del cáncer bucal.

Palabras clave: leucoplasia bucal, displasia epitelial oral, morfometría, histología

Abstract

Foundation: oral leukoplakia is one of the most common potentially malignant disorders worldwide. The study of the histopathological changes in oral leukoplakia is supported by the use of microscopic morphometry.
Objective: to characterize the histological morphometry of the mucosa in patients with oral leukoplakia with epithelial dysplasia in the province Cienfuegos.
Methods: an descriptive, cross-sectional study was conducted in the Basic Sciences Laboratory of the University of Medical Sciences of Cienfuegos, from January to December 2021. The sample consisted of 56 biopsies performed on patients seen in the clinic for leukoplakia lesions in the oral mucosa during that period. The sample consisted of 21 histological slides, distributed into three groups of 7 slides for each degree of epithelial dysplasia. The variables studied were epithelial dysplasia, epithelial thickness, keratin/epithelium ratio, and number of nucleoli.
Results: the morphometric parameters studied according to the degree of epithelial dysplasia showed an increase in severity corresponding to greater lesion severity.
Conclusions: morphometry is a useful tool for establishing accurate and complete diagnoses in oral leukoplakia. Its application allowed for the quantitative characterization of certain parameters, with significant results for oral cancer control.

Key words: oral leukoplakia, oral epithelial dysplasia, morphometry, histology

Recibido: 2025-03-14 14:54:32
Aprobado: 2025-03-25 15:17:31

Correspondencia: Yamilka Mesa González. Universidad de Ciencias Médicas de Cienfuegos. Cienfuegos. mesagonzalezyamilka@gmail.com

INTRODUCCIÓN

El cáncer bucal es una enfermedad que afecta la mucosa bucal y al ser nociva incide en la calidad de vida del ser humano, produce secuelas permanentes en el complejo bucal, capaces de afectar psicológicamente al enfermo, repercutir en su entorno familiar y social, así como, crear dificultades para diversas funciones como la masticación y el lenguaje.[1] En Cuba, también se encuentra entre las 10 primeras causas de muerte, con un incremento a partir de los 40 años, con una tasa de 7,9 x 10^5 habitantes con prevalencia en el sexo masculino para una tasa de 13,1 x 10^5 habitantes, mientras que las mujeres presentan una tasa de 2,8 x 10^5 habitantes.[2,3]

En la provincia Cienfuegos se diagnostican anualmente 1 156 casos con prevalencia en el sexo masculino para una tasa de 16,8 x 10^5 habitantes, que representa la cuarta causa de muerte.[3] Aproximadamente el 90 % de los cánceres que aparecen en la boca responden al tipo de carcinoma espinocelular o de células escamosas (COCE). En dependencia al tipo histológico del tumor y a su localización o región anatómica donde se asiente, intervendrán determinados factores etiológicos o de riesgo, serán distintas las características epidemiológicas, sintomatologías, forma de progresión de la enfermedad, estrategia terapéutica y pronóstico.[1]

Entre las perspectivas para el control de este cáncer se incluye la detección precoz de la leucoplasia bucal (LB), considerada como la lesión premaligna más común de la cavidad oral, que aparece hasta en el 60 % de los pacientes diagnosticados de COCE y cuya presencia supone un marcador de aumento del riesgo de cáncer orofaríngeo.[4]

Desde el año 1986, en Cuba, quedó oficialmente aprobado por resolución ministerial, el Programa de Detección Precoz del Cáncer Bucal (PDCB), es único en el mundo por su cobertura nacional fundamentado en el examen anual del complejo bucal a toda la población de 15 años o más que acudan a la consulta estomatológica o que sean vistos en pesquisaje activo por el estomatólogo o el médico de familia, su objetivo es disminuir la morbilidad y mortalidad del cáncer bucal.[5]

La utilización de la morfometría hace factible obtener parámetros cuantitativos que apoyan el diagnóstico cualitativo y que en muchas oportunidades posibilitan el diagnóstico diferencial y la posibilidad de aportar elementos pronósticos.[6] La morfometría es un conjunto de técnicas poco costosas que permiten obtener indicadores cuantitativos de los componentes celulares y tisulares, su uso ya ha rebasado los límites de la experimentación para adentrarse en el campo diagnóstico con posibilidades pronósticas, sobre todo en la patología tumoral.[7]

La LB es la lesión potencialmente maligna más frecuente en las membranas mucosas de la boca, que puede presentar un patrón histopatológico variable, desde hiperqueratosis sin displasia epitelial hasta displasia severa con fenómenos de atrofia o hiperplasia epitelial. [8,9] Se han utilizado para eso marcadores clínicos, histológicos y moleculares, lo que pudiera en el futuro prever el riesgo de que el paciente sufra de cáncer, sin embargo, actualmente no hay un factor predecible, clínicamente útil y basado en evidencia de transformación maligna en leucoplasia.[10]

Al poder determinar parámetros morfométricos como son el espesor del epitelio de la mucosa oral, número de mitosis, la cantidad de nucléolos, entre otros, se pueden aportar herramientas para el diagnóstico histopatológico precoz y con ello contribuir a establecer el pronóstico y tratamiento individualizado.[11] Este es uno de los problemas de salud más complicados que enfrenta la salud cubana de conjunto con la estomatología moderna y otras especialidades afines, pues esta enfermedad se ha estudiado, pero no se ha logrado su erradicación.

Por la importancia que representa el conocimiento de los trastornos orales potencialmente malignos dentro ellos la *Oculopharyngeal Muscular Dystrophy* (OPMD) (por sus siglas en inglés), enfermedad genética poco frecuente o la leucoplasia bucal, muy común en las consultas, donde el diagnóstico precoz es indispensable para una disminución significativa de la morbilidad y la mortalidad y por consiguiente el aumento de la supervivencia y la calidad de vida, se decidió realizar este estudio. Se definió como objetivo caracterizar la morfometría histológica de la mucosa, en pacientes portadores de leucoplasia bucal con displasia epitelial, en la provincia Cienfuegos.

MÉTODOS

Se realizó un estudio descriptivo, de corte transversal, en el Laboratorio de Ciencias Básicas

de la Universidad de Ciencias Médicas de Cienfuegos, durante el período de enero a diciembre de 2021. El universo quedó conformado por las 56 biopsias de los pacientes atendidos en consulta por lesiones leucoplásicas en la mucosa bucal en el período referido. La muestra se obtuvo por muestreo intencionado y quedó constituida por 21 láminas histológicas (biopsias), distribuidas en tres grupos de 7 láminas por cada grado de displasia epitelial (leve, moderada y severa). En todo caso se mantuvo el principio de la calidad de la preparación histológica para ser incluida en la muestra de estudio.

Para la obtención de la información se realizó la identificación de las láminas histológicas que mostraron displasia epitelial, en atención a los parámetros establecidos por la Organización Mundial de la Salud (OMS) en 1978,[12] clasificación más utilizada en Cuba y a nivel mundial. Las láminas histológicas con diagnóstico clínico de leucoplasia bucal, fueron procesadas previamente mediante la técnica de inclusión en parafina y coloreadas con la técnica de hematoxilina y eosina.

La variable del estudio fue la caracterización morfométrica de la leucoplasia de la mucosa oral con displasia epitelial según los criterios de clasificación de esta lesión establecidos por la OMS[12] en: leve, moderada y severa.

Para las capturas de las imágenes se siguió un algoritmo y se colocó el rótulo de las láminas hacia el lado izquierdo del observador, se seleccionó la muestra que el lente se encontraba hacia la izquierda, en los casos de presentar dos o más cortes de tejido. El estrato córneo fue orientado, en todas las capturas, con su borde libre hacia la izquierda, mediante la rotación de la cámara acoplada al sistema.

Las muestras se observaron en un microscopio óptico de campo brillante de la marca Motic BA210 con cámara de video digital acoplada Motic de tres megapíxeles. Se utilizaron lentes objetivas de 4x, 10x, 40x y 100x, con un aumento total (At) calculado por la fórmula:

$$At = \text{aumento objetivo x Aumento lente reductor} \frac{\text{largo de la pantalla}}{\text{sensor de la cámara}}$$

De esta manera el aumento total con el que se trabajaron las imágenes histológicas al capturarlas en la computadora empleada con ese fin fue de:

- 250 X con lente objetivo de 10x
- 1000 X con lente objetivo de 40x
- 2500 X con lente objetivo de 100x

Se obtuvieron un total de 2 899 imágenes digitales de los cortes histológicos, que se almacenaron en una *laptop* marca *Acer*. Le fueron realizadas, a las imágenes, 12 788 determinaciones morfométricas. Estas imágenes digitales que se obtuvieron de cada corte histológico se almacenaron en una *laptop* marca VIT.

Para el estudio de las características de la leucoplasia de la mucosa bucal se emplearon indicadores morfométricos con la utilización del sistema *Image* J versión 1.49p del *National Institutes of Health*, USA, 2015.[13] Para las mediciones se procedió a la calibración con un objetivo micrométrico de la cámara Motic.

Los parámetros morfométricos estudiados en la lesión fueron los siguientes:

- Espesor del epitelio de la mucosa oral.
- Índice de área de queratina/capa celular del epitelio de la mucosa oral.
- Cantidad relativa de células según número de nucléolos visibles en su núcleo.

Definición de las variables del estudio y procedimientos para la determinación de los indicadores morfométricos.

- Displasia epitelial: variable cualitativa ordinal. Se midió en: leve, moderada y severa, según criterios y parámetros establecidos por la OMS.
- Leve: evidencia de dos parámetros.
- Moderada: presencia entre tres y cuatro parámetros.

- Severa: presencia de cinco o más parámetros.
- Espesor del epitelio de la mucosa oral en la lesión (EEM): variable cuantitativa continua. Se definió como el conjunto de los estratos celulares del epitelio de la mucosa.

Se realizó el cálculo a partir del área cubierta por el epitelio dividida entre la longitud del límite entre el epitelio y el tejido conectivo subyacente, por medio de la fórmula:

$$EEM = \frac{\text{área de la capa celular del epitelio}}{\text{longitud del límite epitelio} - \text{tejido conectivo}}$$

Para estas mediciones se superpuso a la imagen en estudio una retícula de líneas separadas por 5 000 micrómetros, según la opción *Grid* de *Analize* activada.

Se tomaron como límites para realizar todas las mediciones las líneas más externas de la retícula superpuesta a la imagen.

Las mediciones se realizaron con un aumento total de 250x.

Para todas las determinaciones de la fórmula en el caso del área se usó la opción de marcado de Área a manos libres y para el límite del epitelio y el tejido conectivo subyacente se utilizó la opción *Line* a manos libres del *software Image* J para contornear los límites de superficies y lineal correspondiente.

- Índice de la altura de la capa de queratina/altura de capa celular del epitelio de la mucosa oral: variable cuantitativa continua.

Es la división del valor de la altura del estrato córneo entre el valor de la altura de las capas celulares, medidas a un aumento total de 1 000x.

La fórmula empleada fue:

$$IQE = \frac{\text{espesor de la capa del estrato córneo}}{\text{espesor de las capas celulares del epitelio}}$$

Se usó la opción de marcado de Área a manos libres del *software Image* J para contornear ambas áreas.

Cantidad relativa de células epiteliales según número de nucléolos visibles en su núcleo (CRCNV): variable cuantitativa continua.

Se contaron las células que posean núcleos con nucléolos visibles, en número de uno, dos, tres, cuatro, cinco y seis o más nucléolos, dentro de un área de 20 434 $m\mu^2$. Se tomó como criterio de exclusión a las células que no se le observaron nucléolos visibles por presentar un núcleo pignótico. Por lo que se nombraron las células tipo 1 con 1 nucléolo visible, células tipo 2 con 2 nucléolos visibles, células tipo 3 con 3 nucléolos visibles, células tipo 4 con 4 o más nucléolos visibles. El área se obtuvo por la opción Área a manos libres del *software Image* J para contornear los límites de superficie epitelial. El conteo de cada tipo celular según los nucléolos visibles en su núcleo se realizó por la opción *Cellcounter* del propio *software* con aumento de 2500x

La fórmula a utilizar fue:

$$CRCNV = \frac{\text{cantidad de células epiteliales según nucléolos visibles}}{\text{área predeterminada del epitelio}}$$

Los indicadores morfométricos se midieron en una *laptop* marca *Acer* y se utilizaron tanto los correspondientes a estudios de morfometría multivariada y estereológica.

Como procedimientos estadísticos se determinaron estadígrafos descriptivos como: media y desviación estándar, así como estadística inferencial para comparar los tipos de lesiones. Para ello se utilizó el *software* profesional SyStat versión 15. Los resultados se representaron en microfotografías, tablas y gráficos.

Los bloques de parafina y las láminas histológicas que se utilizaron en el estudio fueron tomados de los archivos del Hospital General Universitario Dr. Gustavo Aldereguía Lima. Se cumplió con los principios establecidos en la *World Medical Association Declaration of Helsinki-Ethical Principles for Medical Research Involving Human Subjects*. Se respetó el carácter confidencial de la información obtenida durante la investigación. Para la realización del estudio se solicitó la autorización de los directivos de las unidades involucradas, así como la aprobación del Consejo Científico y el Comité de Ética de la institución. La información recogida solo fue utilizada con fines investigativos.

RESULTADOS

El análisis de la muestra (N=21) mostró un aumento cuantitativo del espesor del epitelio según el grado de severidad de la lesión, lo que demostró que a mayor grado de severidad existía un aumento del espesor del epitelio. (Tabla 1).

Tabla 1. Espesor del epitelio de la mucosa oral en la lesión displásica

Parámetros	Displasia leve	Displasia moderada	Displasia severa
Media aritmética	147,577	173,953	188,530
Desviación estándar	70,568	97,502	67,231
Coeficiente de variación	0,478	0,561	0,357
Intervalo de confianza alto	176,081	203,959	212,369

El incremento del espesor del epitelio a medida que aumentaba el grado de severidad de la lesión, se pudo verificar gráficamente al analizar la varianza de esta variable. (Gráfico 1).

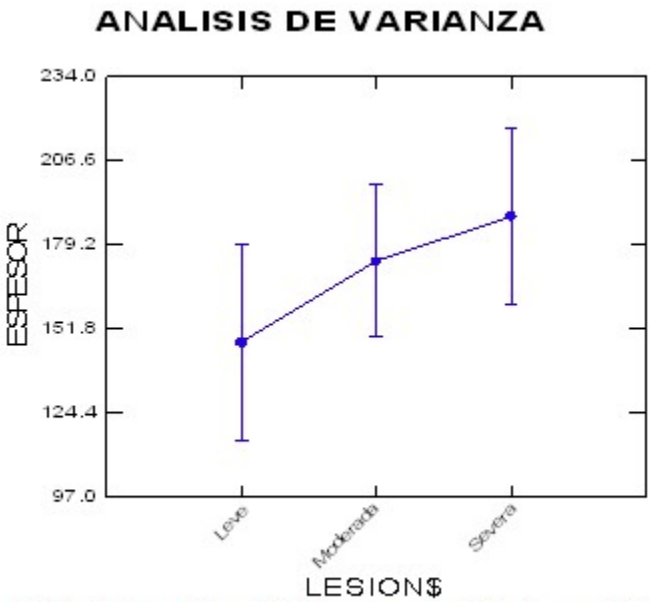

Gráfico 1. Espesor del epitelio de la mucosa oral en la displasia epitelial leve, moderada y severa

Al comparar las medias entre la displasia epitelial leve y la displasia epitelial severa se apreció que el espesor del epitelio de la displasia epitelial severa era superior al de la displasia epitelial leve, con una $p \leq 0,05$. La distribución de los datos mostró una diferencia significativa del valor medio de la variable a favor del espesor en la lesión severa. (Gráfico 2).

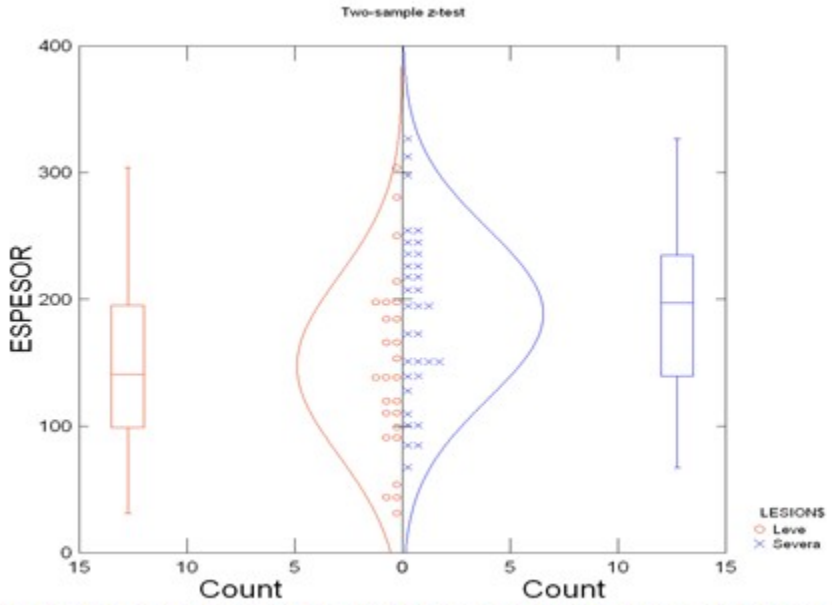

Gráfico 2. Comparación entre medias de la displasia epitelial leve y la displasia epitelial severa

Al analizar los resultados del comportamiento de la densidad del área de queratina con respecto a la capa celular del epitelio según grado de displasia epitelial se pudo apreciar que a medida que la lesión era más severa existía una tendencia a disminuir esta relación. (Tabla 2).

Tabla 2. Resultados de la densidad queratina-epitelio según grado de lesión

Grado de lesión	Media ± desviación estándar	Intervalo de confianza
Leve	0,236 ± 0,10	0,196 – 0,280
Moderada	0,191 ± 0,10	0,157 – 0,226
Severa	0,171 ± 0,10	0,138 – 0,211

F-ratio: 2.561. Significance level: P = 0,084.

El análisis gráfico del comportamiento de la displasia epitelial, según el análisis de la varianza, mostró un ligero incremento en la displasia epitelial leve en relación con la moderada y la severa. (Gráfico 3).

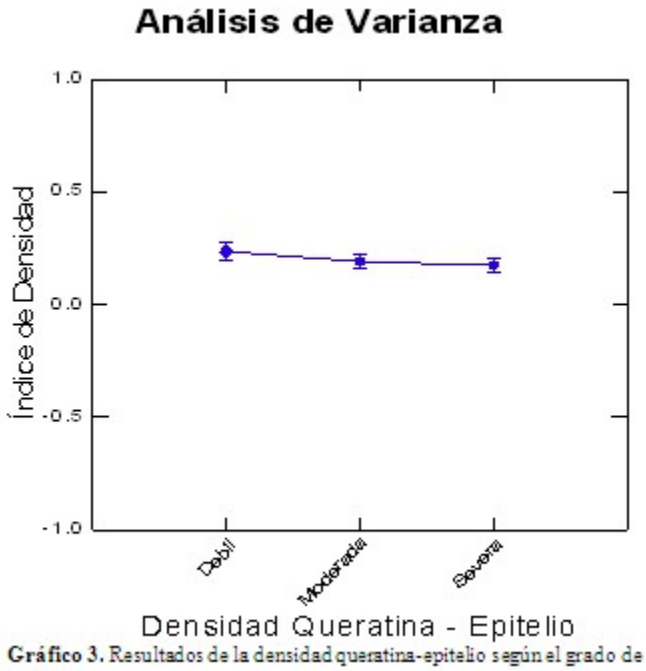

Gráfico 3. Resultados de la densidad queratina-epitelio según el grado de lesión

El análisis de la frecuencia de las células según el número de nucléolos visibles, mostró como en la displasia epitelial severa hubo un incremento de células con un mayor número de nucléolos a diferencia de la displasia moderada y la leve, especialmente, a partir de las células tipo 2 que presentan dos o más nucléolos, se constató que las células tipo 4 que se presentan con cuatro o más nucléolos existe una diferencia considerable con respecto al resto de las displasias. (Tabla 3).

Tabla 3. Cantidad de células según nucléolos visibles

Grado de lesión	Cantidad de células según nucléolos visible			
	Tipo 1	Tipo 2	Tipo 3	Tipo 4
Leve	236	197	60	13
Moderada	336	225	71	22
Severa	250	409	271	169

En relación a la cantidad de nucléolos por cada célula en los tres tipos de lesiones se aprecia en el gráfico lineal el comportamiento de cada tipo, en la severa la actividad proliferativa es alta que corresponde con un mayor proceso de daño y empieza a decrecer tanto en la moderada como en la ligera, es por ello que la presencia de un mayor número y tamaño de nucléolos se consideran marcadores de riesgo para el cáncer. (Gráfico 4).

Gráfico 4. Cantidad de células epiteliales según número de nucléolos visibles y grado de lesión

DISCUSIÓN

El COCE suele ser precedido por diversas alteraciones en las células y los tejidos que son compatibles con el carcinoma, las cuales están limitadas al epitelio y se conocen como displasia epitelial. Se ha demostrado que, a mayor gravedad de la displasia epitelial, hay una probabilidad más alta de que ocurra una transformación maligna, lo que resalta la necesidad de caracterizar adecuadamente las características histopatológicas de cada tipo de displasia epitelial.[14]

La observación de displasia epitelial, literalmente: crecimiento anormal, representa una combinación de las alteraciones celulares individuales, atipias, y de la estructuración normal del epitelio observadas en la transición gradual hacia la malignidad, premalignidad, ha sido señalada como el principal indicador histopatológico de potencial maligno. El riesgo al desarrollo de carcinoma espinocelular es mucho mayor en displasias moderadas o severas, que en displasias leves o hiperplasias.[15]

La leucoplasia bucal con displasia epitelial en el examen histológico se considera, actualmente, como el indicador más importante de una mayor probabilidad de transformación maligna de la leucoplasia. Las leucoplasias con displasia tienden a malignizarse con una mayor frecuencia que las leucoplasias sin displasia.[16]

La leucoplasia bucal con displasia epitelial generalmente se presenta con un aumento en el

grosor del epitelio, especialmente en el estrato espinoso.[17] Este aumento en la altura del epitelio está vinculado a la hiperplasia, que ocurre mayormente en el estrato espinoso (acantosis). El estudio realizado por Gordón, indicó que, la hiperplasia es la irregularidad más común en relación con la altura del epitelio, analizada cualitativamente. Los autores sugieren que las hiperplasias epiteliales podrían ser lesiones que tienen el potencial de volverse malignas.[18]

La bibliografía médica consultada plantea que existe un engrosamiento del estrato espinoso por el aumento del número de capas celulares, una hiperplasia del estrato basal por un número de capas celulares en el estrato germinativo, por lo que los cambios comúnmente observados en el epitelio de lesiones leucoplásicas, en su mayoría, son hiperqueratosis y un engrosamiento del epitelio.[17] Aunque por otra parte algunas leucoplasias muestran en ciertas regiones adelgazamiento o atrofia del epitelio, que se manifiesta clínicamente como erosiones.[19] Otras investigaciones no consideran el grosor del epitelio, como patrón predictivo en el proceso de malignidad de la leucoplasia con displasia, debido a no haber encontrado una regularidad característica de este parámetro.[5]

Si bien existen algunos autores que no encontraron un valor significativo en el parámetro, espesor del epitelio de la mucosa oral, se halló mayor cantidad de estudios que lo apoyan, a pesar de que no se encontraron estudios morfométricos suficientes que apoyaran dicho parámetro, sino desde el punto de vista cualitativo se argumenta el aumento de espesor del epitelio, además, en las observaciones de este estudio se apreció que, existió un aumento cuantitativo del espesor del epitelio según el grado de severidad de la lesión, lo que demuestra que, a mayor grado de severidad existe un aumento del espesor del epitelio, es por ello que se apoya el criterio de que el espesor del epitelio de la mucosa oral pudiera orientar a una posible transformación maligna.

Un mejor conocimiento de la biología molecular y del proceso de desarrollo del cáncer permitirá aumentar las posibilidades de predecir el potencial oncogénico de la leucoplasia. Se encontraron como hallazgos predominantes: la presencia de hiperparaqueratosis acompañadas de hiperplasia epitelial, con acantosis marcada del epitelio e hiperplasia del estrato basal.[17]

Se conoce que la leucoplasia bucal constituye una alteración local de la queratinización. Cuando la cavidad bucal se expone a agentes mecánicos, físicos, químicos, infecciosos y otros, de forma sistemática, se sucede una respuesta tisular, en la que ocurren, entre otros cambios, el aumento y modificación de la capa de queratina donde es normal su presencia o la aparición en zonas de la mucosa donde no es habitual su hallazgo, toma un valor importante que, en muchas ocasiones de ser retirado el agente, el tejido puede regresar a la normalidad.[19]

Diversos estudios plantean que un ejemplo del comportamiento esperado de la presencia de las disqueratosis en las lesiones leucoplásicas con displasia. En las diferentes formas de clasificación de los disturbios tisulares, es posible constatar la modificación en incremento de la capa de queratina con respecto a la capa celular.[5,20]

Otros estudios plantean que hay un aumento de la queratinización, generalmente hacia los estratos espinosos, por lo que se pierde la estructura normal de los estratos en los procesos cancerígenos, como refieren Batista y cols. en: Evaluación clínico-epidemiológica de trastornos.

Al analizar el comportamiento de la variable, densidad queratina-epitelio y con apoyo de los criterios anteriores se concluyó que, aunque la mayoría de las investigaciones son del punto de vista cualitativo, en el caso de los resultados encontrados en el estudio el comportamiento de la variable fue lineal con una ligera diferencia a favor de la displasia epitelial leve.

El nucléolo es una subestructura no membranosa, presente en todas las células eucariotas que poseen núcleos, que es visualizado con microscopia óptica. Su principal función es la formación de las subunidades ribosomales. A partir del siglo XIX el nucléolo adquirió mayor importancia al ser encontrado con gran frecuencia en células tumorales, en los cortes histológicos se observaron nucléolos hipertróficos, con números aumentados con formatos irregulares por lo que se considera al nucléolo como un buen parámetro de pronóstico en el diagnóstico del cáncer relacionado con la tasa de proliferación del tumor. Aspecto que fue referido por Alonso, en su estudio: Disfunción nucleolar en el cáncer: papel fundamental de la biogénesis de ribosomas en la regulación de la proliferación de las células tumorales, publicado en 2017.

Otros estudios refieren que las células cancerígenas son altamente proliferativas y

como tal requieren de una maquinaria ribosomal que esté activa en la misma medida, con un alto número de ribosomas y con un alto nivel de funcionamiento de los mismos y por tanto requiere de una mayor formación nucleolar para suplir dicha demanda, por lo tanto a mayor grado de displasia epitelial como factor predictivo al cáncer se puede observar un mayor número de nucléolos como coincide con este estudio, además, el análisis histológico de la leucoplasia oral demuestra alteraciones celulares como el aumento del tamaño y número de los nucléolos, que se incrementa a medidas que aumenta el grado de displasia epitelial. Aspectos referidos por Telechea, en su tesis: Nueva localización y función de la calpaína 2 en el nucléolo de células de cáncer colorrectal sobre la biogénesis ribosomal: efecto del estado mutacional de kras; también por Martos, en: El nucléolo y la patología nucleolar de 2022.

Otros estudios hacen referencias a que el nucléolo prominente, el nucléolo múltiple y la marginación nucleolar han sido sugeridos como criterios diagnósticos para cáncer, según se encuentra en el estudio de Martínez, Frecuencia de displasia epitelial y carcinoma escamoso en mucosa oral y orofaríngea en Chile, entre los años 1990 y 2009, Publicado en la Revista Médica Chilena. En la medida que histológicamente empeora el estado de la lesión, se hace evidente el aumento en número de las formaciones nucleolares, además, de los resultados encontrados, se avaló que el número de nucléolos puede ser considerado como factor predictivo para el COCE.

Según los hallazgos encontrados en este estudio se refuerza la teoría de que el número de nucléolos es directamente proporcional con la severidad de la lesión, por lo que se pudiera considerar con factor predictivo de malignidad. La morfometría es una herramienta útil para establecer diagnósticos certeros y completos en la leucoplasia bucal, la aplicación de esta técnica permitió caracterizar determinados parámetros desde el punto de vista cuantitativo.

Conflicto de intereses:

Los autores declaran la no existencia de conflictos de intereses relacionados con el estudio.

Los roles de autoría:

1. Conceptualización: Yamilka Mesa González.

2. Curación de datos: Zuria Elisa Ayala Reina, Yisel Alonso Vila.

3. Análisis formal: Yamilka Mesa González, Galia Ivis Pérez Rumbaut.

4. Adquisición de fondos: Esta investigación no contó con la adquisición de fondos.

5. Investigación: Yamilka Mesa González.

6. Metodología: Galia Ivis Pérez Rumbaut.

7. Administración del proyecto: Yamilka Mesa González.

8. Recursos: Yamilka Mesa González, Grey Alicia Crespo Lechuga, Yisel Alonso Vila, Galia Ivis Pérez Rumbaut, Laura Naranjo Hernández, Zuria Ayala Reina.

9. Software: Zuria Ayala Reina.

10. Supervisión: Yamilka Mesa González.

11. Validación: Grey Alicia Crespo Lechuga, Yisel Alonso Vila.

12. Visualización: Zuria Ayala Reina.

13. Redacción del borrador original: Yamilka Mesa González, Grey Alicia Crespo Lechuga, Yisel Alonso Vila, Galia Ivis Pérez Rumbaut, Laura Naranjo Hernández, Zuria Ayala Reina.

14. Redacción, revisión y edición: Yamilka Mesa González, Grey Alicia Crespo Lechuga, Yisel Alonso Vila, Galia Ivis Pérez Rumbaut, Laura Naranjo Hernández, Zuria Ayala Reina.

REFERENCIAS BIBLIOGRÁFICAS

1. Valentín F, Rodríguez GM, Conde HF, Vila D. Intervención educativa sobre el programa de detección de cáncer bucal en estomatólogos generales. Rev Méd Electrón[Internet]. 2017[citado 3/10/24];39(2):[aprox. 10p.]. Disponible en: https://revmedicaelectronica.sld.cu/index.php/rme/article/view/2216/pdf_225.

2. Pazo M, Cabrera BS, Álvarez Y, López R, Ferrer A, Tejeda E. La morfometría en el estudio de la leucoqueratosis[Internet]. Villa Clara:Morfovirtual;2020[citado 3/10/24].

Disponible en: https://www.morfovirtual2020.sld.cu/index.php/morfovirtual/morfovirtual2020/paper/viewFile/839/689.

3. Ministerio Salud Pública. Anuario Estadístico de Salud 2021[Internet]. La Habana:MINSAP;2022[citado 3/10/24]. Disponible en: https://instituciones.sld.cu/fatesa/files/2022/11/Anuario-Estad%C3%ADstico-de-Salud-2021.-Ed-2022.pdf.

4. Yero IM, de Castro JL, Castro I, García M, Pérez RM, Dorta BY. Caracterización de la leucoplasia bucal. Clínica Estomatológica Docente Provincial Justo Ortelio Pestana Lorenzo, 2019. Rev Ciencias Médicas[Internet]. 2023[citado 3/10/24];27(2023):[aprox. 8p.]. Disponible en: https://revcmpinar.sld.cu/index.php/publicaciones/article/view/5688/pdf.

5. Crespo GA. Parámetros morfométricos de la mucosa bucal en pacientes portadores de leucoplasia, según el grado de displasia. Cienfuegos:Universidad Ciencias Médicas;2019.

6. Ruíz A, Saldaña S, Salvador R. Estudio clínico patológico de las leucoplasias diagnosticadas en el laboratorio de patología bucomaxilofacial. clínica docente de la universidad peruana Cayetano Heredia (1991-2018)[Internet]. Lima:Universidad Peruana Cayetano Heredia;2019[citado 3/10/24]. Disponible en: https://repositorio.upch.edu.pe/bitstream/handle/20.500.12866/7211/Estudio_RuizGarcia_Alejandra.pdf?sequence=1&isAllowed=y.

7. Díaz A, Sánchez J. El área nuclear como indicador diagnóstico en el carcinoma ductal de la mama: un estudio metaanalítico. Rev Cubana Invest Bioméd[Internet]. 2004[citado 12/3/25];23(3):[aprox. 5p.]. Disponible en: https://scielo.sld.cu/pdf/ibi/v23n3/ibi04304.pdf.

8. Serrano D, Riverón R, Pena C, Laplace B, Páez Y. Leucoplasia bucal, lesión potencialmente maligna para el cáncer de cabeza y cuello. HolCien[Internet]. 2020[citado 3/10/24];1(1):[aprox. 22p.]. Disponible en: https://revholcien.sld.cu/index.php/holcien/article/view/8/270.

9. Legrá SM, Laplace BD, Martínez ML, Marrero R, López Y. Seguimiento de cinco años de la leucoplasia de la mucosa bucal en pacientes de Holguín. CCM[Internet]. 2017[citado 14/11/24];21(3):[aprox. 9p.]. Disponible en: https://scielo.sld.cu/pdf/ccm/v21n3/ccm14317.pdf.

10. Pérez L, Díaz P, Conde S, Rivero Y, Bello EA. Parámetros morfométricos de la mucosa en pacientes portadores de leucoplasia bucal con displasia epitelial. AMC[Internet]. 2013[citado 14/11/24];17(4):[aprox. 11p.]. Disponible en: https://revistaamc.sld.cu/index.php/amc/article/view/1357/447.

11. Oro Y, Leyva E, Díaz PA. Indicadores morfométricos del melanoma maligno de piel. AMC[Internet]. 2020[citado 14/11/24];24(6):[aprox. 5p.]. Disponible en: https://revistaamc.sld.cu/index.php/amc/article/view/7456/3944.

12. Pindborg JJ. Cáncer y precáncer bucal. 1ª ed. Buenos Aires:Panamericana;1981.

13. Ferreira T, Rasband W. The Image J User Guide IJ 1.46r[Internet]. Nueva York:National Institute Health;2012[citado 3/10/24]. Disponible en: https://imagej.net/ij/docs/guide/user-guide.pdf.

14. Picher CM. El nucléolo como sensor de estrés oxidativo. Implicaciones en patologías progeroides[Internet]. Valencia:Universidad Politécnica Valencia;2017[citado 3/10/24]. Disponible en: https://riunet.upv.es/server/api/core/bitstreams/76122093-8b6d-4675-b046-2d0e41bb5a98/content.

15. De Olivera J. Potenciais marcadores em fibroblastos e vesículas extracelulares de leucoplasia oral podem antecipar a transformação maligna para carcinoma espinocelular oral[Internet]. Sao Paulo:UNICAMP;2021[citado 3/10/24]. Disponible en: https://repositorio.unicamp.br/Acervo/Detalhe/1236200.

16. Prigol R. Estudo morfométrico das células descamadas de indivíduos expostos aos fatores de risco do carcinoma espinocelular de boca[Internet]. Porto Alegre:UFRGS;2021[citado 24/3/24]. Disponible en: https://lume.ufrgs.br/bitstream/handle/10183/258430/001133335.pdf;jsessionid=B0E8CA90FBCE54D4E9AFEDDFB68BC6BD?sequence=1.

17. Estrada GA, Galano E. Leucoplasia

homogénea bucal en pacientes fumadores de tabaco. Rev Cubana Estomatol[Internet]. 2024[citado 14/1/25];61(10):[aprox. 5p.]. Disponible en: https://revestomatologia.sld.cu/index.php/est/article/view/4816/2188.

18. Gordón MA, Da Silva JF, de Hévio L, Galvão H, De Souza L, Pereira L. Análisis Clínico e Histomorfológico de la Mucosa Oral Normal, Hiperplasia Fibroepitelial Inflamatoria Oral y Displasia Epitelial Oral. Int J Morphol[Internet]. 2008[citado 3/10/24];26(2):[aprox. 8p.]. Disponible en: https://www.scielo.cl/scielo.php?script=sci_arttext&pid=S0717-95022008000200016.

19. García DA, Bustillo JA, Gamboa FA, Cid A, Bernal CJ, García MD, et al. Cáncer escamocelular orofaríngeo experiencia y avances en la Facultad de Odontología, Pontificia Universidad Javeriana Colombia. Universitas Odontologica[Internet]. 2020[citado 14/10/24];39(8):[aprox. 5p.]. Disponible en: https://revistas.javeriana.edu.co/index.php/revUnivOdontologica/article/view/28911.

20. Majus R. Prevalencia de leucoplasia idiopática en pacientes que se presentaron a la clínica de la facultad de odontología de la universidad de San Carlos de Guatemala en período 2014-2018. Guatemala 2021[Internet]. Ciudad de Guatemala:USAC;2021[citado 14/10/24]. Disponible en: https://www.repositorio.usac.edu.gt/16224/1/T%202751.pdf.