

Presentaciones de casos

## Ictiosis laminar: presentación de un caso

### Lamellar Ichthyosis: A Case Report

Rubén Pérez Armas<sup>1</sup>

<sup>1</sup> Hospital Universitario Celia Sánchez Manduley, Granma, Granma, Cuba

#### Cómo citar este artículo:

Pérez-Armas R. Ictiosis laminar: presentación de un caso. **Revista Finlay** [revista en Internet]. 2013 [citado 2026 Feb 8]; 3(2):[aprox. 4 p.]. Disponible en: <https://revfinlay.sld.cu/index.php/finlay/article/view/151>

#### Resumen

La ictiosis laminar o eritrodermia ictiosiforme congénita es una genodermatosis autosómica recesiva poco frecuente (1/300 000 nacimientos en el mundo), caracterizada por un cuadro eritrodérmico, queratodermia palmo-plantar, onicosis y otros trastornos. Se presenta el caso de una mujer de color de piel blanca, de 42 años, que nació con la piel enrojecida, más tarde seca, escamosa, y que evolucionó con caída del pelo, deformidad de los dientes, lagrimeo y ectropión. Esta paciente acudió tardíamente a consulta con 13 años de edad, además de comprobarse que presentaba antecedentes familiares maternos de la misma enfermedad. Con todas las evidencias recogidas se estableció el diagnóstico clínico de ictiosis laminar. Se orientó un tratamiento integral a la paciente y a la madre, encaminado al consejo genético, manejo sintomático del cuidado de su piel y las interconsultas con las demás especialidades para una atención multidisciplinaria.

**Palabras clave:** eritrodermia ictiosiforme congénita, ictiosis

#### Abstract

Lamellar ichthyosis or congenital ichthyosiform erythroderma is a rare autosomal recessive genodermatosis (1 out of 300 000 births in the world) characterized by erythroderma, palmoplantar keratoderma, onychomycosis and other disorders. A case of a 42-year-old white woman who was born with reddened skin, later becoming dry and scaly and who developed hair loss, teeth abnormalities, tearing and ectropion is presented. This patient attended consultation belatedly, at the age of 13 years. In addition, maternal family history of the same disease was confirmed. The clinical diagnosis of lamellar ichthyosis was established based on the gathered evidence. A comprehensive treatment aimed at genetic counselling, symptomatic management for her skin care and consultation with other specialties for multidisciplinary care was indicated to the patient and her mother.

**Key words:** ichthyosiform erythroderma congenital, ichthyosis

**Recibido: 2012-11-19 13:03:25**

**Aprobado: 2013-04-29 08:37:55**

**Correspondencia:** Rubén Pérez Armas. Hospital Universitario Celia Sánchez Manduley. Granma. [ruben@grannet.grm.sld.cu](mailto:ruben@grannet.grm.sld.cu)

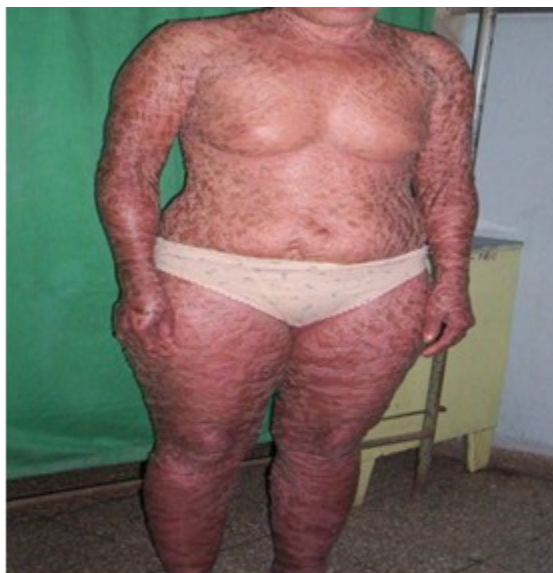## INTRODUCCIÓN

La ictiosis laminar (IL), es un término que se aplicó hasta 1980 a todas las ictiosis no ampollas autosómica recesivas y no fue hasta años posteriores que se observaron diferencias clínicas en este grupo, a pesar de compartir la misma etiopatogenia.<sup>1</sup> La IL, es una genodermatosis por trastorno de la queratinización poco frecuente (uno cada 300 000 nacimientos en el mundo),<sup>2</sup> de herencia autosómica recesiva, el trastorno se debe a una mutación del gen de la transglutinasas I, proteína asociada a la membrana de los queratinocitos, de 92 kDa de la epidermis y responsable de ensamblar las proteínas precursoras que forman la capa cornea, que provoca una inadecuada configuración de dicho estrato córneo.<sup>3</sup> Está presente desde el nacimiento, los niños nacen envueltos por una membrana coloidal (bebé colodión), 3 días después aparece la descamación seca, plana y poligonal, adherente en su centro y despegada en los bordes, separada por surcos superficiales. Se observa queratodermia palmo-plantar con fisuras profundas, el pelo es escaso y llega a la alopecia cicatrizal permanente, las uñas pueden ser normales (con fisuras, hendiduras) y protrusión dental. Histológicamente se caracteriza por una hiperqueratosis ortoqueratósica, tapones córneos foliculares, hipergranulosis y acantosis ligera a moderada y en la dermis vasodilatación e infiltrado perivascular.<sup>3, 4</sup> El tratamiento se basa en el consejo genético, los retinoides, y el uso de cremas hidratantes y queratolíticas.<sup>4</sup>

El objetivo fundamental de esta presentación es dar a conocer un caso inédito en la provincia y área de acción.

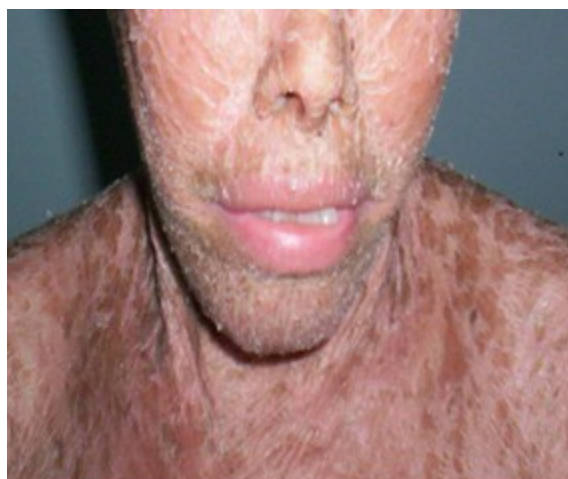
## PRESENTACIÓN DEL CASO

Se muestra el caso de una mujer de color de piel blanca, de 42 años, de procedencia rural, que acudió a la consulta de dermatología con la presentación de lesiones escamosas generalizadas que tenía desde su nacimiento. La madre de la paciente refirió que al nacer le notaron la piel enrojecida totalmente y días después se tornó seca y descamada, lo cual fue progresando con el tiempo; luego aparecieron otras alteraciones como: caída del pelo, ectropión, lagrimeo y fotofobia constante, protrusión de los dientes y otras variaciones. En los antecedentes familiares se recogieron tres casos en generaciones anteriores ya fallecidos con la misma enfermedad. Al examen físico dermatológico se observó la piel cubierta universalmente de escamas foliáceas, blanco-grisáceas, adherentes en su centro y despegadas en el borde, de formas romboideas y separadas unas de otras por surcos superficiales, más pronunciados en los pliegues cutáneos. (Figura 1).



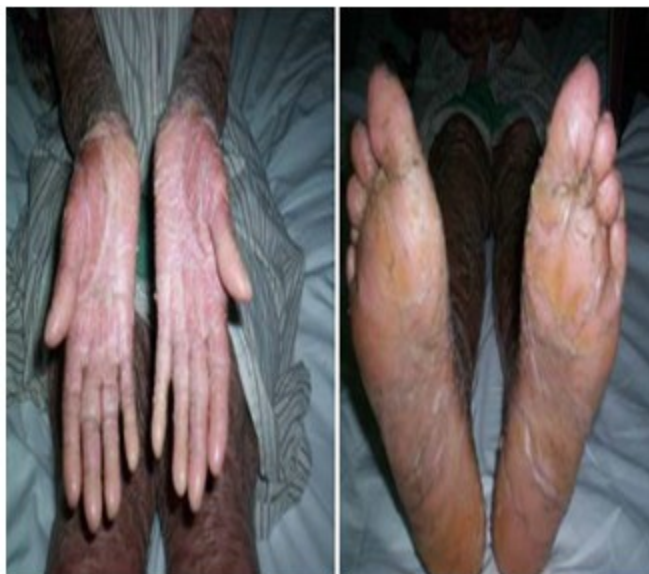**Figura 1.** Se muestra la piel cubierta de escamas foliáceas

Además se observa nariz achatada, ectropión severo bilateral y protrusión dental. (Figura 2).



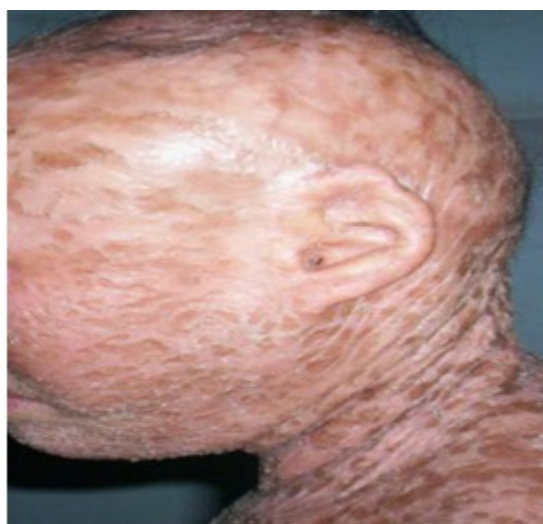**Figura 2.** Se muestran las imperfecciones del rostro

Onicosis de dedos, manos y pies, queratodermia palmo-plantar. (Figura 3).



**Figura 3.** Se muestra la onicosis y la queratodermia

Hipoplasia de los pabellones auriculares, alopecia del cuero cabelludo, axila, pubis, cejas y pestañas de tipo cicatrizal. (Figura 4).



**Figura 4.** Se muestran otras imperfecciones

Con todas las evidencias recogidas se estableció el diagnóstico clínico de ictiosis laminar. Se orientó un tratamiento integral a la paciente y a la madre, encaminada al consejo genético, manejo sintomático del cuidado de su piel y las

interconsultas con las demás especialidades para una atención multidisciplinaria.

## DISCUSIÓN

La ictiosis laminar es una dermatosis

genética poco frecuente, del grupo de las ictiosis no bulosas autosómica recesivas. De etiopatogenia genética, el gen causante radica en los cromosomas 12q11 y otros en el 17p13.1.1 Este es un padecimiento de sintomatología llamativa desde el nacimiento, este caso fue llevado tardíamente a consulta trece años después, por ser personas del área rural que les resultaba difícil viajar, además de la insistencia de la paciente por razones estéticas. En la provincia Granma no se habían encontrado casos semejantes, por lo que resultó ser este el primero reportado. El comienzo y evolución posterior de esta enfermedad se corresponde con lo descrito por diversos autores de la literatura que se revisó, que describen que el niño nace envuelto por una membrana colodión<sup>3</sup> con un aspecto eritrodérmico y que evolutivamente a medida del de cursar de los años, aparece el resto de la sintomatología. El diagnóstico de la enfermedad se realiza por la sintomatología y el antecedente hereditario<sup>4,5</sup> y se corrobora con los estudios genéticos e histológicos<sup>6</sup> que en este caso se

correspondieron perfectamente, de manera similar a los casos reportados en la literatura médica revisada. La paciente recibió tratamiento con pomadas queratolíticas, cremas hidratantes, cuidado oftalmológico, odontológico, y psicológico, además del consejo genético a los familiares, actualmente se mantiene estable y con seguimiento periódico.

#### REFERENCIAS BIBLIOGRÁFICAS

1. Beirana PA, Ortiz AM. Ictiosis verdaderas. Rev Cent Dermatol Pascua. 2008;17(2):39-49
2. Morales E, Martínez M. Ictiosis laminar. Rev Cent Dermatol Pascua. 2011;20(1):1-10
3. Meizoso AI, Cervantes M, Portela O, Triana I, Obregón PP. Bebé colodión. Reporte de un caso. MEDICIEGO. 2011;17(Suppl. 1):1-7
4. Estrada AG, García GA, Meza DM. Bebé colodión. Bol Med Hosp Infant Mex. 2010;67(4):352-8
5. Sánchez I, Sarmiento Y, Crespo A, Portal ME. Ictiosis congénita grave. Rev Cubana Pediatr. 2009;81(1):1-10
6. Peña C, García J, Unamuno P. Estudio clínico e histopatológico de 17 casos de ictiosis laminar. Actas Dermosifiliogr. 1996;87(7):1-15