

Artículos originales

Tumores de las glándulas salivales mayores. Estudio de una serie de casos

Tumors of the Major Salivary Glands. A Case Series Study

Yordany Boza Mejías¹ Julio Romero Rodríguez¹ Enrique Pérez Abreus¹ Raúl López Fernández² Arellis Duménico Soler Teresita Barrios³

¹ Hospital General Universitario Dr. Gustavo Aldereguía Lima, Cienfuegos, Cienfuegos, Cuba, CP: 55100

² Universidad Carlos Rafael Rodríguez, Cienfuegos, Cienfuegos, Cuba

³ Universidad de Ciencias Médicas, Cienfuegos, Cienfuegos, Cuba, CP: 55100

Cómo citar este artículo:

Boza-Mejías Y, Romero-Rodríguez J, Pérez-Abreus E, López-Fernández R, Duménico-Soler A, Barrios T. Tumores de las glándulas salivales mayores. Estudio de una serie de casos. **Revista Finlay** [revista en Internet]. 2012 [citado 2024 Jun 30]; 2(3):[aprox. 7 p.]. Disponible en: <https://revfinlay.sld.cu/index.php/finlay/article/view/124>

Resumen

Fundamento: el estudio de las neoplasias de las glándulas salivales constituye uno de los problemas más complejos de la enfermedad tumoral de la cabeza y el cuello.

Objetivo: determinar el comportamiento de los tumores de las glándulas salivales mayores.

Método: se realizó un estudio observacional-descriptivo-retrospectivo de una serie de casos en el Servicio de Cirugía Maxilofacial del Hospital General Universitario Dr. Gustavo Aldereguía Lima de Cienfuegos, en el período comprendido entre enero de 2000 hasta diciembre del 2009.

Resultados: los tumores de las glándulas salivales mayores se presentaron en la población estudiada con una similitud entre ambos sexos, con ligero predominio en el sexo masculino. La glándula parótida fue la más afectada (93,55 %), fue el adenoma pleomorfo el tumor benigno más representado (58,06 %), mientras que dentro de los malignos el más frecuente fue el adenocarcinoma (3,23 %). La técnica quirúrgica más empleada fue la parotidectomía subtotal. El (85,5 %) de los diagnósticos clínicos correspondieron con los histopatológicos y según el tipo de tumor se comprueba que de las lesiones benignas 51 (82,26 %) son las que mayor porcentaje de coincidencia presentan. En la serie estudiada se encontraron 61 pacientes (98,39 %) vivos sin enfermedad, solamente 1 paciente (1,61 %) presentó recurrencia de su enfermedad. No se encontró ningún paciente fallecido en el período analizado.

Conclusiones: los tumores de las glándulas salivales predominan en la glándula parótida y son los benignos los más frecuentes, por lo general se presentan en personas adultas.

Palabras clave: neoplasias de las glándulas salivales, estudios de casos

Abstract

Background: the study of salivary gland neoplasms is one of the most complex issues of cancer of the head and neck.

Objective: to determine the behavior of tumors of the major salivary glands.

Method: an observational-descriptive-retrospective case series in the Maxillofacial Surgery Department of the Hospital General Universitario Dr. Gustavo Lima Aldereguía of Cienfuegos, in the period from January 2000 through December 2009.

Results: tumors of the major salivary glands occurred in the study population with a similarity between the sexes, with a slight predominance in males. The parotid gland was the most affected (93,55 %), pleomorphic adenoma was the most represented the benign tumor (58,06 %), while within the most frequent malignant adenocarcinoma (3,23 %). The most common surgical technique was subtotal parotidectomy. The (85,5 %) of clinical diagnoses corresponded with histopathological and the type of tumor is found that of the 51 benign lesions (82,26 %) are the largest percentage of agreement presented. In the present series were 61 patients (98,39 %) alive without disease, only 1 patient (1,61 %) had recurrence of their disease. We found no patient died during the study period.

Conclusions: salivary gland tumors in the parotid gland predominate and are the most common benign tumors usually occur in adults.

Key words: salivary gland neoplasms, case studies

Recibido: 2012-07-10 14:42:00

Aprobado: 2012-07-12 19:15:08

Correspondencia: Yordany Boza Mejías. Hospital General Universitario Dr. Gustavo Aldereguía Lima. Cienfuegos. resybm820603@residentes.cfg.sld.cu

INTRODUCCIÓN

El término cáncer se emplea, para referirse a un grupo de más de 100 enfermedades distintas con más de 1000 variedades histopatológicas, que comparten como característica común una proliferación anormal y descontrolada de células que invaden tejidos y órganos próximos y distantes, y que si no son tratadas a tiempo, ocasionan la muerte de los individuos en cuyo seno se desarrollan.¹

El estudio de las neoplasias de las glándulas salivales constituye uno de los problemas más complejos de la enfermedad tumoral de la cabeza y el cuello.² Las neoplasias de glándulas salivales tienen una baja incidencia con respecto a otras localizaciones. El manejo adecuado de estos tumores exige un diagnóstico preciso por parte del patólogo y la intervención acertada del cirujano.³

La mayoría de los pacientes con tumores malignos de las glándulas salivales están entre los 60 o 70 años de edad. La tasa cruda por 100 000 habitantes de las neoplasias malignas de las glándulas salivales en Cuba es de 0,4 en el hombre y 0,3 en la mujer.²⁻⁴

Según la clasificación de la Organización Mundial de la Salud (OMS), los tumores de las glándulas salivales incluyen los histotipos: adenomas, carcinomas, tumores no epiteliales, linfomas malignos, tumores secundarios, tumores inclasificados y las lesiones pseudotumorales.^{4,5-7}

Un estudio realizado en la provincia de Cienfuegos durante los años 1990 y 1996 sobre patologías quirúrgicas de las glándulas salivales, se obtuvo como resultado que la enfermedad neoplásica fue la más frecuente.⁸

Al tener en cuenta los aspectos relacionados con los de tumores de las glándulas salivales y el hecho de que se presentan en consulta pacientes con esta patología que solicitan nuestros servicios, nos proponemos realizar esta investigación con el objetivo de determinar el comportamiento de los tumores de las glándulas salivales mayores atendidos en el Servicio de Cirugía Maxilofacial del Hospital Dr. Gustavo Aldereguía Lima de Cienfuegos durante el período del 2000 al 2009.

MÉTODO

Se realizó un estudio de una serie de casos, en el

Servicio de Cirugía Maxilofacial del Hospital General Universitario Dr. Gustavo Aldereguía Lima, en el período de tiempo comprendido entre enero del 2000 a diciembre del 2009. La muestra quedó constituida por la totalidad de los pacientes que fueron intervenidos quirúrgicamente por presentar alguna patología tumoral de las glándulas salivales mayores (62 pacientes). Se realizó una revisión documental de las historias clínicas de los pacientes operados de tumores de las glándulas salivales mayores en el Servicio. La información obtenida de acuerdo a las variables del estudio, se recogieron en una planilla de datos confeccionada al efecto.

Las variables estudiadas fueron las siguientes: edad, sexo, glándula afectada, variedad histopatológica, técnica quirúrgica empleada, tipo de tumor, modalidad terapéutica, resultado cito-histopatológico, resultado clínico-histopatológico, resultado del tratamiento y tiempo de operado.

Los resultados de la biopsia por aspiración con aguja fina (BAAF) se consideraron como falsos negativos (FN), cuando el resultado citológico fue interpretado como tal y el estudio hístico fue maligno; falsos positivos (FP): los extendidos citológicos diagnosticados como positivos o sospechosos y que hísticamente fueron benignos, y los verdaderos positivos (VP) y verdaderos negativos (VN); en estos dos últimos cuando existió correspondencia entre el análisis citológico y la biopsia por parafina.

Se confeccionó una base de datos para recoger la información aportada en el análisis de cada una de las variables antes mencionadas y se llevó la información obtenida a una base de datos en SPSS, versión 12,0, para su procesamiento.

Como medida de resumen se utilizaron los números y porcentajes para variables cuantitativas y cualitativas. Los datos fueron procesados para la confección de tablas y gráficos que facilitaron el análisis y la interpretación de los resultados del trabajo.

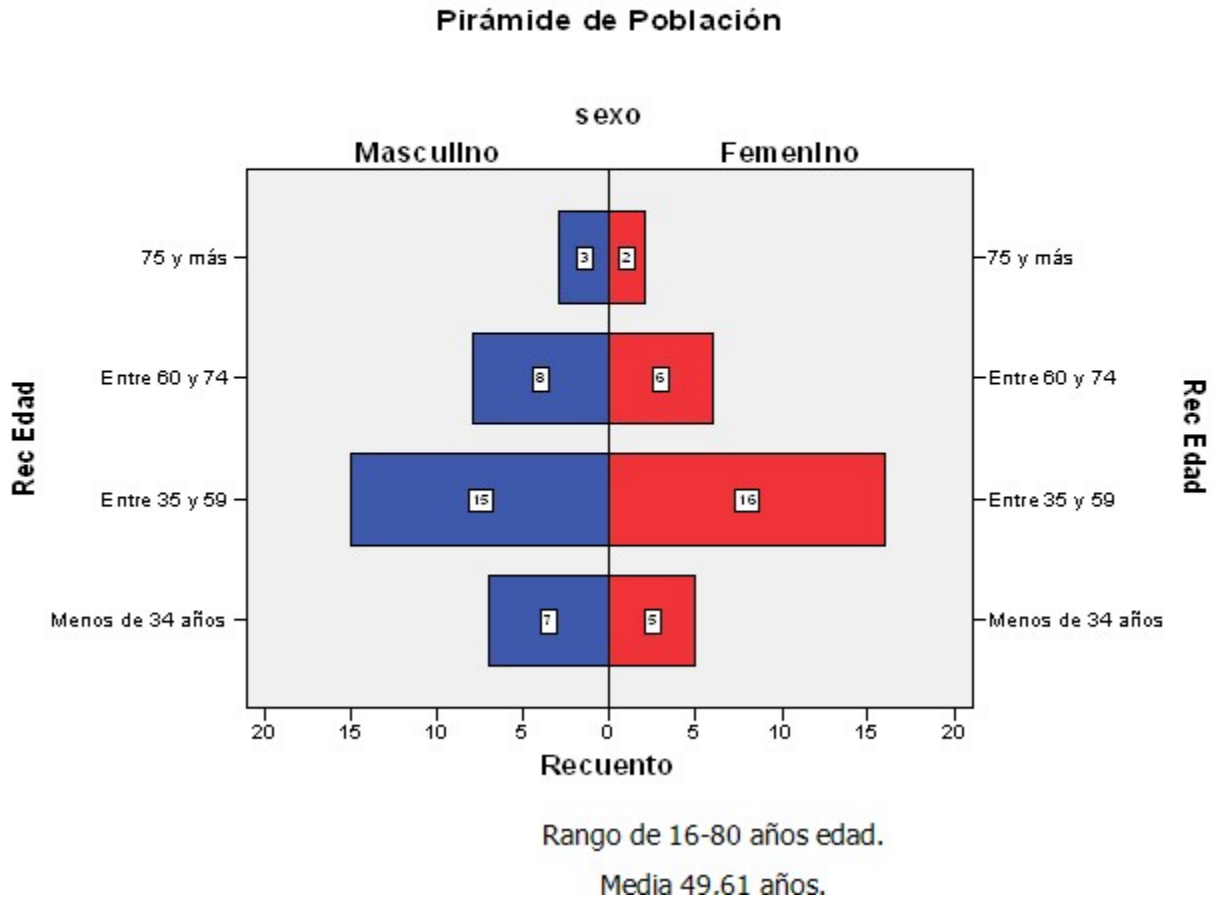
No fueron violados los aspectos éticos, la información obtenida fue manejada de forma estrictamente confidencial. Primó el respeto hacia la identidad personal y no fue cuestionada ninguna de las modalidades terapéuticas empleadas por nuestros colegas.

RESULTADOS

Como se refleja en la pirámide de población existe una similitud entre ambos sexos, con ligero predominio en el sexo masculino con 33

pacientes para un 53,23 %. El grupo de edad de mayor representación fue de 35 a 59 años con 31 pacientes para un 50 %, con un rango de edades entre 16 y 80 años, con una media de 49,61 años. (Gráfico 1).

Gráfico 1. Pirámide de población de los pacientes portadores de tumores de las glándulas salivales mayores



En las enfermedades neoplásicas de glándulas salivales mayores presentadas, se encontró que la glándula parótida fue la más afectada 58 pacientes (93,55 %) en esta, los tumores más frecuentes fueron los benignos con un total de 54 pacientes para un 87,10 %, fue el adenoma pleomorfo el más representado con 36 pacientes

para un 58,06 %, mientras que dentro de los malignos el más frecuente fue el adenocarcinoma con 2 pacientes para un 3,23 %. De forma global la tumoración benigna más representada fue el adenoma pleomorfo con 39 pacientes para un 62,9 % y entre las malignas el adenocarcinoma y el carcinoma epidermoide representado por dos pacientes cada uno para un 3,23 %. En esta serie no se encontró ningún tumor en glándula sublingual. (Tabla 1).

Tabla 1. Frecuencia de las glándulas salivales afectadas por tumores según resultado histopatológico.

Resultado histopatológico	Glándula afectada				Total		
	Parótida		Submaxilar		No	%	
	No	%	No	%			
Adenoma pleomorfo	36	58,06	3	4,84	39	62,9	
Tumores benignos	Tumor de Warthin	7	11,29	-	-	7	11,29
	Oncocitoma	4	6,45	-	-	4	6,45
	Lipoma	3	4,84	-	-	3	4,84
	Sialosis	2	3,23	-	-	2	3,23
	Quiste	1	1,61	-	-	1	1,61
	Recidiva de adenoma pleomorfo	1	1,61	-	-	1	1,61
	Total	54	87,10	3	4,84	57	91,94
Tumores malignos	Adenocarcinoma	2	3,23	-	-	2	3,23
	Carcinoma epidermoide	1	1,61	1	1,61	2	3,23
	Metástasis de carcinoma epidermoide	1	1,61	-	-	1	1,61
	Total	4	6,45	1	1,61	5	8,06
Total	58	93,55	4	6,45	62	100	

Fuente: Encuesta

En la serie de enfermos, a 55 pacientes (88,71 %) se les realizó parotidectomía subtotal y a tres

(4,84 %) submaxilectomía. En el caso de los tumores malignos la técnica quirúrgica más empleada fue la parotidectomía subtotal en 2 casos (3,23 %). (Tabla 2).

Tabla 2. Técnica quirúrgica empleada en los tumores de las glándulas salivales mayores según tipo de tumor

Técnica quirúrgica	Tipo de tumor				Total	
	Benigno		Maligno		No	%
	No	%	No	%		
Parotidectomía subtotal	53	85,48	2	3,23	55	88,71
Parotidectomía total radical	-	-	1	1,61	1	1,61
Parotidectomía total combinada	-	-	1	1,61	1	1,61
Enucleación con margen	1	1,61	-	-	1	1,61
Submaxilectomía	3	4,84	-	-	3	4,84
Submaxilectomía combinada	-	-	1	1,61	1	1,61
Total	57	91,94	5	8,06	62	100

Fuente: Encuesta

Se muestra la relación cito-histopatológica de los tumores de glándulas salivales mayores, donde se obtuvo un diagnóstico citológico previo a la

intervención quirúrgica en pacientes tratados (BAAF), estos diagnósticos fueron confirmados históricamente después del tratamiento quirúrgico definitivo y se agruparon 55 VN, 2 VP, 3 FN y 2 FP. (Tabla 3).

Tabla 3. Relación cito-histopatológica de los tumores de glándulas salivales mayores.

Relación cito-histopatológica	No	%
Verdadero negativo	55	88,7
Verdadero positivo	2	3,2
Falso negativo	3	4,8
Falso positivo	2	3,2
Total	62	100

Fuente: Encuesta

La situación actual en nuestra revisión son 61 pacientes (98,39 %), vivos sin enfermedad y 1 vivo con recurrencia (1,61 %). En nuestro estudio

no encontramos ningún paciente fallecido por tumores de glándulas salivales mayores, en este período. (Tabla 4).

Tabla 4. Resultado del tratamiento aplicado a los tumores de glándulas salivales mayores según el tipo de tumor

Resultado del tratamiento	Tipo de tumor				Total	
	Benigno		Maligno		No	%
	No	%	No	%		
Vivo sin enfermedad	57	100	4	80	61	98,39
Vivo con recurrencia	-	-	1	20	1	1,61
Total	57	100	5	80	62	100

Fuente: Encuesta

DISCUSIÓN

A diferencia de lo encontrado en las series revisadas⁷⁻⁹ en cuanto a si existía predominio de pacientes del sexo femenino con tumores de las glándulas salivales mayores, en este estudio se observó un ligero predominio del sexo masculino, resultado que coincide con el estudio realizado por García-Roco¹⁰ en Camagüey, donde se observó un predominio en los hombres (59,2 %), el sexo más afectado varía de una serie a otra y está estrechamente relacionado con las enfermedades y poblaciones tratadas. En relación con los grupos de edades se presenta una mayor frecuencia de pacientes en edades entre los 35 y 59 años, por lo que existe similitud con el estudio realizado por Rodríguez Jiménez⁹ en el Hospital Clínico Quirúrgico Arnaldo Millán Castro, en Villa Clara, donde se encontró que el grupo que predominó fue el de 35 a 54 años; en cuanto a la media de edad de este estudio fue de 49,61 años (extremos 16 y 80), hallazgo coincidente con el obtenido por autores como Pérez Abreu^{7,8} y Rodríguez Jiménez.⁹ La bibliografía actual recoge datos sobre la presentación de los tumores de glándulas salivales tanto benignos como malignos, entre los 46 y los 47 años respectivamente, y se alcanza un pico de incidencia en la mayoría de los diferentes tipos entre la sexta y la séptima décadas de vida. Se destaca que la edad no constituye un factor excluyente como elemento único, sino la combinación de factores personales de salud anterior. El factor esencial es una acertada valoración preoperatoria de los casos.⁹

La mayoría de los tumores de glándula parótida que se observaron en clínica son benignos (70-80 %) y dentro de estos, el adenoma pleomorfo es el más frecuente.¹¹ En la serie analizada el tipo histológico global más frecuente dentro de los tumores benignos fue precisamente el adenoma

pleomorfo y fue su localización más frecuente en la glándula parótida, estos resultados coinciden con los encontrados por García-Roco⁵ donde informa que dentro de las enfermedades neoplásicas presentadas la glándula parótida fue la más afectada (81,3 %) en esta, los adenomas fueron 65 y representaron el 74,7 %, similares resultados encontró Celedón⁶ en Chile, Rodríguez Jiménez⁹ en Villa Clara y Pérez Abreu en Cienfuegos.^{7,8}

Dentro de los tumores malignos se encontró que los más frecuentes fueron: el adenocarcinoma y el carcinoma epidermoide, semejantes resultados encontró Rodríguez Paramas³ en el Hospital General Universitario Gregorio Marañón de Madrid, donde reporta en su serie que el tipo histológico global más frecuente encontrado fue el carcinoma epidermoide (20 %), seguido por el carcinoma de células acinares (15 %) y el carcinoma mucoepidermoide y el adenocarcinoma en la misma proporción (10 %). Lahoz Zamorro¹² encontró en su serie que el carcinoma epidermoide fue el más frecuente (54 %) y casi todos los pacientes habían sido intervenidos de epitelomas de cara y cuero cabelludo, por lo que los consideró tumores metastásicos. Esto difiere de la literatura revisada^{5, 13} donde coinciden en señalar al carcinoma mucoepidermoide como el más frecuente, por su parte Pérez Abreu⁸ encontró que el carcinoma adenoideo quístico es el más frecuente de todos los tumores malignos que afectan las glándulas salivales.

Dentro de los procedimientos quirúrgicos más utilizados se encontró la parotidectomía subtotal tratamiento de elección para entidades benignas de la parótida, mientras que la parotidectomía radical siempre se realizó en neoplasias malignas y el vaciamiento de la celda submaxilar fue procedimiento para afecciones de la glándula

submandibular benignas, mientras que para los tumores malignos se empleó submaxilectomía combinada. Esta conducta es la seguida por numerosas escuelas en la actualidad.^{3, 4, 5,7-9}

La recurrencia en los adenomas pleomorfos es frecuente, pues se describe que presenta un desarrollo multifocal y al analizarlo histológicamente, su cápsula presenta áreas deficientes e incluso en algunas zonas, esta se encuentra virtualmente ausente y la masa tumoral se halla directamente en contacto con el tejido glandular. También se describen áreas del tumor que atraviesan la cápsula y se observan como nódulos satélites separados de la masa principal, pero que se encuentran invariablemente unidos a estas por un istmo. Es por esto que es la parotidectomía subtotal y total la técnica indicada para estos tumores. La parotidectomía total logra extirpar con un adecuado margen oncológico los tumores malignos siempre que no exista compromiso del nervio facial, si este se encuentra comprometido es necesario realizar una parotidectomía radical.

La técnica quirúrgica empleada fue determinada por el criterio clínico, así como por el resultado de la BAAF y fue evidente que las 2 parotidectomías subtotales realizadas en condiciones de malignidad se debieron a que clínicamente aparentaban benignidad y los citodiagnósticos fueron informados como negativos de células neoplásicas, o sea extendidos FN, la enucleación se le practicó a una paciente que sufrió la recidiva de un adenoma pleomorfo que con anterioridad se le había realizado una parotidectomía total.

Se muestran los índices obtenidos mediante la BAAF, una prueba de gran valor diagnóstico muy utilizada y que se realiza como un examen habitual a estos pacientes. Como en otros estudios.^{9,14}

Se cree que la BAAF es una prueba segura, que virtualmente carece de riesgo para el paciente; pero que tampoco ofrece una confiabilidad absoluta en el diagnóstico, fundamentalmente de procesos malignos, pues su alto número de FN así lo reflejan.⁹

En los últimos años se ha ganado mucha experiencia en la realización de este procedimiento y numerosas patologías han sido bien caracterizadas a nivel citológico.¹⁵

En este estudio solamente se encontró un

paciente (1,61 %) operado hacía 10 años de un una metástasis de carcinoma epidermoide en la glándula parótida, que presentó recidiva al año de la intervención quirúrgica, al cual se le controló la enfermedad al aplicarle tratamiento oncológico, en nuestra serie el 100 % de los pacientes con tumores malignos se encuentran vivos, estos resultados no coinciden con los reportados por Rodríguez Paramás³ el cual reporta una supervivencia global de los tumores malignos de parótida del 56 % a los 5 años, con un 68 % para los tumores en estadio I y II y un 43 % para los de estadio III y IV.

Los resultados obtenidos en este estudio confirman, que los tumores de las glándulas salivales predominan en la glándula parótida y son los benignos los más frecuentes, por lo general se presentan en personas adultas. La baja recidiva que se observa en el tratamiento de los estos pacientes puede estar relacionada con la aplicación de una técnica quirúrgica cuidadosa, donde se refleja que siempre se realiza parotidectomía subtotal como mínimo, este margen garantiza la buena evolución de dichos pacientes.

REFERENCIAS BIBLIOGRÁFICAS

1. García-García V, Bascones Martínez A. Cáncer oral: Puesta al día. Av Odontoestomatol [revista en Internet]. 2009 [citado 14 Jun 2010];25(5):[aprox. 15p]. Disponible en: http://scielo.isciii.es/scielo.php?pid=S0213-12852009000500002&script=sci_arttext&lng=pt
2. Santana Garay JC. Patología de las glándulas salivales. En: Santana Garay JC. Atlas de Patología del Complejo Bucal. La Habana: Editorial Ciencias Médicas; 2010: p. 475-527
3. Rodríguez Paramás C, Lendoiro Otero JA, González García R, Souviron Encabo B, Scola Yurrita B. Tumores malignos de la glándula parótida. Acta Otorrinolaringol Esp. 2005;56:211-4
4. Pérez Báez VT, Arias Domínguez M. Adenoma pleomorfo gigante en glándulas salivales mayores. Hospital Parirenyatwa. Zimbabwe. 2005. Reporte de un caso. Rev haban cienc méd. 2009;8(2):18-23
5. García-Roco Pérez O. Tumores de glándulas salivales. Su comportamiento en 10 años de trabajo (1993-2002). Rev Cubana Estomatol

[revista en Internet]. 2003 [citado 8 Ene 2008];40(3):[aprox. 13p]. Disponible en: http://scielo.sld.cu/scielo.php?pid=S0034-75072003000300001&script=sci_abstract&tlng=en

6. Celedón LC, Ojeda JP, Agurto M, Olavarría C, Paredes A, Niklischek E. Tumores de glándulas salivales. Experiencia de 20 años. Rev Otorrinolaringol cir cab-cuello. 2002;62(3):255-64

7. Pérez Abreus E, Ordúñez García P, Cruz Leyva AL. Tumores de glándulas salivales. Nuestra experiencia. Rev Cubana Estomatol. 2000;37(2):89-94

8. Pérez Abreus E, González Domínguez N. Patología quirúrgica de glándulas salivales. Reporte de 79 casos. Rev Cubana Estomatol. 1999;37(2):212-6

9. Rodríguez Jiménez R, Al-Omarí K, Rivas de Armas R, Márquez Rancaño E, Medina Vega L, Delís Fernández R, et al. Afecciones quirúrgicas de glándulas salivales mayores que requieren tratamiento. Estudio de 7 años. Rev Cubana Med. 2002;41(5):211-4

10. García-Roco Pérez O, Quintana Proenza A, Correa Moreno A, Quintana Marrero J. Cirugía Mayor Ambulatoria de Glándulas Salivales. Archivo Médico de Camagüey [revista en Internet]. 2004 [citado 18 Feb 2009];8(6):[aprox. 17 p]. Disponible en: <http://www.amc.sld.cu/amc/2004/v8n6/856.htm>

11. González García R, Nam Cha SH, Muñoz Guerra MF, Gamallo Amat C. Adenoma de células basales de glándula parótida. Caso clínico y revisión de la literatura. Med oral patol oral cir bucal [revista en Internet]. 2006 [citado 14 Ene 2009];11(2):[aprox. 18p]. Disponible en: http://scielo.isciii.es/scielo.php?script=sci_arttext

<http://scielo.sld.cu/scielo.php?pid=S1698-69462006000200021&lang=pt>

12. Lahoz Zamarro MT, Galve Royo A, Galve Royo F. Afección tumoral de las glándulas salivales. Nuestra experiencia. Acta Otorrinolaringol Esp. 2009;60(2):120-5

13. López Rodríguez V, Rodón Madrigal E, Echenagusía López G, Gómez Martínez AI, Ruíz Hernández A. Mucocele en paciente con la infección por VIH. Presentación de un caso. Gaceta Médica Espirituana [revista en Internet]. 2008 [citado Feb 2009];10(2):[aprox. 15p]. Disponible en: [http://bvs.sld.cu/revistas/gme/pub/vol.10.\(2\)_12/p12.html](http://bvs.sld.cu/revistas/gme/pub/vol.10.(2)_12/p12.html)

14. Hernando M, Martín-Fragueiro L, Eisenberga G, Echarria R, García-Pecesa V, Urbasos M, et al. Tratamiento quirúrgico de los tumores de glándulas salivales. Acta Otorrinolaringol Esp [revista en Internet]. 2009 [citado 7 Ene 2010];60(5):[aprox. 6p]. Disponible en: http://www.sciencedirect.com/science?_ob=ArticleURL&_udi=B9453-4X5BT2T-8&_user=10&_coverDate=10/31/2009&_rdoc=1&_fmt=high&_orig=search&_origin=search&_sort=d&_docanchor=&view=c&_searchStrId=1498078578&_rerunOrigin=google&_acct=C000050221&_version=1&_urlVersion=0&_userid=10&md5=d7c1731bbf665c534ea2136f669341bb&searchtype=a

15. Suárez AA, Ulloa-Bertrand E, Sancho R, Lagos-Sanchez E, Gamboa Y, Valverde B, et al. Biopsia por aspiración con aguja fina en el Hospital Nacional de Niños Dr. Carlos Sáenz Herrera. Acta pediátr. costarric [revista en Internet]. 2008 [citado 15 Jun 2010];20(1):[aprox. 17 p]. Disponible en: http://www.scielo.sa.cr/scielo.php?pid=S1409-00902008000100006&script=sci_arttext