Presentaciones de casos

Hemangioma fusocelular. Presentación de un caso y revisión de la literatura

Spindle Cell Hemangioma. A Case Report and Literature Review

Andrea González de Godos[1] María Belén Rodríguez Sanz[1] Carmen de la Cuesta de la Llave[1] Pilar Isabel González Márquez[1] Íñigo López de Cenarruzabeitía[1] Enrique Pastor Fuente[1] David Pacheco Sánchez[1]

[1] Hospital Universitario Río Hortega, Valladolid, Spain

Cómo citar este artículo:
González-de-Godos A, Rodríguez-Sanz M, de-la-Cuesta-de-la-Llave C, González-Márquez P, López-de-Cenarruzabeitía Í, Pastor-Fuente E, Pacheco-Sánchez D. Hemangioma fusocelular. Presentación de un caso y revisión de la literatura. **Revista Finlay** [revista en Internet]. 2023 [citado 2026 Nov 24]; 13(1):[aprox. 7 p.]. Disponible en: https://revfinlay.sld.cu/index.php/finlay/article/view/1221

Resumen

El hemangioma fusocelular es un tumor vascular benigno poco frecuente. Se ha relacionado con el síndrome de Maffucci, el síndrome de Klippel-Trenaunay y otras malformaciones venosas. Habitualmente son nódulos dérmicos de color violáceo en las extremidades distales de niños y adultos jóvenes, sin predilección por ningún sexo. Se presenta el caso de una paciente de 22 años que padecía un nódulo subcutáneo, doloroso a la presión, en la pierna derecha. A la exploración física se observó una tumoración redondeada violácea de 1,5 cm. Se sospechó la presencia de un hemangioma. Se realizó una escisión simple y se envió al departamento de anatomía patológica. Se describió la muestra como nódulo intraluminal constituido por una proliferación de células de aspecto fusiforme con moderada atipia y aisladas figuras de mitosis y se confirmó el diagnóstico de hemangioma fusocelular de localización intravascular. El diagnóstico del hemangioma fusocelular es anatomopatológico y como tratamiento suele bastar la escisión simple, aunque frecuentemente recidivan. Dado que el hemangioma fusocelular es una entidad poco conocida y puede ser confundida con otras lesiones vasculares, se considera interesante la comunicación del presente caso. El conocimiento de este tipo de lesión puede aumentar los casos notificados.

Palabras clave: hemangioma, tumor, reporte de casos

Abstract

Spindle cell hemangioma is a rare benign vascular tumor. It has been linked to Maffucci syndrome, Klippel-Trenaunay syndrome, and other venous malformations. They are usually purplish dermal nodules on the distal extremities of children and young adults, with no sex predilection. A case of a 22-years-old patient who suffered from a subcutaneous nodule, painful on pressure, in the right leg is presented. On physical examination, a 1.5 cm violaceous round tumor was observed. The presence of a hemangioma was suspected. A simple excision was performed and sent to the pathology department. The sample was described as an intraluminal nodule made up of a proliferation of spindle-shaped cells with moderate atypia and isolated mitotic figures, and the diagnosis of intravascular spindle cell hemangioma was confirmed. The diagnosis of spindle cell hemangioma is anatomopathological and simple excision is usually sufficient as treatment, although they frequently recur. Since spindle cell hemangioma is a little-known entity and can be confused with other vascular lesions, the communication of this case is considered interesting. Knowledge of this type of injury can increase reported cases.

Key words: hemangioma, tumor, case report

Recibido: 2023-01-14 13:51:59
Aprobado: 2023-02-08 11:37:24

Correspondencia: Andrea González de Godos. Hospital Universitario Río Hortega. Valladolid. España. agonzalezdeg@saludcastillayleon.es

INTRODUCCIÓN

El hemangioma fusocelular es una neoplasia vascular benigna poco frecuente. Fue descrita inicialmente por *Weiss* y *Enzinger* en 1986 como hemangioendotelioma fusocelular similar al hemangioma cavernoso y sarcoma de Kaposi. Esta lesión se definió originalmente como angiosarcoma de evolución lenta, pero debido a la ausencia de metástasis y al excelente pronóstico, se consideró una neoplasia vascular benigna, a pesar del elevado índice de recidivas locales.[1]

En 1996, *Perkins* y *Weiss* propusieron que se cambiara el nombre dado al inicio por el de hemangioma de células fusiformes.[2]

En la actualidad está considerado por muchos autores como una malformación vascular complicada por trombosis y colapso vascular irregular.[2] Fletcher y cols. sugirieron que estas lesiones representan un proceso vascular reactivo que surge en asociación con una anomalía local del flujo sanguíneo, porque las lesiones a menudo se asocian con esta forma de presentación, tienen un componente de músculo liso integral, en ocasiones regresan espontáneamente y no hacen metástasis.[3] *Perkins* y *Weiss* expresaron una opinión similar. Este tumor se ha relacionado con malformaciones venosas, el síndrome de Klippel-Trenaunay y Maffucci.[4]

Aunque estos tumores pueden ocurrir a cualquier edad, desde el nacimiento hasta la edad adulta, aproximadamente el 50 % de los casos surgen antes de los 25 años.[4] No existe predilección por ningún sexo.[2] Las lesiones pueden ser únicas o múltiples; las múltiples tienden a ocurrir en una sola área. De manera ocasional, las lesiones son generalizadas. Afectan con mayor frecuencia a la dermis o tejido celular subcutáneo de las extremidades distales y se presenta como nódulos únicos (en el 50 % de los casos) o múltiples rojo-azulados, que a menudo son dolorosos.[5] La mayoría de las lesiones de hemangioma fusocelular suelen medir menos de 2 cm.[6]

Pueden aumentar de tamaño y número con el tiempo, a menudo durante un largo período. La recurrencia local de las lesiones es común después de la extirpación.[4]

Dada la necesidad de su conocimiento por parte del personal sanitario, se ha realizado el presente trabajo cuyo objetivo ha sido describir un caso de hemangioma fusocelular en una paciente del Hospital Universitario Río Hortega, de Valladolid, España. Dado que el hemangioma fusocelular es una entidad poco conocida y puede ser confundida con otras lesiones vasculares, se considera interesante la comunicación del presente caso. El conocimiento de este tipo de lesión puede aumentar los reportes notificados.

PRESENTACIÓN DEL CASO

Se presenta el caso de una mujer caucásica, de 22 años de edad, que acudió a la consulta de cirugía general en el Hospital Universitario Río Hortega por presentar un nódulo subcutáneo, doloroso a la presión, en tercio medio de la pierna derecha de 1 año de evolución. No presentaba antecedentes personales de interés ni intervenciones quirúrgicas previas. A la exploración física se objetivó una tumoración redondeada, de coloración violácea y aspecto membranoso de 1,5 cm. Con la sospecha de la presencia de un hemangioma se propuso su extirpación quirúrgica y se envió a anatomía patológica para su análisis histopatológico. El resultado del departamento de anatomía patológica fue, estructura fibrosa a modo de cápsula, que se correspondía con una pared vascular en la que se observó adherido un nódulo intraluminal. (Fig. 1).

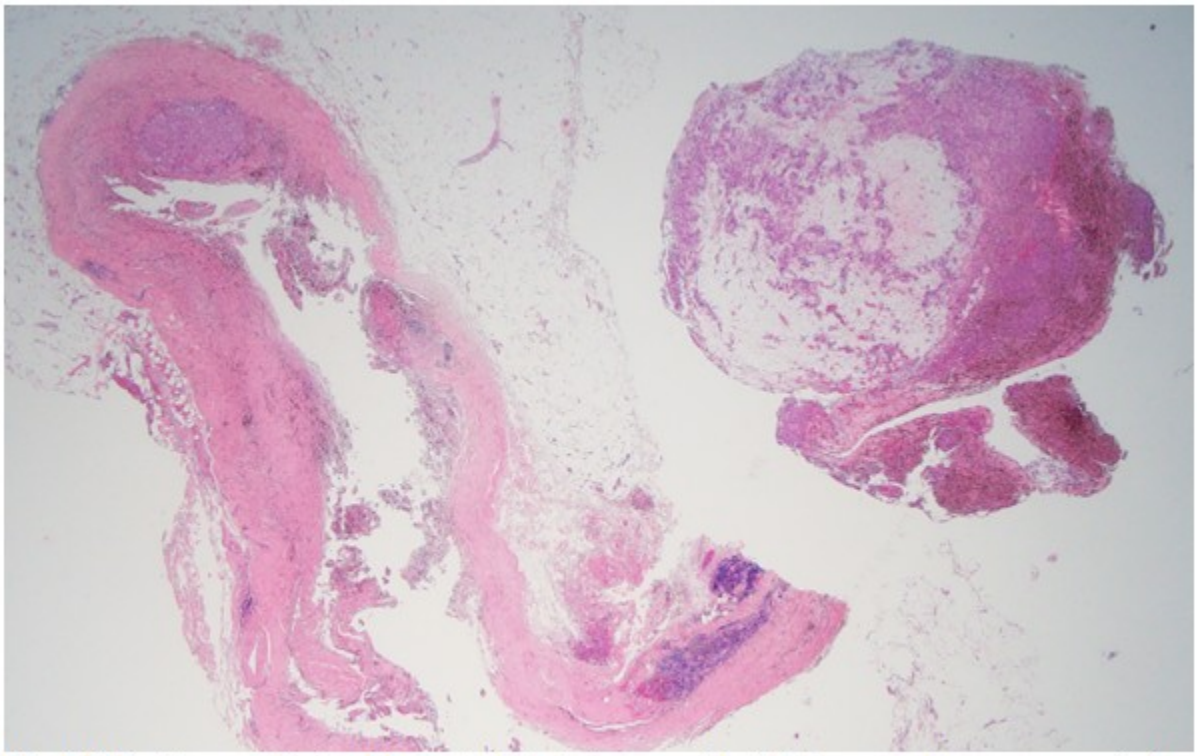

Fig. 1. H-E vista panorámica. A la izquierda de la imagen se identificó una pared venosa que mostraba en su parte interna una proliferación fusocelular que se desprendía parcialmente durante el procesado la cual aparece a la derecha de la imagen

Se observó un nódulo intraluminal constituido por una proliferación de células de aspecto fusiforme con núcleos redondeados y alargados con moderada atipia, sin identificarse nucléolos y con aisladas figuras de mitosis. (Fig. 2).

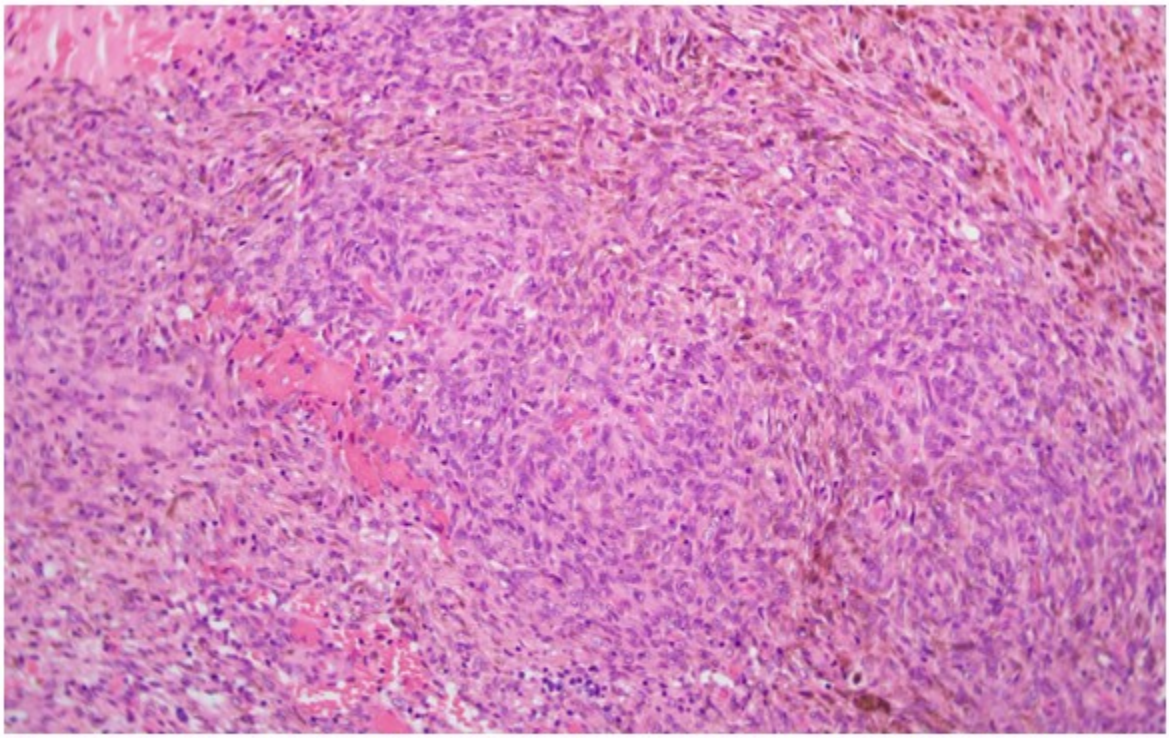

Fig. 2. H-E x20. El nódulo intravascular estaba constituido por una proliferación de células fusiformes de núcleos redondeados y alargados con escasa atipia sin identificarse nucléolos y con figuras de mitosis aisladas. Se acompañan de pigmento hemosiderínico

Algunas de estas células muestran vacuolas intranucleares y parecen rodear pequeñas estructuras vasculares observándose abundante extravasación hemática y macrófagos cargados de hemosiderina. (Fig. 3).

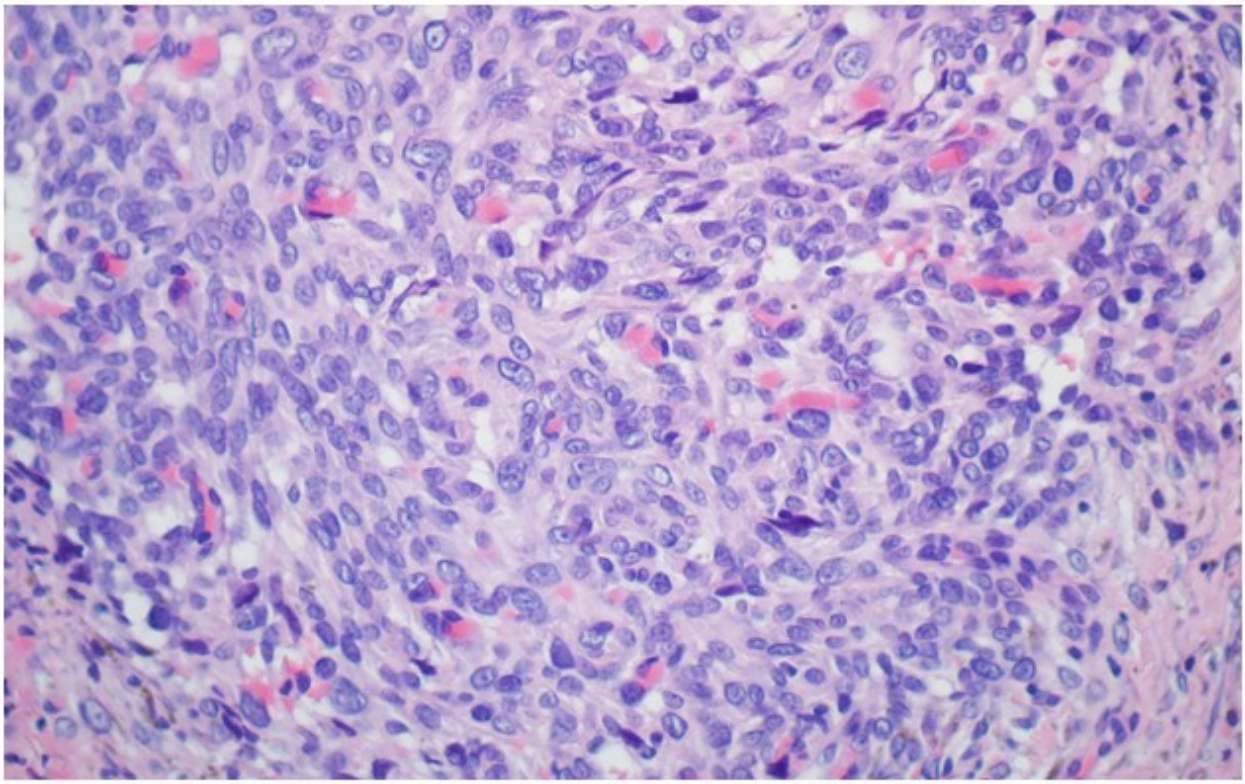

Fig. 3. H-E, X40. Algunas de estas células muestran vacuolas intracitoplasmáticas y parecen rodear pequeñas estructuras vasculares en las que se observan hematíes, que sugieren su naturaleza angiomatosa

Algunas células muestran una morfología de aspecto epitelioide. En el estudio inmunohistoquímico se observó: GLUT1 y CD31 positivos, CD34 positivo focal. Resultaron negativos los marcadores de actina de músculo liso, ERG, D2 40, HHV8. Ki-67 menor del 1 %. Gracias a este análisis se confirmó el diagnóstico de hemangioma fusocelular de localización intravascular. Debido al carácter benigno de la lesión, la paciente no precisó tratamiento adicional y pudo ser dada de alta a los tres meses tras comprobar la adecuada cicatrización de la herida.

DISCUSIÓN

El hemangioma de células fusiformes es una neoplasia que surge con mayor frecuencia en el tejido celular subcutáneo en las extremidades distales. Tiene una incidencia similar en hombres o mujeres, aparece sobre todo en niños y adultos jóvenes, con una mediana de edad de 32 años, sin embargo, los que se presentan durante el final de la edad adulta parecen representar lesiones ocultas de larga duración.[2] La juventud de esta paciente concuerda con los datos presentados.

En el esquema de clasificación de la ISSVA 2014, el hemangioma de células fusiformes se clasifica como un tumor vascular benigno.[7] Aunque se pensó que la lesión se originaba en los vasos sanguíneos, un estudio reciente mostró que las células endoteliales del hemangioma fusocelular son positivas para PROX-1 (expresado en proliferación linfática) y sugirió dicho tumor como una malformación linfática.[8] Se ha encontrado una mutación IDH R132C tanto en lesiones esporádicas como asociadas al síndrome de Maffucci, lo que confirma que este tumor representa una neoplasia.[5] De hecho, Kurek y cols. mostraron que el 71 % de los hemangiomas fusocelulares tenían mutación IDH1/IDH2.[9] Otro estudio reveló que 16/17 de los casos de hemangioma fusocelular tenían dicha mutación, al contrario de otras anomalías vasculares que involucran malformación linfática. Entonces, se concluyó que esta mutación es altamente específica para hemangioma fusocelular y podría usarse para el diagnóstico.[10]

Su asociación con el síndrome de Klippel-Trenaunay (malformación capilar-venosa

o capilar-venosa-linfática) y síndrome de Maffucci (malformación venosa) respalda aún más esta hipótesis. El desarrollo típico de nódulos múltiples, a lo largo del tiempo dentro de una región anatómica dada, indica una propagación intravascular.[11] La paciente de este estudio no mostró otros signos que correlacionaran la lesión con estos síndromes.

En la mayoría de los casos, el hemangioma fusocelular se presenta como nódulos de color rojo púrpura debajo de la piel. Tiende a crecer lentamente y el tamaño de los nódulos es generalmente de 1 a 2 cm. Los hemangiomas de células fusiformes pueden ser asintomáticos o dolorosos y aproximadamente el 60 % recidivan tras la resección.[2]

Histopatológicamente se suelen observar nódulos hemorrágicos, a menudo múltiples, dentro de la dermis y el tejido celular subcutáneo y están compuestos por dos elementos histológicos básicos (en combinaciones variables): 1) espacios cavernosos de paredes delgadas que contienen trombos organizados y 2) áreas celulares que contienen células fusiformes y acúmulos ocasionales de células epitelioides vacuoladas. Las áreas fusiformes se tiñen focalmente con actina, forman espacios vasculares similares a hendiduras y parecen estar compuestas de células fibroblásticas, pericitos y vasos colapsados. Con frecuencia, restos de paredes vasculares residuales rodean la lesión, lo que indica un desarrollo intravascular.[2] Los estudios inmunohistoquímicos han confirmado la naturaleza endotelial de las células que recubren los canales cavernosos, las cuales se tiñen para CD31, CD34, antígeno relacionado con el factor VIII y lectina *Ulex europaeus* -1. Las áreas de epitelioide sólido y de células fusiformes son negativas para estos antígenos.[4] La tinción con reticulina en las áreas sólidas revela una arquitectura vasoformativa.[5] También se expresa interleucina-8 (IL-8). Los estudios inmunohistoquímicos y de citometría de flujo de ADN han demostrado que este tumor tiene una actividad proliferativa baja y es diploide, compatible con una lesión reactiva.[4] En este caso no se observaron trombos organizados, pero sí se mostraron células fusiformes y células vacuoladas. En la inmunohistoquímica se observa procedencia endotelial debido a la positividad de los marcadores GLUT 1 y CD31. Al contrario de lo descrito anteriormente, no se observó tinción positiva para actina. La atipia nuclear es mínima y rara vez se observan mitosis.[4] Efectivamente, en este caso había moderada atipia y apenas figuras de mitosis.

A pesar de que no se utilizó el microscopio electrónico, la bibliografía relata la presencia de una población celular heterogénea en áreas sólidas, sin embargo, algunas células contienen cuerpos de *Weibel-Palade*, lo que confirma que algunas de ellas muestran diferenciación endotelial.[4]

El diagnóstico es fundamentalmente anatomopatológico a partir de las manifestaciones clínicas. Los tumores se sitúan en la dermis y tejido celular subcutáneo, raramente, ocurren en el lumen de una vena.[4] En este caso, el tumor se situaba adyacente a la pared vascular, de ahí lo inusual de este reporte.

Estos tumores pueden parecerse a otras lesiones por lo que se debe hacer un diagnóstico diferencial. En las lesiones nodulares del sarcoma de Kaposi, por lo general, no hay espacios vasculares cavernosos ni células epitelioides vacuoladas, y a menudo, hay glóbulos hialinos en las células fusiformes. Dichas células, en el sarcoma de Kaposi, son consistentemente positivas para CD34.[5] La frecuente presencia de focos de hiperplasia endotelial papilar (HEP) intravascular secundaria dentro de un hemangioma de células fusiformes puede conducir a un diagnóstico erróneo. Una lesión primaria de HEP intravascular es solitaria y carece de células endoteliales epitelioides.[2] (Tabla 1).

Tabla 1. Diagnóstico diferencial del hemangioma fusocelular

Tipos tumor	Características distintivas
Hemangioma células fusiformes	• Suelen tener nódulos hemorrágicos dentro de la dermis y tejido celular subcutáneo • Contiene espacios cavernosos con trombos organizados • Contiene áreas de células fusiformes y acúmulo ocasional de células epiteloides vacuoladas
Hemangioma cavernoso	• Menos tabiques vasculares celulares • Carece de áreas sólidas fusiformes
Hemangioendotelioma kaposiforme	• Carece de células endoteliales vacuoladas • Espacios vasculares ectásicos solo en la periferia de los nódulos de células fusiformes y carece de flebolitos • Ocurren principalmente en niños
Sarcoma de Kaposi nodular	• Carece de espacios cavernosos y células vacuoladas epitelioides • Muestra glóbulos hialinos intracitoplasmáticos en células fusiformes • Invariablemente positivo para HHV-8

Según la gran serie de Perkins y Weiss,[11] la extirpación quirúrgica simple es satisfactoria en algunos pacientes (~40 %). Las frecuentes recidivas locales pueden reflejar la multifocalidad inherente, con crecimiento dentro de los vasos que conduce a sitios locorregionales discontinuos. En un caso aislado se documentó el uso satisfactorio de IL-2 intralesional e intraarterial, sin signos de recidiva a los 24 meses.[12] También se ha utilizado la escleroterapia con buenos resultados. Se ha observado en algunos casos la regresión espontánea, por lo que podría ser una opción el seguimiento exhaustivo sin llegar a precisar ningún tratamiento. No se recomienda la radioterapia porque se ha reportado un caso con transformación maligna y metástasis en los ganglios linfáticos después de dicha terapia. El pronóstico general es excelente con la escisión quirúrgica total. No se han informado metástasis ni muertes por el hemangioma fusocelular.[10] En este caso, tras la extirpación de la lesión no se observaron signos de recidiva a los tres meses, aunque no se puede descartar que los presente en un futuro.

Dado que el hemangioma fusocelular es una entidad poco conocida y tiene potencial clínico para ser mal diagnosticada como angiomas u otras lesiones vasculares, se considera importante la comunicación del presente caso. El diagnóstico histopatológico de estas lesiones tiene gran importancia para la planificación del tratamiento. El conocimiento de este tipo de lesión puede aumentar los casos notificados.

Conflicto de intereses:

Los autores declaran la no existencia de conflictos de intereses relacionados con el estudio.

Roles de autoría:

1. Conceptualización: Andrea González de Godos, Belén Rodríguez Sanz, Carmen de la Cuesta de la Llave.
2. Curación de datos: Andrea González de Godos, Belén Rodríguez Sanz, Carmen de la Cuesta de la Llave.
3. Análisis formal: Andrea González de Godos.
4. Investigación: Andrea González de Godos, Belén Rodríguez Sanz, Carmen de la Cuesta de la Llave, Pilar Isabel González Márquez.
5. Metodología: Andrea González de Godos,

Belén Rodríguez Sanz.

6. Administración del proyecto: Andrea González de Godos, Belén Rodríguez Sanz, Carmen de la Cuesta de la Llave.
7. Recursos: Andrea González de Godos, Belén Rodríguez Sanz, Carmen de la Cuesta de la Llave, Pilar Isabel González Márquez.
8. Supervisión: Andrea González de Godos, Belén Rodríguez Sanz, Carmen de la Cuesta de la Llave, Enrique Pastor Fuente, Íñigo López de Cenarruzabeitía, David Pacheco Sánchez.
9. Visualización: Andrea González de Godos, Belén Rodríguez Sanz, Carmen de la Cuesta de la Llave.
10. Redacción – borrador original: Andrea González de Godos, Belén Rodríguez Sanz, Carmen de la Cuesta de la Llave.
11. Redacción – revisión y edición: Andrea González de Godos, Belén Rodríguez Sanz, Carmen de la Cuesta de la Llave, Pilar Isabel González Márquez, Enrique Pastor Fuente, Íñigo López de Cenarruzabeitia, David Pacheco Sánchez.

REFERENCIAS BIBLIOGRÁFICAS

1. Weiss SW, Enzinger FM. Spindle cell hemangioendothelioma. A low-grade angiosarcoma resembling a cavernous hemangioma and Kaposi's sarcoma. Am J Surg Pathol. 1986;10(8):521-30

2. Tastemel T, Suslub AE, Kavuncuogluc A, Gumelerd E, Kosemehmetogluc K, Yalcine B. Hemangioma fusocelular en las fosas nasales y los senos etmoidales en un lactante de 4 meses de edad. Rev Argen Pediatr [revista en Internet]. 2021 [citado 24 Dic 2022];119(1):[aprox. 10p]. Disponible en: https://www.sap.org.ar/docs/publicaciones/archivosarg/2021/v119n1a19.pdf

3. Fletcher CD, Beham A, Schmid C. Spindle cell haemangioendothelioma: a clinicopathological and immunohistochemical study indicative of a non-neoplastic lesion. Histopathology. 1991;18(4):291-301

4. Chércoles LE, Sánchez D, Díaz F. Hemangioma cavernoso. Rev Cubana Angiol Cir Vasc [revista en Internet]. 2021 [citado 12 Nov 2022];22(1):[aprox. 12p]. Disponible en: https://scielo.sld.cu/scielo.php?script=sci_arttext&pid=S1682-00372021000100010&lng=es

5. Instituto Nacional del Cáncer. Hemangioma fusocelular [Internet]. Bethesda: NIH; 2022 [citado 12 Ene 2023]. Disponible en: https://www.cancer.gov/espanol/publicaciones/diccionarios/diccionario-cancer/def/hemangioma-fusocelular

6. Tosios KI, Gouveris I, Sklavounou A, Koutlas IG. Spindle cell hemangioma (hemangioendothelioma) of the head and neck: case report of an unusual (or underdiagnosed) tumor. Oral Surg Oral Med Oral Pathol Oral Radiol Endod. 2008;105(2):216-21

7. Wassef M, Blei F, Adams D, Alomari A, Baselga E, Berenstein A, et al. Vascular Anomalies Classification: Recommendations From the International Society for the Study of Vascular Anomalies. Pediatrics. 2015;136(1):e203-14

8. Wang L, Gao T, Wang G. Expression of Prox1, D2-40, and WT1 in spindle cell hemangioma. J Cutan Pathol. 2014;41(5):447-50

9. Kurek KC, Pansuriya TC, van Ruler MA, van den Akker B, Luks VL, Verbeke SL, et al. R132C IDH1 mutations are found in spindle cell hemangiomas and not in other vascular tumors or malformations. Am J Pathol. 2013;182(5):1494-500

10. Ozturk TT, Suslu AE, Kavuncuoglu A, Gumeler E, Kosemehmetoglu K, Yalcin B. Spindle cell hemangioma of nasal passage and ethmoidal sinus in a 4-month old infant. Arch Argent Pediatr. 2021;119(1):e36-40

11. Perkins P, Weiss SW. Spindle Cell Hemangioendothelioma: An Analysis of 78 Cases with Reassessment of Its Pathogenesis and Biologic Behavior. Am J Surg Pathol. 1996;20(10):1196-204

12. Duqing X, Zhaohong W, Gefei W. Multiple spindle cell hemangiomas in both lungs: a rare case report and review of the literature. J Cardiothorac Surg. 2019;14(1):86