

Imágenes en la medicina

Hemangioma cavernoso orbitario causante de proptosis del globo ocular izquierdo

Orbital Cavernous Hemangioma Causing Proptosis of the Left Eyeball

Yaney González Yglesias¹ Nestor Pulido Ríos¹ Yoana M. Díaz Utrera¹ Yaneisy Díaz Utrera¹

¹ Hospital General Universitario Dr. Gustavo Aldereguía Lima, Cienfuegos, Cienfuegos, Cuba, CP: 55100

Cómo citar este artículo:

González-Yglesias Y, Pulido-Ríos N, Díaz-Utrera Y, Díaz-Utrera Y. Hemangioma cavernoso orbitario causante de proptosis del globo ocular izquierdo. **Revista Finlay** [revista en Internet]. 2012 [citado 2026 May 2]; 2(1):[aprox. 2 p.]. Disponible en: <https://revfinlay.sld.cu/index.php/finlay/article/view/86>

Recibido: 2011-11-16 15:34:30

Aprobado: 2011-11-30 10:41:16

Correspondencia: Yaney González Yglesias. Hospital General Universitario Dr. Gustavo Aldereguía Lima yaney.gonzalez@gal.sld.cu

Paciente con color de la piel blanco, masculino, de 65 años, con antecedentes de hipertensión arterial y cardiopatía isquémica, y por ello, tratamiento con clortalidona, captopril y digoxina. Asistió a consulta en el departamento de Neurooftalmología, en julio de 2011, con protrusión del globo ocular izquierdo de aproximadamente 1 año de evolución, no dolorosa, además cierta disminución de la agudeza visual en dicho ojo. Al examen físico se constató proptosis evidente del globo ocular izquierdo, que no se modificaba con maniobras de Valsalva, con desplazamiento del globo ocular hacia afuera e inferiormente, así como limitación de la motilidad ocular de los músculos, recto superior, oblicuo inferior y recto medio, exotropía de ojo izquierdo (OI) y reflejo pupilar fotomotor directo hipoquinético. Presentó una agudeza visual mejor corregida de 1.0 en ojo derecho (OD) y 0.5 en OI. El fondo de ojo arrojó una discreta elevación del sector nasal inferior del disco en OI.

Se realizó tomografía axial computarizada, (TAC) simple y contrastada, de órbita, donde se observó una imagen hiperdensa de 21x23 mm que involucraba al músculo recto medial y desplazaba al nervio óptico hacia afuera (Fig. 1); con la inyección de contraste, dicha imagen aumentó su densidad, sin que se observara erosión ósea. En el resultado de la resonancia magnética nuclear (RMN) de órbitas, se apreció igual lesión en porción media superior de órbita izquierda, que comprimía el músculo recto superior, de 23x28 mm (Fig. 2). Se realizó cirugía orbitaria para extraer la tumoración y se concluyó el diagnóstico histológico como un hemangioma cavernoso orbitario. En estos momentos existe mejoría clínica evidente del paciente, pues desapareció el grado de proptosis y la limitación de la motilidad ocular preexistente, mientras que la agudeza visual actual es de 0.8 en dicho ojo.

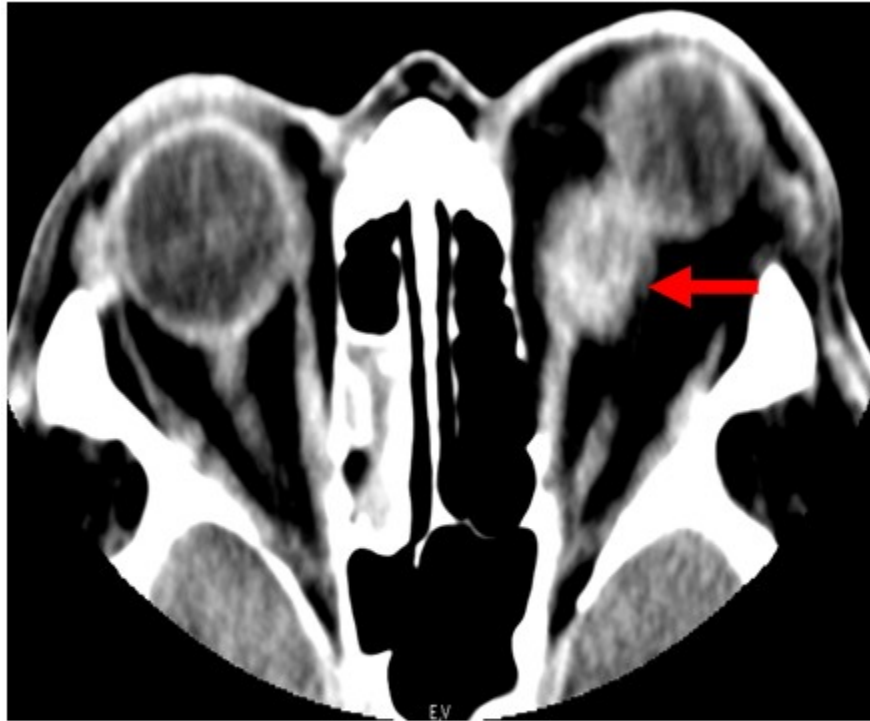


Figura 1. TAC simple y contrastada de órbita donde se observa imagen hiperdensa de 21x23 mm que involucra el músculo recto medial y desplaza el nervio óptico hacia afuera.

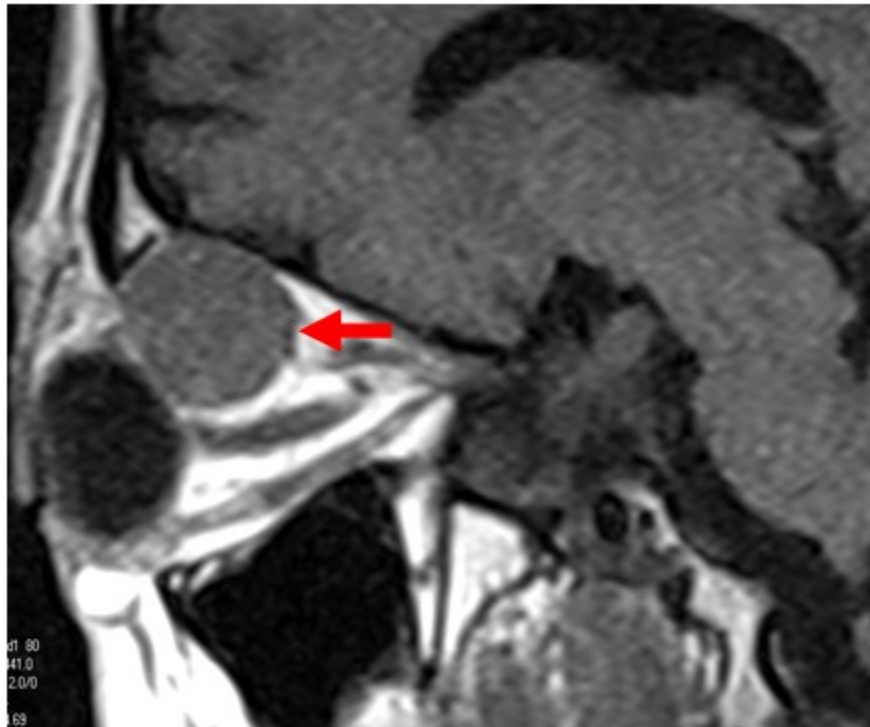


Figura 2. RMN de órbitas, lesión de aspecto T en porción supero medial de órbita izquierda que comprime músculo recto superior y mide 23x28 mm

REFERENCIAS BIBLIOGRÁFICAS

1. Polito E, Burrioni L, Pichierra P, Loffredo A, Vattimo AG. Technetium Tc 99m-Labeled Red Blood Cells in the Preoperative Diagnosis of Cavernous Hemangioma and Other Vascular Orbital Tumors. *Arch Ophthalmol.* 2005;123(12):1678-83
2. Shinder R, Zubidi NA, Esmali B. Survey of orbital tumors at a comprehensive cancer center in the United States. *Head Neck.* 2011;33(5):610-4
3. Razek AA, Elkhamary S, Mousa A. Differentiation between benign and malignant orbital tumors at 3-T diffusion MR-imaging. *Neuroradiology.* 2011;53(7):517-22
4. Poloschek CM, Lagrèze WA, GJ Ridder GJ, Hader C. Clinical and neuroradiological diagnostics of orbital tumors. *Ophthalmologe.* 2011;108(6):510-8
5. Park HJ, Yang SH, IS Kim, Sung JH, Son BC, Lee SW. Surgical treatment of orbital tumors at a single institution. *J Korean Neurosurg Soc.* 2008;44(3):146-50