


Presentaciones de casos

Liposarcoma mixoide de omento mayor. Presentación de un caso y revisión de la literatura

Myxoid Liposarcoma of the Greater Omentum. Case Report and Literature Review

Alexander Marchena Rodríguez¹  Flavia Linares Tovar¹  Jorge Carlos González Fariñas¹ 

¹ Hospital General Universitario Dr. Gustavo Aldereguía Lima, Cienfuegos, Cienfuegos, Cuba

Cómo citar este artículo:

Marchena-Rodríguez A, Linares-Tovar F, González-Fariñas J. Liposarcoma mixoide de omento mayor. Presentación de un caso y revisión de la literatura. **Revista Finlay** [revista en Internet]. 2020 [citado 2026 May 2]; 10(3):[aprox. 4 p.]. Disponible en: <https://revfinlay.sld.cu/index.php/finlay/article/view/794>

Resumen

El liposarcoma es un tumor maligno de origen mesodérmico derivado del tejido adiposo. Es el más frecuente de los sarcomas de partes blandas en el adulto. La localización más frecuente es en extremidades inferiores; la abdominal es rara. Llega a alcanzar enormes proporciones. El tratamiento es la cirugía con resección completa para el control local de la enfermedad. Se presenta el caso de una paciente que acudió por hallazgo ecográfico de tumor intrabdominal en hipogastrio de origen no precisado, con evolución asintomática. Al examen físico se constató proceso tumoral palpable hacia hipogastrio de aproximadamente 3cm, suave, móvil, no superficial, no doloroso a la palpación. Se realizó laparotomía exploradora electiva, con omentectomía total por tumor en borde libre del omento mayor. La biopsia informó la presencia de liposarcoma mixoide de omento mayor. Debido a la poca frecuencia de este tipo de lesión se decide presentar el caso de esta paciente.

Palabras clave: liposarcoma mixoide, tumor maligno, reporte de caso

Abstract

Liposarcoma is a malignant tumor of mesodermal origin derived from adipose tissue. It is the most frequent of the soft tissue sarcomas in adults. The most frequent location is in the lower extremities, the abdominal is rare. It reaches enormous proportions. Treatment is surgery with complete resection for local control of the disease. The case of a patient who presented due to ultrasound finding of an intra-abdominal tumor in the hypogastrium of unspecified origin, with asymptomatic evolution, is presented. Physical examination revealed a palpable tumor process towards the hypogastrium of approximately 3cm, smooth, mobile, non-superficial, not painful on palpation. Elective exploratory laparotomy was performed, with total omentectomy for tumor on the free edge of the greater omentum. Biopsy reported the presence of myxoid liposarcoma of the greater omentum. Due to the infrequency of this type of injury, it was decided to present the case of this patient.

Key words: myxoid liposarcoma, malignant tumor, case report

Recibido: 2020-02-29 16:01:03

Aprobado: 2020-07-15 08:21:55

Correspondencia: Alexander Marchena Rodríguez. Hospital General Universitario Dr. Gustavo Aldereguía Lima. Cienfuegos. alexander.marchena@gal.sld.cu

INTRODUCCIÓN

El liposarcoma, descrito por vez primera por *Virchow* en 1857 es un tumor maligno de origen mesodérmico derivado del tejido adiposo. Son tumoraciones de partes blandas poco frecuentes que representan el 1 % de las neoplasias malignas del adulto y entre el 10-20 % de todos los sarcomas. Pueden presentarse en cualquier parte del cuerpo: extremidades inferiores (50 %), intraabdominal (20 %), brazo, tórax y cuello.⁽¹⁻⁵⁾

No se han encontrado agentes etiológicos específicos, pero se conocen algunos cancerígenos como: la exposición a los herbicidas, las radiaciones ionizantes y ciertos retrovirus. Síndromes genéticos como la neurofibromatosis, la poliposis familiar adenomatosa y el síndrome de Li-Fraumeni y algunas anomalías citogenéticas y moleculares han sido identificados en asociación con estos tumores. Se presenta a cualquier edad, generalmente entre 50-65 años, con ligera afinidad por el sexo masculino y sin predilección racial.^(6,7)

Histológicamente se dividen en: bien diferenciados, mixoides, des-diferenciados y pleomorfos. La variante mixoide es el segundo tipo más frecuente y junto a los bien diferenciados son los menos invasivos y con mejor pronóstico. Lo contrario ocurre con los des-diferenciados y pleomorfos que son muy agresivos y con un peor pronóstico.^(1,6)

Las manifestaciones clínicas dependen de su localización y velocidad de crecimiento. En el abdomen su manifestación predominante es una masa de inicio insidioso y crecimiento lento hasta alcanzar un notable tamaño con la consabida presentación de síntomas. Sus límites son poco precisos, su consistencia es firme y casi siempre adheridos a estructuras vecinas.^(1,7)

El tratamiento es multidisciplinario, donde juega el rol fundamental la cirugía y la radioterapia, el tratamiento con quimioterapia queda restringido

a un grupo seleccionado de casos y a protocolos definidos de ensayos clínicos, según oncología.^(1,4)

Debido a la poca frecuencia de este tipo de lesión, los autores del trabajo tienen como objetivo presentar el caso de una paciente con diagnóstico histológico de liposarcoma mixoide de omento mayor.

PRESENTACIÓN DEL CASO

Se presenta el caso de una paciente de 39 años de edad, mestiza, de procedencia urbana, con antecedentes personales de virus de la hepatitis C (VHC). Acudió por hallazgos ecográficos durante chequeo médico de protocolo. Al interrogatorio no refirió síntomas previos de dolor abdominal, sin pérdida de peso, ni del apetito, sin decaimiento, ni cambios en el hábito intestinal, ni alteraciones del ciclo menstrual. Al examen físico se constataron como datos positivos que el abdomen se encontraba suave, depresible, con proceso tumoral palpable hacia hipogastrio de aproximadamente 3cm, suave, móvil, no superficial, no doloroso a la palpación.

Los exámenes complementarios de laboratorio se encontraban en los parámetros adecuados. La ecografía abdominal y transvaginal mostraron imagen hipoecogénica hacia hipogastrio de 10-12cm; sin adenopatías intrabdominales, ni líquido libre, útero y anejos sin alteración. La laparoscopia reveló imagen de aspecto tumoral hacia hipogastrio que impresiona de origen ginecológico.

Se decidió planificar cirugía electiva (laparotomía exploradora): la impresión diagnóstica mostró un tumor intrabdominal de borde libre de omento mayor de aproximadamente 10cm de diámetro que recuerda un bazo accesorio pero de consistencia blanda, muy vascularizado, con otras dos lesiones próximas a este de menor tamaño pero de iguales características. El resto de las vísceras intrabdominales se encontraban sin alteración macroscópica. La operación realizada fue una omentectomía total. (Figura 1).

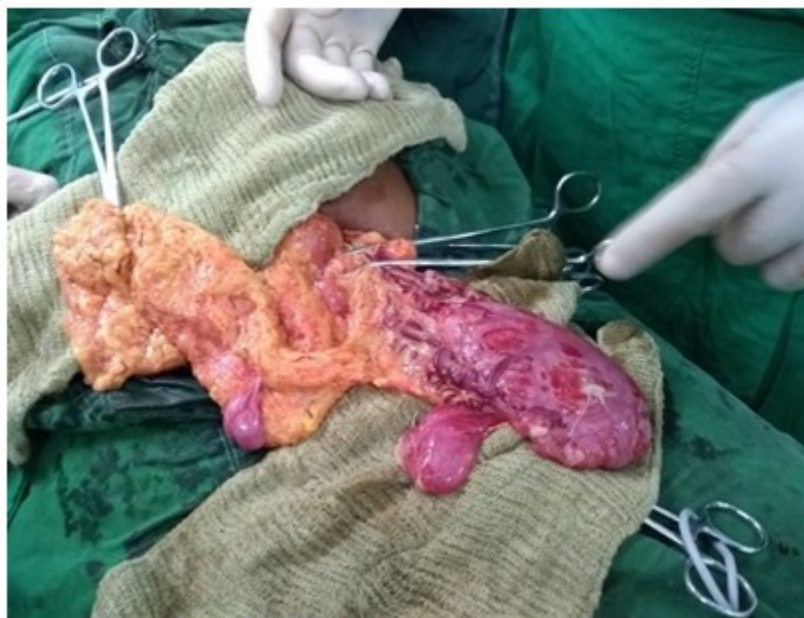

Figura 1. Pieza macroscópica

Se envió la pieza anatómica para estudio histológico (biopsia), la realización del procedimiento mostró omento mayor. Tras su estadía de 4 días en el hospital con mejoría clínica y estabilidad hemodinámica la paciente fue dada de alta hospitalaria. El estudio histopatológico de la lesión manifestó un liposarcoma mixoide hipocelular.

Hasta el momento la evolución de la paciente ha sido satisfactoria, sin recidivas, con recuperación ponderal total y reincorporación a la vida laboral y social sin limitaciones.

DISCUSIÓN

Los liposarcomas no tienen manifestaciones clínicas específicas y los síntomas son secundarios al crecimiento tumoral, silencioso, derivados de la compresión de las vísceras intrabdominales. Por este motivo, el diagnóstico es tardío o cuando el tumor ha adquirido gran tamaño. En otros pacientes el diagnóstico ocurre de forma incidental, por hallazgo en exámenes de imágenes en el estudio de otra enfermedad, como ocurre en este caso presentado.^(1,3,7)

Si la localización es abdominal, suelen ser masas grandes que alcanzan enormes proporciones, con un diámetro medio de 20-25cm. Este caso tuvo medidas inferiores a la media, sin compromiso de órganos vecinos, a diferencia de lo que reporta la literatura, donde es frecuente que se adhiera y

comprometan estructuras vecinas (en un 80 % de los casos de localización abdominal). De 10 a 15 % de estos enfermos tienen síntomas gastrointestinales vagos, producidos por compresión tumoral o infiltración directa (dolor difuso en esta localización, acompañado de anorexia, adelgazamiento y aumento del perímetro abdominal).^(1,8) En esta paciente la forma de presentación fue casi asintomática, con aumento de volumen discreto en abdomen como único signo.

En algunos pacientes la necrosis tumoral provoca fiebre y leucocitosis, otros pueden tener hemorragias digestivas si hay infiltración visceral o desarrollar ascitis por obstrucción de la vena porta. La aparición de dolor abdominal difuso como síntoma inicial y la propia ascitis, obedecen a la infiltración peritoneal.^(1,8,9)

Desafortunadamente, como estos pacientes no se sienten enfermos en las fases iniciales del desarrollo de su neoplasia, su diagnóstico y tratamiento se ve con cierta frecuencia demorado. La radiografía simple, la tomografía axial computarizada (TAC) y la resonancia magnética (RM) son válidas para su estudio. La naturaleza del tumor se sugiere por la hipodensidad característica del tejido adiposo, sin embargo, su resolución disminuye en presencia de calcificaciones, necrosis y hemorragia.^(1,4)

La TAC de abdomen y pelvis ayuda a definir la naturaleza, extensión, localización y el compromiso de vasos como la vena cava inferior así como la relación con órganos sólidos (hígado, bazo y riñón). También es importante el estudio del tórax por medio de una TAC para descartar metástasis pulmonares, pues en ocasiones es necesario extirpar algún órgano comprometido por el tumor, de los cuales el más frecuente es el riñón.

Otro método diagnóstico es la toma de muestra de tejido para biopsia y su posterior análisis en laboratorios avanzados con inmunohistoquímica, análisis citogenéticos, la prueba de hibridación localizada fluorescente y análisis genéticos moleculares.⁽¹⁰⁾

El estudio histológico establece diagnóstico de certeza, así como su variedad:

- Bien diferenciados: el más frecuente, 50 %, se reconocen los adipocitos con facilidad, incluye el lipoma atípico, bajo grado de agresividad, no metastatiza pero puede recaer localmente.
- Mixoides: grado intermedio de agresividad, presenta una variante "de células redondas" frecuente en niños, con riesgo de metástasis.
- Desdiferenciados: sarcoma de alto grado, originado sobre un liposarcoma bien diferenciado, frecuente en retroperitoneo, muy metastático.
- Pleomorfos: menos frecuente, 5-10 %, alto grado de agresividad, puede simular un fibrohistiocitoma maligno, un carcinoma o un melanoma, muy recidivante y metástasis frecuentes.^(1,9)

La variante mixoide que presentó la paciente del estudio es el segundo tipo más común de liposarcomas. Las células mixoides parecen gelatinas y tienen gran cantidad de agua dentro de ellas, son frecuentemente de bajo grado. Metastizan con poca frecuencia, aunque en la mayoría de los casos la metástasis inicial se produce en el pulmón, en 33-77 % de los pacientes ocurre una diseminación inicial extrapulmonar (hueso con predilección en la columna, corazón, entre otros). En una serie de 56 casos reportada, se reflejaron en la supervivencia a los 10 años, 76 % en liposarcomas mixoideos.⁽¹⁰⁾ Una de las mayores complicaciones del liposarcoma mixoide es su recurrencia local, que se pueden detectar hasta en un tercio de los enfermos.^(1,4,9)

El tratamiento fundamental es la cirugía con carácter oncológico, con intención curativa, que reseca el tumor completamente. También parece haber acuerdo en la utilización de radioterapia paliativa en tumores no operables o en resecciones incompletas por comprometer órganos cercanos y aunque los tumores mesodérmicos son radiorresistentes, el liposarcoma es el más radiosensible. La radiación también puede utilizarse antes de la cirugía para encoger un tumor, a fin de aumentar las probabilidades de que los cirujanos puedan extirparlo por completo. La utilización de la quimioterapia está restringida a un grupo minoritario porque la mayoría de los sarcomas de tejidos blandos son insensibles a esta.^(1,4,9)

El pronóstico está dado por varios factores, los más importantes son el grado, la etapa tumoral y las características de la resección tumoral (completa o no). El pronóstico en general es pobre, con sobrevida global a 5 años de 15-50 %. En la fase avanzada, los sarcomas con metástasis son en su mayoría incurables, pero hasta un 20 % de los pacientes que entran en remisión completa logran supervivencias a largo plazo.^(1,7,8)

Por tanto, los esfuerzos terapéuticos pretenden lograr una remisión completa con la cirugía, quimioterapia, radioterapia o combinados. Es recomendable realizar un seguimiento estricto mediante TAC o RM cada 6 meses dado su alto porcentaje de recidivas.

Los tumores malignos de partes blandas no son enfermedades frecuentes, dentro de estos el liposarcoma es el más encontrado y su variedad histológica mixoide es la más frecuente. El tratamiento fundamental es la cirugía, con tratamiento radio-quimioterapéutico y seguimiento estricto por sobrevida reportada de 5 años.

Conflicto de intereses: los autores declaran la no existencia de conflictos de intereses relacionados con el estudio.

Contribución de los autores:

Idea conceptual: Alexander Marchena Rodríguez.

Análisis estadístico: Jorge Carlos González Fariñas.

Revisión de la literatura: Alexander Marchena Rodríguez, Flavia Linares Tovar, Jorge Carlos González. Escritura del artículo: Alexander Marchena Rodríguez, Flavia Linares Tovar.

Revisión crítica: Jorge Carlos González Fariñas.

Financiación: Hospital General Universitario Dr. Gustavo Aldereguía Lima. Cienfuegos.

REFERENCIAS BIBLIOGRÁFICAS

1. Martínez BM, Suárez TM, Busto I. Liposarcoma abdominal metastásico. A propósito de un caso. Rev haban cienc méd [revista en Internet]. 2017 [citado 24 Nov 2019];16(6):[aprox. 10p]. Disponible en: http://scielo.sld.cu/scielo.php?script=sci_arttext&pid=S1729-519X2017000600009

2. Wang D, Wu J, Yu J, Zhang H, Liu H. Solitary pancreatic metastasis of extremity myxoid liposarcoma: a case report and literature review. BMC Cancer. 2018;18(1):11-21

3. Manji GA, Schwartz GK. Managing liposarcomas: cutting through the fat. J Oncol Pract. 2016;12(3):221-7

4. Álvarez A, Hernández A, García YC, del Risco CA, Rojo N. Liposarcoma mixoide del muslo: a propósito de un caso. AMC [revista en Internet]. 2017 [citado 24 Nov 2019];21(5):[aprox. 12p]. Disponible en: <http://scielo.sld.cu/pdf/amc/v21n5/amc100517.pdf>

f

5. Abaricia S, Hirbe AC. Diagnosis and Treatment of Myxoid Liposarcomas: Histology Matters. Curr Treat Options Oncol. 2018;19(12):64

6. Urakawa H, Nakanishi K, Arai E, Ikuta K, Hamada S, Ota T, et al. Single metastasis of myxoid liposarcoma from the thigh to thyroid gland: a case report. World J Surg Oncol. 2018;16(1):71

7. Albín RG. Sarcomas: etiología y síntomas. Finlay [revista en Internet]. 2012 [citado 24 Mar 2017];2(2):[aprox. 3p]. Disponible en: <http://www.revfinlay.sld.cu/index.php/finlay/articloe/view/108>

8. Guan Z, Yu X, Wang H, Wang H, Zhang J, Li G, et al. Advances in the targeted therapy of liposarcoma. Onco Targets Ther. 2015;8(1):125-36

9. Sarmiento J, Torres L, González D. Liposarcoma pleomorfo grado II de pared torácica. Presentación de un caso. Finlay [revista en Internet]. 2012 [citado 18 Oct 2019];2(1):[aprox. 4p]. Disponible en: <http://www.revfinlay.sld.cu/index.php/finlay/articloe/view/96>

10. Wortman JR, Tirumani SH, Jagannathan JP, Tirumani H, Shinagare AB, Hornick JL, et al. Primary extremity liposarcoma: MRI features, histopathology, and clinical outcomes. J Comput Assist Tomogr. 2016;40(5):791-8