

Presentaciones de casos

Presentación tardía de aneurisma ventricular post-infarto. Caracterización por múltiples modalidades de imagen

Late Ventricular Post-myocardial Infarction Aneurysm. Characterization through Several Imaging Tests

Julio Oscar Cabrera Rego¹ Osmín Castañeda¹ Juan Valiente Mustelier² Roberto Llerena Rojas² Leonardo López Ferrero² Vladimir Mendoza Rodríguez²

¹ Hospital Dr. Miguel Enríquez, La Habana, La Habana, Cuba

² Instituto de Cardiología y Cirugía Cardiovascular, La Habana, La Habana, Cuba

Cómo citar este artículo:

Cabrera-Rego J, Castañeda O, Valiente-Mustelier J, Llerena-Rojas R, López-Ferrero L, Mendoza-Rodríguez V. Presentación tardía de aneurisma ventricular post-infarto. Caracterización por múltiples modalidades de imagen. **Revista Finlay** [revista en Internet]. 2011 [citado 2026 May 2]; 1(3):[aprox. 5 p.]. Disponible en: <https://revfinlay.sld.cu/index.php/finlay/article/view/57>

Resumen

El aneurisma ventricular verdadero a nivel de la pared posteroinferior es infrecuente. Se presenta el caso de un paciente con episodios de taquicardia ventricular sostenida como primera manifestación de aneurisma ventricular post-infarto diagnosticado por ecocardiografía transtorácica y tridimensional, coronariografía invasiva y tomografía computarizada multicortes. La situación se resolvió favorablemente con optimización del tratamiento médico e implantación de un desfibrilador automático.

Palabras clave: aneurisma cardiaco, taquicardia ventricular, infarto, ecocardiografía, tomografía

Abstract

True ventricular aneurysm in the low posterior wall is uncommon. The case of a patient with sustained ventricular tachycardia as first symptom of a post-myocardial left ventricular aneurysm, finally diagnosed through transthoracic 2D and 3D-echocardiography, invasive coronary angiography and multislice computed tomography is presented. Medical treatment was optimized and an automatic implantable cardioverter defibrillator was used. Thus, the patient evolved favourably.

Key words: heart aneurysm, tachycardia, ventricular, infarction, echocardiography, tomography

Recibido: 2011-09-21 23:18:23

Aprobado: 2011-10-08 10:23:57

Correspondencia: Julio Oscar Cabrera Rego. Hospital Dr. Miguel Enríquez, La Habana. jocabrera@infomed.sld.cu

INTRODUCCIÓN

El término aneurisma ventricular izquierdo (conocido frecuentemente como aneurisma verdadero) se reserva, en general, para un área discinética definida de pared ventricular izquierda con cuello ancho (a diferencia del pseudoaneurisma, que se caracteriza por rotura miocárdica contenida y cuello estrecho).¹ Los aneurismas ventriculares izquierdos se desarrollan probablemente en menos del 5 % de todos los pacientes con infarto y son más frecuentes en pacientes con infarto transmural anterior. La pared del aneurisma verdadero es más fina que la del resto del ventrículo izquierdo y suele estar compuesta de tejido fibroso, así como de músculo necrótico, en ocasiones mezclado con músculo viable.²

Son aproximadamente cuatro veces más frecuentes en la punta y la pared anterior que en la pared inferoposterior del ventrículo izquierdo. La mortalidad de los pacientes con aneurisma ventricular izquierdo es hasta seis veces más alta que la de los pacientes sin aneurisma, incluso cuando se comparan pacientes con fracción de eyección ventricular similar. La muerte de estos pacientes es con frecuencia súbita y presumiblemente relacionada con la incidencia elevada de taquiarritmias ventriculares.³

PRESENTACION DE CASO

Paciente masculino de 62 años de edad, exfumador, con antecedentes de hipertensión arterial de larga evolución, cardiopatía isquémica crónica desde hace 11 años, e insuficiencia arterial periférica con claudicación intermitente a los 100 metros. En 1997, el paciente ingresó en el Hospital Nacional "Enrique Cabrera" por síndrome coronario agudo con elevación del segmento ST de localización inferior (Figura 1), no trombolizado, manteniéndose asintomático hasta el año 2006, cuando presentó el primer episodio de taquicardia ventricular monomórfica y comenzó tratamiento con Amiodarona (200 mg 1 tableta diaria). Se mantuvo asintomático hasta el 7 de noviembre de 2008, fecha del nuevo episodio de taquicardia ventricular monomórfica sostenida (Figura 2), que requirió de cardioversión eléctrica con 150 J de corriente bifásica. A principios de ese mismo año, el paciente fue diagnosticado con una neoplasia de próstata con posible metástasis a columna dorsolumbar.

El examen físico del sistema cardiovascular fue negativo, solamente se detectaron como datos positivos la ausencia de pulsos pedios y tibiales posteriores, así como cambios tróficos a nivel de ambos miembros inferiores.

Exámenes complementarios

- Ecocardiografía transtorácica bidimensional: Se detectó una acinesia de la pared poster-inferior, con presencia de dilatación aneurismática a nivel de su porción medio-basal, con ligero abombamiento sistólico (Figura 3 A y B). En la vista 2C apical el cuello de la dilatación aneurismática impresionó de menores dimensiones en comparación con lo observado en la vista de eje largo paraesternal (Figura 3 C), planteando la duda sobre la presencia de un verdadero aneurisma o un pseudoaneurisma ventricular. Regurgitación mitral ligera. Fracción de eyección por método de Simpson 55 %.
- Ecocardiografía transtorácica tridimensional: Se observaron contornos irregulares en el fondo de saco aneurismático (Figura 3 D), posiblemente relacionados con la presencia de trombos en su interior.
- Tomografía computarizada de múltiples cortes: Se visualizó obstrucción significativa de la coronaria derecha (CD) (Figura 4 A) y amplio cuello aneurismático que confirmó la presencia de un aneurisma ventricular verdadero, con presencia de trombo en su interior (Figura 4 C).
- Angiografía coronaria invasiva: Se confirmó la oclusión del 99 % a nivel proximal de la CD (Figura 4 B). El resto de las arterias coronarias epicárdicas no presentaron lesiones angiográficas significativas. La ventriculografía confirmó la marcada amplitud del cuello del aneurisma (Figura 4 D).

Debido a la oclusión crónica de la CD, a la recurrencia de episodios de taquicardia ventricular sostenida y al reciente diagnóstico de una enfermedad posiblemente terminal, se decidió optimizar el tratamiento médico e implantar un desfibrilador automático, evitando el proceder quirúrgico. El paciente evolucionó satisfactoriamente, sin complicaciones después del egreso.

DISCUSIÓN

La presencia de un aneurisma ventricular verdadero en la pared inferoposterior es rara (solamente un 3 % de todos los aneurismas), pues aquellos que se localizan en esta región suelen ser usualmente pseudoaneurismas.⁴

Se ha señalado que el diagnóstico de los aneurismas de la pared inferior suele ser tardío, y que su localización entre dos estructuras resistentes (el anillo mitral y el músculo papilar) permite que se desarrolle un verdadero aneurisma con orificio estrecho, conduciendo a dificultades en su diagnóstico mediante ecocardiografía y ventriculografía por coronariografía invasiva.⁵

En este caso se evidenció, en cada una de las técnicas de imagen utilizadas, un cuello amplio, lo que fue precisado con mayor exactitud por la

presencia de continuidad miocárdica y de trombos, tapizando el fondo del saco aneurismático mediante la tomografía computarizada multicorte.

Las principales indicaciones referidas por la mayoría de los autores para llevar a los pacientes a cirugía, son la presencia de angina, insuficiencia cardíaca o arritmias ventriculares malignas.⁶ Diversas presentaciones de caso^{4,7} de aneurismas localizados a nivel de la pared inferior han reportado el éxito de la reconstrucción quirúrgica mediante el procedimiento de Dor. En el caso presentado, el paciente era portador de una enfermedad posiblemente terminal y se decidió optimizar el tratamiento médico antiarrítmico e implantar un desfibrilador automático ante la posibilidad de recurrencias de la arritmia.

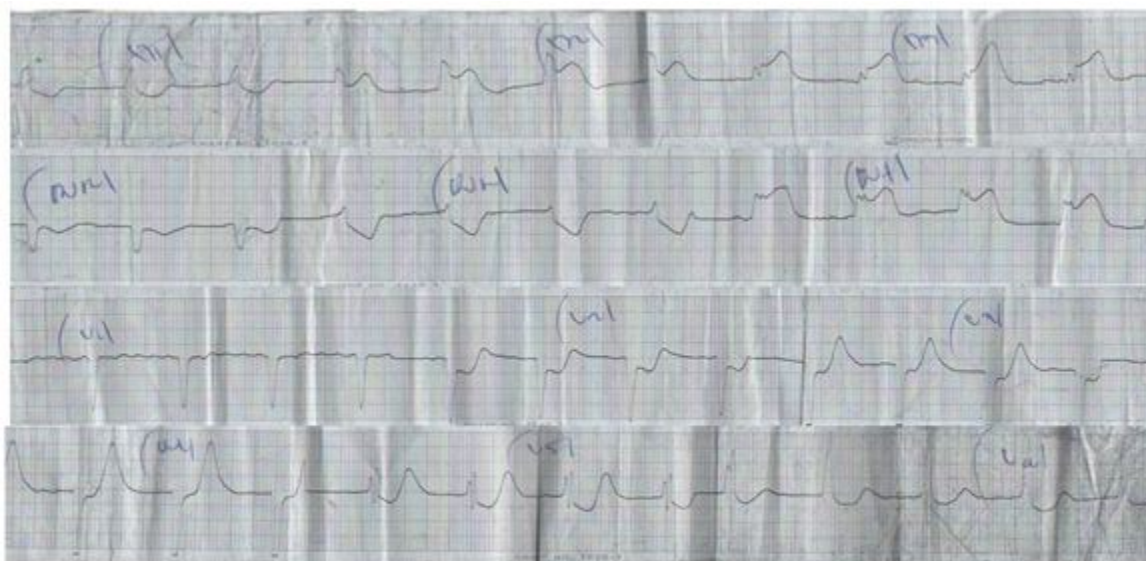


Figura 1. Electrocardiograma que muestra supradesnivel del segmento ST en las derivaciones DII, DIII, AVF, con imagen espejular en DI, AVL, VI-V6.

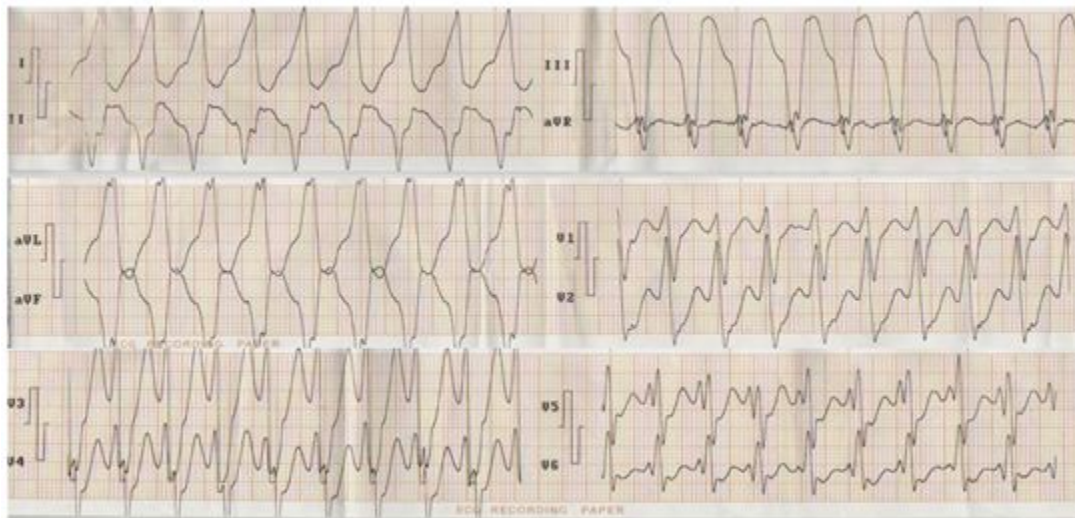


Figura 2. Electrocardiograma que muestra taquicardia ventricular monomórfica sostenida.

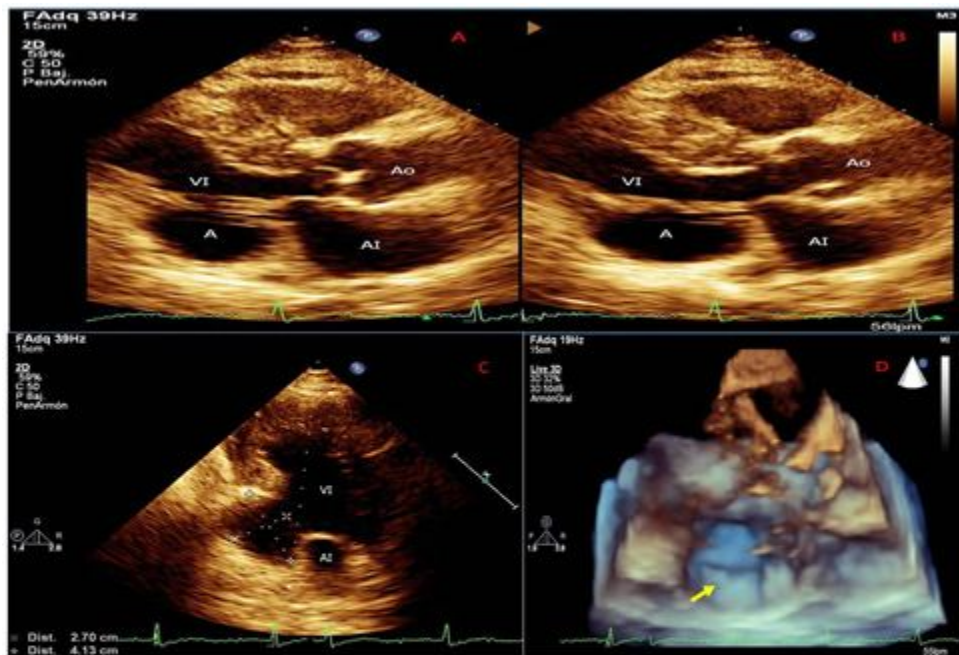


Figura 3. A) Ecocardiograma transtorácico. Vista eje largo paraesternal. Obsérvese dilatación aneurismática de la porción medio-basal de la pared posterior durante la diástole; B) Ecocardiograma transtorácico. Vista eje largo paraesternal. Abombamiento sistólico de la dilatación aneurismática; C) Ecocardiograma transtorácico. Dimensiones del aneurisma desde la vista 2C apical; D) Ecocardiograma tridimensional. Fondo de saco aneurismático con imagen sospechosa de trombo (flecha amarilla).

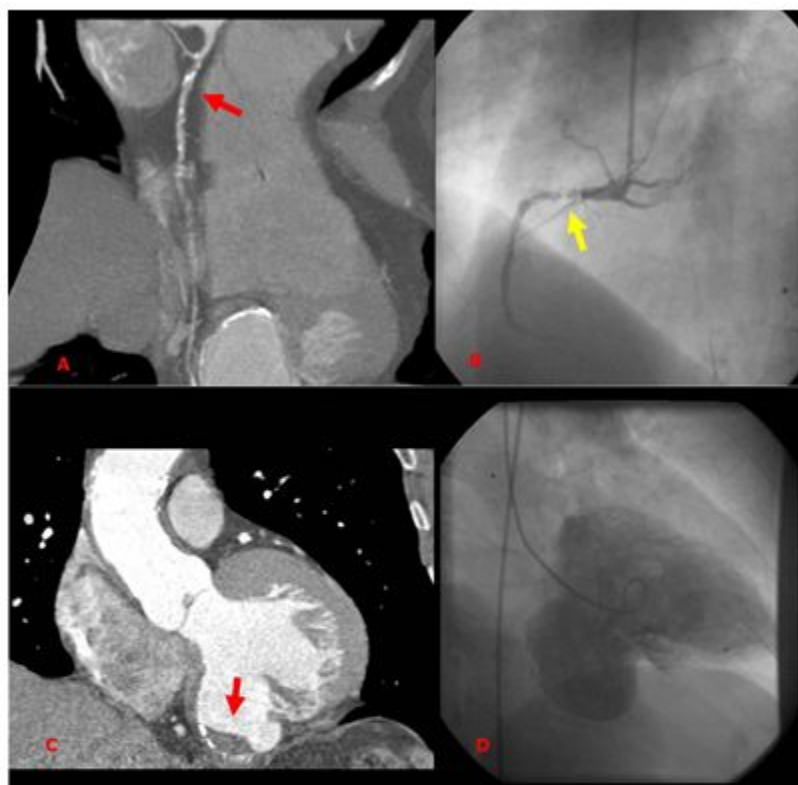

Figura 4. A) Tomografía computarizada. Proyección de máxima intensidad. Obstrucción significativa de la CD en su porción proximal; B) Coronariografía invasiva. Vista oblicua anterior derecha. Presencia de trombo recanalizado en CD con obstrucción del 99 % que se restituye en su porción distal; C) Tomografía computarizada. Proyección de máxima intensidad. Obsérvese el amplio cuello del aneurisma e imagen de trombo en el fondo del saco aneurismático (flecha roja); D) Ventriculografía. Amplia dilatación aneurismática de la pared inferior.

REFERENCIAS BIBLIOGRÁFICAS

1. Valiente Mustelie J, Cabrera Rego JO, García Fernández R. Pseudoaneurisma ventricular izquierdo posterior a infarto reciente del miocardio. Rev Cubana Med [Revista en Internet]. 2010 [citado 3 Sep 2010];49(2):[aprox. 8 p]. Disponible en: http://scielo.sld.cu/scielo.php?script=sci_arttext&pid=S0034-75232010000200009&lng=es&nrm=iso&lng=es
2. Rosen SD. Left ventricular aneurysm formation after acute myocardial infarction. Int J Cardiol. 2002;82:14-16
3. Antman EM, Braunwald E. Infarto del miocardio con elevación del ST: anatomía patológica, fisiopatología y manifestaciones clínicas. En: Braunwald E, Zipes DP, Peter L, editores. Heart Disease: A Textbook of Cardiovascular Medicine. 7th ed. Philadelphia: WB Saunders; 2006: p. 1141
4. Zoffoli G, Mangino D, Venturini A, Terrini A, Asta A, Zanchettin C, et al. Diagnosing left ventricular aneurysm from pseudo-aneurysm: a case report and a review in literature. J Cardiothorac Surg. 2009;4:11
5. Lascault G, Reeves F, Drobinski G. Evidence of the inaccuracy of standard echocardiographic and angiographic criteria used for the recognition of true and false left ventricular inferior aneurysms. Br Heart J. 1988;60(2):125-7

6. Téllez Luna S, Careaga Reina G, Ramírez Vargas A, Argüero Sánchez R. Tratamiento quirúrgico de los aneurismas del ventrículo izquierdo. Análisis de cinco años. Cir Cir. 2004;72(1):23-9

7. Subban V, Makadia N, Rajaram RS, Ravikumar R, Kurian VM, Sankardas MA. Giant left ventricular aneurysm complicating silent inferoposterior Myocardial Infarction. J Cardiac Surg. 2009;24(6):697-99