

Presentaciones de casos

## Tumor neuroendocrino de la mama. Presentación de un caso y revisión de la literatura

### Breast Neuroendocrine Tumor. Case Report and Literature Review

Lidia Torres Aja<sup>1</sup>

<sup>1</sup> Hospital General Universitario Dr. Gustavo Aldereguía Lima, Cienfuegos, Cienfuegos, Cuba, CP: 55100

#### Cómo citar este artículo:

Torres-Aja L. Tumor neuroendocrino de la mama. Presentación de un caso y revisión de la literatura. **Revista Finlay** [revista en Internet]. 2017 [citado 2026 May 3]; 7(2):[aprox. 4 p.]. Disponible en: <https://revfinlay.sld.cu/index.php/finlay/article/view/441>

#### Resumen

Los carcinomas neuroendocrinos primarios de mama son neoplasias raras que representan entre un 2 y un 5 % de los tumores mamarios. Para su diagnóstico se requiere que más del 50 % del tumor presente marcadores neuroendocrinos. Estos tumores que se observan principalmente en mujeres de edad avanzada se presentan como una masa bien delimitada, generalmente no acompañada de adenopatías axilares. El pronóstico de este tipo de cáncer todavía no está muy claro, aunque estudios recientes demuestran que es similar al de los carcinomas ductales infiltrantes convencionales. Se presenta el caso de una paciente de 76 años que acudió a consulta por presentar gran tumoración que ocupaba prácticamente toda la mama derecha sin adenopatías axilares y la cual fue informada mediante biopsia por parafina como un carcinoma neuroendocrino. Este es el primer tumor de esta característica histológica diagnosticado en Cienfuegos, por lo cual se considera de interés científico su publicación.

**Palabras clave:** neoplasias de la mama, carcinoma neuroendocrino, técnicas histológicas, carcinoma ductal de la mama, mujeres, diagnóstico clínico, anciano

#### Abstract

Primary neuroendocrine carcinomas of the breast are rare neoplasms, accounting for 2 to 5 % of breast tumors. For their diagnosis it is required that more than 50 % of the tumor present neuroendocrine features. These tumors which are observed mainly in elderly women, present as a well-defined mass, usually unaccompanied by axillary lymphadenopathy. The prognosis for this type of cancer is not enough clear yet, although recent studies show that it is similar to that of conventional infiltrating ductal carcinomas. We present the case of a 76-year-old patient who came to the clinic for having a large tumor that occupied almost all of the right breast without axillary lymphadenopathy and which was informed by paraffin biopsy as a neuroendocrine carcinoma. This is the first tumor of this histological characteristic diagnosed in Cienfuegos, reason why its publication is considered of scientific interest.

**Key words:** breast neoplasms, carcinoma neuroendocrine, histological techniques, carcinoma ductal breast, women, clinical diagnosis, aged

**Recibido:** 2016-04-18 09:22:49

**Aprobado:** 2017-03-07 09:54:11

**Correspondencia:** Lidia Torres Aja. Hospital General Universitario Dr. Gustavo Aldereguía Lima. Cienfuegos. [lidia.torres@gal.sld.cu](mailto:lidia.torres@gal.sld.cu)

## INTRODUCCIÓN

Los carcinomas neuroendocrinos primarios de mama son neoplasias raras, que representan entre un 2 y un 5 % de todos los tumores neuroendocrinos, y menos del 1 % de los tumores malignos de la mama.<sup>1</sup>

Fyerner y Hartmann fueron los primeros en 1963 en describir dos casos de pacientes con tumor carcinoide (neuroendocrino) de la mama<sup>2</sup> considerando en aquel momento que se trataba más de una lesión metastásica que de una lesión primaria de la mama.

Posteriormente Vogler demostró la real posibilidad de que existiesen tumores neuroendocrinos primarios de la mama, él describió la presencia de argirofilia en las células ductales normales; pero fueron Azzopardo y col. en 1982 quienes establecieron el término de tumores argirófilos de mama a aquellos que presentaban gránulos neurosecretorios.<sup>3</sup>

Sapino y col. en el año 2002, establecieron la primera definición de tumor neuroendocrino de la mama a partir de una serie de marcadores.<sup>4</sup>

La Organización Mundial de la Salud (OMS) en el año 2003 reconoció a los tumores neuroendocrinos de la mama como un tipo diferenciado de cáncer de mama; definiéndolos como aquellos tumores en los que uno o varios marcadores neuroendocrinos se expresan en más 50 % de las células: cromogranina A o B, sinaptofisina (la más específica), la enolasa neuroespecífica, CD56, triple proteína neurofilamento, Bombin y Leu.<sup>5</sup>

Este tipo de neoplasias de la mama se caracterizan por ser de bajo grado de agresividad y muy raramente se acompañan de metástasis axilar.<sup>6</sup>

Estas lesiones se presentan principalmente en

mujeres de edad avanzada en forma de una masa tumoral bien delimitada y no tienen una característica clínica y por imágenes definidas, que permita sospechar o inferir que se está en presencia de un carcinoide de la mama al momento del diagnóstico, como tampoco las pacientes suelen presentar síntomas de enfermedad sistémica relacionadas con la secreción hormonal, que suele acompañar a los tumores carcinoideos de otra localización.<sup>6,7</sup>

Se describen tres tipos histológicos de tumores neuroendocrinos de la mama: sólido (que es el más frecuente), de células pequeñas y el de células grandes; algunos autores consideran también en este grupo la variedad mucinosa.<sup>8,9</sup>

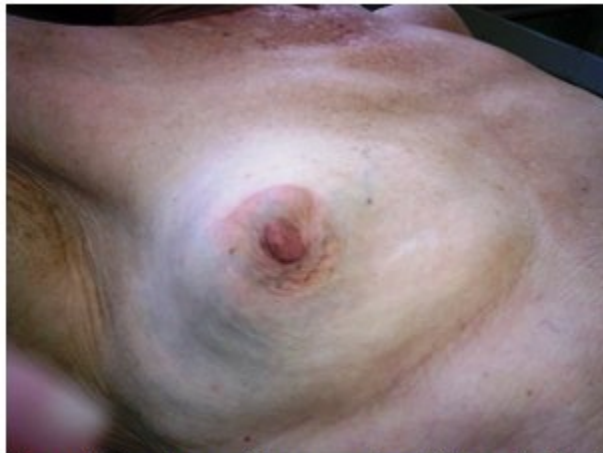El primer procedimiento que se debe realizar ante la presencia de un tumor neuroendocrino en la mama, es descartar que sea metástasis de un tumor extramamario. Una vez confirmado que se está frente a este tipo de tumor, el tratamiento tanto quirúrgico como adyuvante será llevado a cabo, igual que en otro tipo de cáncer mamario.

Los de mejor pronóstico son los de tipo sólido, y los mucinosos; mientras los de células grandes y pequeñas son más indiferenciados, por lo que se asocian a un peor pronóstico o menor supervivencia.

## PRESENTACIÓN DEL CASO

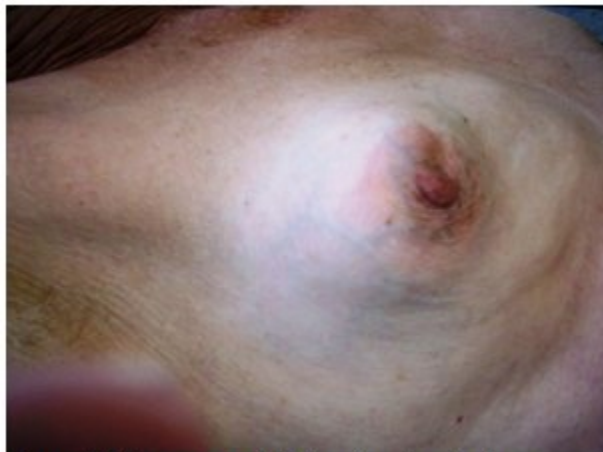Se presenta el caso de una paciente de 76 años procedente del área urbana del municipio Cruces en la provincia Cienfuegos, con antecedentes de ser una gran fumadora desde joven, así como de ser hipertensa y de padecer bronquitis crónica; la cual asistió a la consulta central de mastología por tener desde hacía más de 2 años un tumor en la mama derecha.

Al examen físico se constató una gran tumoración que ocupaba prácticamente toda la mama derecha. (Figura 1).



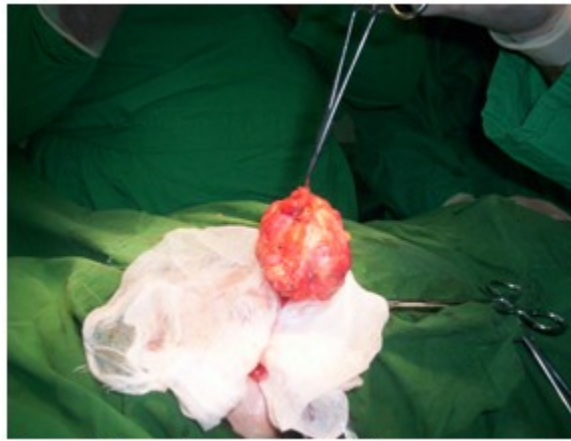
**Figura 1.** Gran tumoración que ocupaba prácticamente toda la mama derecha

Esta tumoración no estaba adherida a planos superficiales ni profundos, ni se acompañaba de adenopatías axilares. (Figura 2).

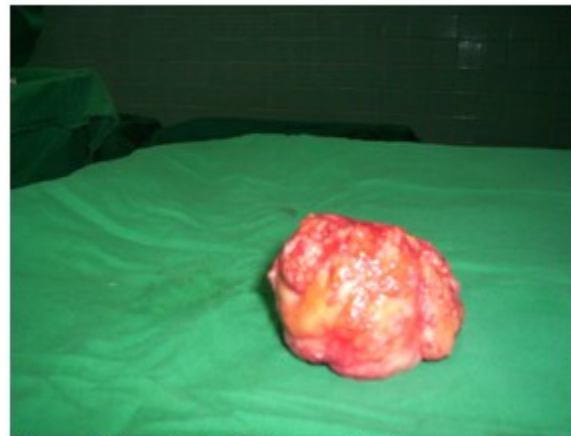


**Figura 2.** Vista que permitió visualizar la axila libre

Se realizó la exéresis de la tumoración con estudio anatomopatológico y de inmunohistoquímica que informó la presencia de un tumor neuroendocrino de la mama. (Figuras 3 y 4).



**Figura 3.** Tumor luego de su exéresis



**Figura 4.** Muestra de la pieza quirúrgica

Al recibir este informe se procedió a realizar un estudio exhaustivo de la paciente para suprimir el posible origen metastásico de la muestra; una vez concluido dicho estudio que permitió descartar que la tumoración mamaria fuera metástasis de un tumor neuroendocrino en otra localización del cuerpo, se concluyó el diagnóstico como un tumor neuroendocrino primario de la mama.

Es este el primer tumor neuroendocrino primario de la mama, diagnosticado en la provincia Cienfuegos, por lo que se considera de interés científico su publicación.

## DISCUSIÓN

En el caso de la paciente que se presenta concurren todas las características clínico-histológicas de un tumor neuroendocrino primitivo de la mama, como son:

- Pertenecer al sexo femenino y estar en la séptima década de la vida.
- Presencia de tumor único de gran tamaño que ocupaba prácticamente toda la mama, pero sin adenopatías axilares metastásicas.
- Bajo potencial de agresividad, evidenciado por los más de 2 años de evolución sin que hubiera hecho metástasis a otro órgano.
- Estudios de inmunohistoquímica con resultados

positivos de más de un 50 % en varios marcadores neuroendocrinos, con un patrón celular uniforme de presencia de argirofilia.

- Dentro de la clasificación de los tumores neuroendocrinos de la mama se incluye entre los sólidos, lo cual también explica la buena evolución de la paciente.

A todo lo cual se añade que antes de emitir un diagnóstico definitivo se realizó un exhaustivo estudio de la paciente que permitió descartar la posibilidad de que el tumor mamario fuera metastásico de un tumor neuroendocrino de otra localización.

Es este es el primer caso diagnosticado en Cienfuegos por lo que se considera que tiene gran valor para el personal médico dedicado al estudio y tratamiento de las enfermedades de las mamas.

### REFERENCIAS BIBLIOGRÁFICAS

1. Herrera A, Giménez F, Nievas M, Mallo MC, Velasco FJ, Fiol G. Tumor neuroendocrino de la mama: presentación de un caso y revisión de la literatura. *Prog Obstet Ginecol*. 2015;58(4):187-90
2. Feyrter F, Harmann G. On the carcinoid growth form of the carcinoma mammae, especially the carcinoma solidum (gelatinosum) mammae. *Frankf Z Pathol*. 1963;73(1):24-39
3. Azzopardi JG, Muretto P, Goddeeris P, Eusebi V,

Lauweryns JM. Carcinoid tumours of the breast: the morphological spectrum of argyrophil carcinomas. *Histopathology*. 1982;6(5):549-69

4. Sapino A, Bussolati G. Is detection of endocrine cells in breast adenocarcinoma of diagnostic and clinical significance?. *Histopathology*. 2002;40(3):211-4

5. Angarita FA, Rodríguez JL, Meek E, Sánchez JO, Tawil M, Torregrosa L. Locally-advanced primary neuroendocrine carcinoma of the breast: case report and review of the literature. *World J Surg Oncol*. 2013;11(1):128

6. Tang F, Wei B, Tian Z, Gilcreas MZ, Huo L, Albarracin CT, et al. Invasive mammary carcinoma with neuroendocrine differentiation: histological features and diagnostic challenges. *Histopathology*. 2011;59(1):106-15

7. Gómez A, Reina J, Mota D. Tumor neuroendocrino de la mama. *Rev Venez Oncol*. 2010;22(2):126-9

8. Escobar J, Suárez D, Méndez JR, Junco P. Carcinoma neuroendocrino de mama [Internet]. Madrid: Sociedad Española de Anatomía Patológica; 2012 [citado 29 Ene 2017]. Disponible en: [https://www.seap.es/posters/-/asset\\_publisher/Roi3/content/id/98222;jsessionid=26BA859ADB9BB2FA14228D60C0E48B38](https://www.seap.es/posters/-/asset_publisher/Roi3/content/id/98222;jsessionid=26BA859ADB9BB2FA14228D60C0E48B38)

9. Sánchez JD, Villeta R, Alcalde J, Ibarra A, Morales C, Abad A. Carcinoma coloide de mama. Nuestra experiencia. *Rev Senología Patol Mam*. 1999;12(1):3-6