

Presentaciones de casos

Carcinoma inflamatorio de la mama. Presentación de un caso

Inflammatory Breast Carcinoma. A Case Report

Dianarelys Villafuerte Delgado¹ José Jamil Torres Aranda¹ Martha Yudey Rodríguez Pino¹

¹ Hospital General Universitario Dr. Gustavo Aldereguía Lima, Cienfuegos, Cienfuegos, Cuba, CP: 55100

Cómo citar este artículo:

Villafuerte-Delgado D, Torres-Aranda J, Rodríguez-Pino M. Carcinoma inflamatorio de la mama. Presentación de un caso. **Revista Finlay** [revista en Internet]. 2016 [citado 2026 May 2]; 6(2):[aprox. 5 p.]. Disponible en: <https://revfinlay.sld.cu/index.php/finlay/article/view/430>

Resumen

El carcinoma inflamatorio de la mama es una forma de cáncer poco frecuente y agresivo. Se distingue de otros tipos de tumores mamarios debido a la particularidad de su manifestación clínica, su agresividad y su mal pronóstico. Se presenta el caso de una paciente de sexo femenino, con antecedentes de hipertensión arterial controlada, que acudió a consulta porque presentaba enrojecimiento en la mama derecha que se fue extendiendo a toda la zona afectada, acompañado de hundimiento parcial del pezón. Al examen físico se encontró, enrojecimiento de más de la mitad de la mama hacia cuadrantes internos con engrosamiento de la piel y adenomegalias axilares palpables. Se realizó una mamografía en la que se mostraba una marcada asimetría de la densidad. Se le realizó ultrasonido de la región axilar derecha en el que se visualizan varias adenomegalias. Los métodos imagenológicos convencionales siguen siendo de gran ayuda en el diagnóstico preciso del carcinoma inflamatorio de mama.

Palabras clave: carcinoma, neoplasias inflamatorias de la mama, metástasis linfática, ultrasonografía mamaria, mujer

Abstract

Inflammatory breast carcinoma is a rare and aggressive type of breast cancer. It is distinguished from other breast carcinomas due to its clinical presentation, aggressiveness, and poor prognosis. We present the case of a female patient with a history of controlled hypertension. She sought medical attention because of redness in the right breast accompanied by partial retraction of the nipple. On physical examination, redness covering more than half of the breast, thickened skin, and palpable axillary lymph nodes were found. A mammogram revealed an asymmetric density in the right breast. She underwent a right axillary ultrasound that showed various lymphadenopathies. Conventional imaging methods remain valuable tools for the accurate diagnosis of inflammatory breast carcinoma.

Key words: carcinoma, inflammatory breast neoplasms, lymphatic metastasis, ultrasonography mammary, women

Recibido: 2016-03-14 08:15:39

Aprobado: 2016-04-21 12:59:25

Correspondencia: Dianarelys Villafuerte Delgado. Hospital General Universitario Dr. Gustavo Aldereguía Lima. Cienfuegos. diana.villafuerte@gal.sld.cu

INTRODUCCIÓN

El cáncer de mama constituye la primera causa de muerte por esta enfermedad en la mujer, en países desarrollados.¹ El carcinoma inflamatorio de mama (CIM) es una forma rara, pero particularmente agresiva de cáncer de mama, que afecta a mujeres a temprana edad. Es el tumor más maligno de todos los carcinomas mamarios, se distingue de otros tipos, debido a la particularidad de su manifestación clínica, su agresividad y su mal pronóstico. Si bien solo representa del 2 al 5 %, es responsable del 8 al 10 % de las muertes relacionadas con cáncer de mama.²

La incidencia en Estados Unidos de Norteamérica, es de 1 % - 5 %, y las cifras en el resto del mundo varían según la región geográfica. Como por ejemplo, en el norte de África se presenta la mayor incidencia de CIM, y los casos documentados son principalmente en Túnez.^{1,3}

El carcinoma inflamatorio de la mama fue descrito por primera vez por Charles Bell en el año 1814 quien lo describió como un tumor mamario, en el cual la piel presenta un color púrpura, con dolor severo, relacionando estos hallazgos clínicos con una enfermedad de mal pronóstico. Los autores Lee y Tannenbaum, en 1924, fueron los primeros en utilizar el término de carcinoma inflamatorio, describiendo el diagnóstico clínico y la evolución progresiva de una inflamación aguda de la mama, haciendo sobre todo la precisión de que no solo afectaba a mujeres embarazadas o a mujeres jóvenes, como se creía en ese momento. En el año 1938 Taylor y Metzger, fueron los primeros en introducir una mayor gama de signos clínicos: presencia de tumor palpable pero en forma difusa y extensa, piel rojo-púrpura y la presencia de un borde eritematoso ligeramente elevado de tipo erisipiloide.^{4,5}

Es una entidad difícil de diagnosticar debido a la poca frecuencia de su presentación, a los hallazgos clínicos, patológicos y radiológicos escasos, y a la carencia de estudios que lo describan por sí solo y no como parte de cáncer de mama localmente avanzado.³

Existen 3 hallazgos de alarma que son importantes identificar, porque sugieren carcinoma inflamatorio de mama: historia previa de cáncer de mama, síntomas de mastitis en mujeres que no lactan y la presencia de adenopatías palpables. Es necesario examinar los

nódulos linfáticos ya que en un 55 % 85 % de los casos, se presenta metástasis palpables a nódulos axilares o supraclaviculares, al momento del diagnóstico.^{3,6}

Los puntos clave de la evaluación radiológica del cáncer de mama consisten en:

- Caracterización de la tumoración para facilitar la biopsia guiada por ultrasonido.
- Delimitar la enfermedad locorregional.
- Diagnóstico de metástasis.
- Evaluación de la respuesta a la terapia.

En esta última década han existido avances en el uso de las técnicas de imagen usadas para el diagnóstico de carcinoma inflamatorio de la mama entre los que se incluyen: mastografía, ultrasonido, resonancia magnética, tomografía por emisión de positrones-computarizada (PET-CT) (por sus siglas en inglés), lo que ha mejorado el diagnóstico y estadio de la enfermedad, por lo cual nos hemos motivado a la presentación de este reporte.⁷

PRESENTACIÓN DEL CASO

Se presenta el caso de una paciente de sexo femenino, de 74 años, de color de piel blanca, con antecedentes de hipertensión arterial (HTA) controlada, que acudió a consulta porque hacía 4 meses presentaba enrojecimiento en la mama derecha que se fue extendiendo a toda la zona afectada, acompañado de hundimiento parcial del pezón. Al examen físico se encontró, enrojecimiento de más de la mitad de la mama hacia cuadrantes internos con engrosamiento de la piel y adenomegalias axilares palpables. (Figura 1).

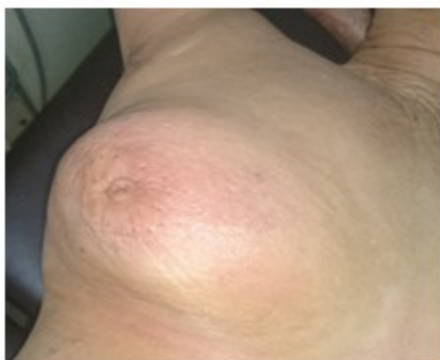

Figura 1. Fotografía de la mama derecha

A la paciente se realizaron como técnicas radiológicas, una mamografía, en la que se mostraba una marcada asimetría de la densidad, siendo mayor en la mama derecha. (Figura 2).

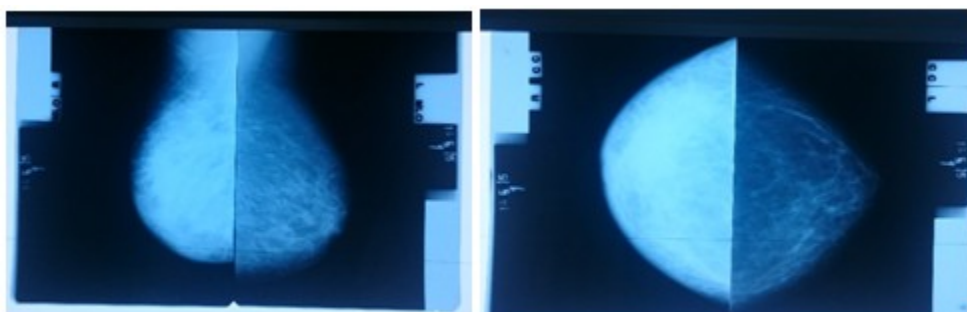


Figura 2. Vistas mamográficas

Además se le realizó ultrasonido de la región axilar derecha en el que se visualizaron varias

adenomegalias, la mayor de 25 mm. y aspecto metastásico. (Figura 3).

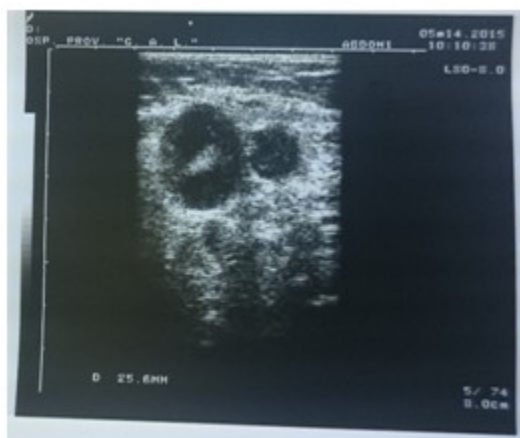

Figura 3. Ultrasonido de la región axilar derecha

El informe mamográfico reflejó: mamas simétricas en tamaño, se observó una marcada asimetría de la densidad, siendo mayor en la derecha, la cual se mostró densa, no homogénea,

con trabeculado en su parénquima, con microcalcificaciones dispersas en cuadrante superior externo (CSE). No se precisaba lesión nodular. Se observó engrosamiento de la piel y

retracción del pezón, la mama izquierda se precisaba moderadamente grasa, no homogénea, sin microcalcificaciones de lesión nodular. Complejo piel-areola-pezones: normales. La axila derecha presentaba varias adenomegalias, la mayor, de 25 mm. con centro translúcido.

Se le practicó mamografía categoría V.

El informe ultrasonográfico reflejó: mama derecha con tejido irregular, distorsionado, que prácticamente ocupaba toda la mama, con área hipoecogénica mal definida en CSE de aproximadamente 29 x 17 mm., en la axila ipsilateral se visualizaban varias adenomegalias, la mayor de 25 mm. y aspecto metastásico, lo anterior en relación con lesión maligna de la mama. La mama izquierda con tejido moderadamente graso, sin alteraciones ultrasonográficas y axila libre.

Le fue sugerido a la paciente la realización de ultrasonido complementario y evaluación por el Servicio de Cirugía.

Los métodos imagenológicos convencionales siguen siendo de gran ayuda en el diagnóstico preciso del carcinoma inflamatorio de mama, como se pudo constatar en el diagnóstico y seguimiento de este caso.

DISCUSIÓN

El carcinoma inflamatorio es una entidad clínico-patológica poco frecuente que presenta un comportamiento biológico agresivo, una diseminación sistémica precoz, alta posibilidad de recidiva locorregional y poca respuesta a tratamiento, lo que se traduce en un mal pronóstico.^{4,8}

Representa una serie de hallazgos clínicos en asociación con el carcinoma, que incluyen: calor, edema y eritema de inicio abrupto, que afectan más del 30 % de la piel de la mama.⁹

Se encuentra masa palpable en más del 75 % de los casos, el 25 % adicional tiene un endurecimiento difuso de la mama, que se muestra generalmente acentuado en zonas de declive, se visualiza también inversión del pezón en un porcentaje no despreciable. Hay adenopatías palpables axilares o intramamarias en aproximadamente el 30 al 40 % de los casos al momento del diagnóstico, muchas veces con afectación de la cadena mamaria interna. El pronóstico tiende a ser peor en aquellas mujeres

con carcinoma inflamatorio que tienen endurecimiento difuso que en aquellas que tienen nódulo palpable.

El diagnóstico definitivo se puede hacer con una biopsia de vaso linfático que presente émbolo tumoral, de la masa palpable en caso de que la haya, de la porción indurada o de la masa por guía mamográfica.^{10,11}

La mamografía convencional, a pesar de ser la técnica tradicionalmente utilizada para la detección de cáncer de mama, no ha sido exitosa en la detección. Los patrones mamográficos del CIM son: engrosamiento de la piel como indicador del edema (presente en la mayoría de los casos) engrosamiento de los ligamentos de Cooper, aumento de la densidad mamaria en forma difusa, aumento de la vascularización, asociado o no a la evidencia de una masa tumoral y/o microcalcificaciones, con adenopatías axilares en su mamografía en el 20 % de las pacientes.

En algunas de ellas la mastitis acompañada de edema no se podrá diferenciar en muchos casos de carcinoma inflamatorio sin masa subyacente.

El principal diagnóstico diferencial del carcinoma inflamatorio de la mama es el cáncer de mama localmente avanzado, el cual puede excluirse fácilmente con la historia clínica.^{3,11}

El advenimiento de la mamografía digital para la detección de carcinoma inflamatorio ha mejorado el contraste y la resolución, ha permitido la valoración del engrosamiento de la piel de una manera más precisa, las alteraciones trabeculares y del estroma, y el incremento difuso en la densidad.⁷

Los hallazgos ecográficos en carcinoma inflamatorio son virtualmente indistinguibles de cualquier compromiso inflamatorio de la mama. Se observa engrosamiento de la piel y el tejido celular subcutáneo, además de aumento de la ecogenicidad por edema y pérdida de la delimitación de la grasa subcutánea con los planos glandulares, los cuales también aumentan su ecogenicidad. En algunos casos, dado el aumento de la densidad mamaria, puede ser necesario cambiar de transductor a uno de menor frecuencia, para demostrar hallazgos subyacentes, como un carcinoma. Este método diagnóstico puede demostrar las adenopatías axilares y mamarias afectadas mejor que la mamografía.^{11,12}

Frecuentemente se muestra como un área de infiltración heterogénea en el parénquima mamario o como un conglomerado de masas cubiertas por la piel y edema subcutáneo.

El ultrasonido de alta resolución permite la identificación de una masa focal en la mama para facilitar la biopsia, así como la valoración de los ganglios linfáticos, es posible detectar tumores en mama de aspecto irregular, sólidos e hipoecoicos, con márgenes bien definidos y sombra acústica posterior, como también, engrosamiento de la piel hasta en 95 % de los pacientes con carcinoma inflamatorio de la mama. Los pacientes sin masas visibles pueden demostrar áreas extensas con distorsión de la arquitectura.

En el carcinoma inflamatorio de la mama el ultrasonido diagnostica la enfermedad multicéntrica y/o multifocal con una certeza de hasta 72 %, y determina con un porcentaje alto la afección axilar (93 %). Esta información ganglionar es de gran ayuda para planear la terapia locorregional. También es posible evaluar la respuesta al tratamiento después de procedimiento con quimioterapia o radioterapia de una forma cuantitativa.⁷

La resonancia magnética ha demostrado ser el método más sensible para detectar el carcinoma inflamatorio de mama y aumenta la sensibilidad al utilizar medio de contraste intravenoso. Los hallazgos más frecuentemente reportados incluyen: el engrosamiento difuso de la piel (a veces más de 13 mm) asociado a aumento mamario, edema, y masa o distorsión de la arquitectura mamaria. Otros hallazgos que predominantemente se asocian a CIM, al utilizar una secuencia T2 con supresión grasa, son conductos linfáticos dilatados con edema de la mama o de la pared torácica; tras la administración de contraste, el reforzamiento de la lesión primaria puede tener características heterogéneas, de aspecto reticular o dendrítico.¹³

Otros autores reportan múltiples masas con márgenes irregulares con reforzamiento interno heterogéneo, asociados a curvas con lavado rápido o curvas tipo 2 o 3, el edema de la mama, hiperintensidad de la señal en las secuencias potenciadas en T2 en la mama afectada y reforzamiento asimétrico de la mama.

La resonancia magnética puede demostrar una lesión primaria en un 100 %.⁷

La tomografía por emisión de positrones (PET), es una técnica sensitiva al cambio metabólico de los tejidos, así que como los cambios funcionales preceden a los cambios anatómicos, es una forma diagnóstica temprana de cáncer de mama.

La fluorina-18 fluorodesoxiglucosa PET, tiene el potencial de detectar tejido tumoral temprano en la mama, debido a que en este aumenta el metabolismo de glucosa, contrastando con el resto del tejido normal circundante pero de valor limitado para evaluar enfermedad ganglionar.¹⁴

La PET es de gran precisión para demostrar enfermedad locorregional y metástasis a distancia.¹⁵

La tomografía multicorte es de utilidad en caso de sospecha de extensión del carcinoma a otros órganos y evaluar las opciones terapéuticas dependiendo de los hallazgos.

Los métodos imagenológicos convencionales con que se cuenta siguen siendo de gran ayuda en el diagnóstico preciso del carcinoma inflamatorio de mama, entidad poco frecuente pero altamente mortal en las pacientes en los que se diagnostica. Tanto la mamografía como el ultrasonido tienen una correlación alta con los hallazgos físicos y un diagnóstico fidedigno.

REFERENCIAS BIBLIOGRÁFICAS

1. Jemal A, Murray T, Ward E, Samuels A, Tiwari RC, Ghafoor A, et al. Cancer statistics, 2005. *CA Cancer J Clin.* 2005;55(1):10-30
2. Patterson S. Cáncer inflamatorio de mama: Desafío clínico, enigma de tratamiento. *Onco Log.* 2012;57(9):1-10
3. Monge C, Durán G, Gamboa M, Herrera G. Cáncer de mama inflamatorio: un reto diagnóstico y terapéutico. *Med Leg Costa Rica.* 2013;30(1):1-12
4. Peña J, Gómez A, Medina S, Muñoz JA, Pezzetti L, Pacheco C. Cáncer inflamatorio de la mama: aspectos clínicos y tratamiento. *Rev venez oncol.* 2006;18(3):1-15
5. Mainero F, Figueroa V, Romero J. Carcinoma inflamatorio de la mama. En: Pérez F. Cáncer de mama: biología, diagnóstico y tratamiento. Zaragoza: Editorial Seisge; 2000: p. 245-59

6. Molckovsky A, Fitzgerald B, Freedman O, Heisey R, Clemons M. Approach to inflammatory breast cancer. *Can Fam Physician*. 2009;55(1):25-31
7. García JI, Villaseñor Y. Correlación clínica radiológica en el carcinoma inflamatorio de la mama, cinco años de experiencia en el Instituto Nacional de Cancerología. *Rev Invest Med Sur Mex*. 2015;22(2):87-91
8. Dawood S, Merajver SD, Viens P, Vermeulen PB, Swain SM, Buchholz TA, et al. International expert panel on inflammatory breast cancer: consensus statement for standardized diagnosis and treatment. *Ann Oncol*. 2010;22(1):515-23
9. Cardenosa G. *Imagenología mamaria*. Buenos Aires: Editorial Journal; 2005
10. Günhan I, Ustün EE, Memiş A. Inflammatory breast carcinoma: mammographic, ultrasonographic, clinical, and pathologic findings in 142 cases. *Radiology*. 2002;223(3):829-38
11. Hernández M, Correa JC. Carcinoma inflamatorio de mama en una mujer de 62 años: presentación de un caso. *Rev Colomb Radiol*. 2013;24(3):3771-3
12. Stavros AT. *Ecografía de mama*. Madrid: Editorial Marban; 2006
13. Robertson FM, Bondy M, Yang W, Yamauchi H, Wiggins S, Kamrudin S, et al. Inflammatory breast cancer: the disease, the biology, the treatment. *CA Cancer J Clin*. 2010;60(6):351-75
14. Yang WT, Le-Petross HT, Macapinlac H, Carkaci S, González AM, Dawood S, et al. Inflammatory breast cancer: PET/CT, MRI, mammography, and sonography findings. *Breast Cancer Res Treat*. 2008;109(3):417-26
15. Carkaci S, Macapinlac HA, Cristofanilli M, Mawlawi O, Rohren E, González AM, et al. Retrospective study of 18 FDG PET/CT in the diagnosis of inflammatory breast cancer: preliminary data. *J Nucl Med*. 2009;50(2):231-8