

Artículos originales

Hemorragia intracerebral espontánea: características tomográficas y evolución

Spontaneous Intracerebral Hemorrhage: Computed Tomographic Characteristics and Outcome

Aimara de la Caridad Vergara Santos¹ José Luis Rodríguez Monteagudo² Pedro Barrós Fuentes¹ Rubén Sánchez Abdala¹ Osmani Quintero Martínez³

¹ Hospital General Universitario Dr. Gustavo Aldereguía Lima, Cienfuegos, Cienfuegos, Cuba, CP: 55100

² Hospital Provincial Universitario Arnaldo Milián Castro, Santa Clara, Villa Clara, Cuba

³ Sede Universitaria Municipal Corralillo, Corralillo, Villa Clara, Cuba

Cómo citar este artículo:

Vergara-Santos A, Rodríguez-Monteagudo J, Barrós-Fuentes P, Sánchez-Abdala R, Quintero-Martínez O. Hemorragia intracerebral espontánea: características tomográficas y evolución. **Revista Finlay** [revista en Internet]. 2015 [citado 2026 May 2]; 5(4):[aprox. 10 p.]. Disponible en: <https://revfinlay.sld.cu/index.php/finlay/article/view/378>

Resumen

Fundamento: los accidentes cerebrovasculares representan la tercera causa de muerte en el adulto y un 10-15 % de ellos corresponden a la hemorragia intracerebral espontánea.

Objetivo: caracterizar tomográficamente la hemorragia intracerebral espontánea y su evolución.

Métodos: se realizó un estudio de serie de casos con diagnóstico de hemorragia intracerebral espontánea de los pacientes ingresados en el Hospital Provincial Universitario Arnaldo Milián Castro de Villa Clara de enero 2009 a enero 2010. Se determinaron las variables tomográficas de interés derivadas de la evaluación de los hematomas intracerebrales espontáneos.

Resultados: se estudiaron 59 casos con hemorragia intracerebral espontánea, 23 eran de localización lobar, 4 tenían desplazamiento severo de la línea media, 2 con volumen mayor de 80 ml y 8 de 11 con apertura al sistema ventricular, que evolucionaron desfavorablemente. De los talámicos, los pacientes con diámetro mayor de 4cm, y los que tenían apertura al sistema ventricular, fallecieron. Los pacientes con hemorragia putaminal, mayor de 4cm y los hematomas de la fosa posterior con hidrocefalia evolucionaron desfavorablemente; así como con otros efectos de masa. La mayoría de los hematomas lobares, evolucionaron favorablemente (14 de 23), no así los cerebelosos, y de tallo.

Conclusiones: las variables tomográficas que influyeron en la evolución desfavorable fueron: volumen mayor de 80 ml, desplazamiento severo de la línea media, tamaño mayor de 4 cm, apertura al sistema ventricular, hidrocefalia, otros signos de efecto de masa y la localización en tallo.

Palabras clave: accidente cerebrovascular, hemorragia cerebral, diagnóstico clínico, tomografía, ultrasonografía, estudios de casos, adultos

Abstract

Background: strokes are the third leading cause of death among adults and 10-15 % of them are due to spontaneous intracerebral hemorrhage.

Objective: to characterize spontaneous intracerebral hemorrhage through computed tomography scan and its outcome.

Methods: a case series study was conducted comprising patients diagnosed with spontaneous intracerebral hemorrhage admitted to the Arnaldo Milián Castro Provincial University Hospital in Villa Clara from January 2009 to January 2010. Tomographic variables of interest were derived from evaluation of spontaneous intracerebral hematomas.

Results: fifty-nine cases of spontaneous intracerebral hemorrhage were studied, 23 were located in lobar regions, 4 had severe midline shift, and 2 showed volume greater than 80 ml. Eight out of eleven with extension into the ventricular system had an unfavorable outcome. Among those with thalamic hemorrhage, patients with diameter larger than 4cm and extension into the ventricular system died. Patients with putaminal hemorrhage larger than 4 cm and posterior fossa hematoma with hydrocephalus had a poor outcome, as well as most individuals (55) with other mass effects. Most lobar hematomas (14 out of 23) had a satisfactory outcome, unlike cerebellar and brainstem hematomas.

Conclusions: tomographic variables that had a negative impact on the outcome were: volume greater than 80 ml, severe midline shift, diameter larger than 4 cm, extension into the ventricular system, hydrocephalus, other signs of mass effect and brainstem location.

Key words: stroke, cerebral hemorrhage, clinical diagnosis, tomography, ultrasonography, case studies, adult

Recibido: 2015-07-17 10:20:43

Aprobado: 2015-10-12 11:07:03

Correspondencia: Aimara de la Caridad Vergara Santos. Hospital General Universitario Dr. Gustavo Aldereguía Lima. Cienfuegos. aimara.vergara@gal.sld.cu

INTRODUCCIÓN-

La hemorragia intracerebral espontánea (HICE) se produce por la rotura de un vaso a nivel intracerebral con la consiguiente extravasación de sangre al parénquima encefálico, y se define como aquella hemorragia no relacionada con un antecedente traumático o quirúrgico.¹⁻³ La severidad de la presentación clínica en HICE puede variar en dependencia del tamaño y de la localización del hematoma.

Predecir el pronóstico del ictus a corto y mediano plazo tiene en la actualidad gran interés debido a las importantes consecuencias terapéuticas que se derivan de su conocimiento.¹⁻³

Su incidencia, que se ha estimado en 10-20 casos /100,000 habitantes al año, aumenta con la edad; dos tercios de la HICE ocurren entre 45 y 75 años, y más de la mitad entre los 55 y los 75 años, de igual modo la mortalidad por esta entidad tiene una relación directamente proporcional con la edad.⁴ Se divide en primaria (el 70-80 % de los casos) o secundaria en función de la ausencia o presencia a corto plazo de un agente casual.

Estos datos son muy similares a los encontrados en nuestro país, donde la tasa bruta de mortalidad es de 754 por cada 100000 habitantes. En los últimos cinco años mueren como promedio anualmente, 7900 personas por esta causa, la mayoría tienen entre sesenta años y más. Los accidentes cerebrovasculares representan la tercera causa de muerte en el adulto y un 10-15 % de ellos corresponden a la hemorragia intracerebral espontánea.⁵

Villa Clara es una de las provincias más envejecidas de Cuba, cuenta en su población con una amplia proporción de mayores de 60 años; los accidentes cerebrovasculares se encuentran, desde hace unos años, entre las cinco primeras causas de muerte en ese grupo poblacional.

La tomografía axial computarizada (TAC) además de un medio diagnóstico de gran utilidad para esta enfermedad, es un elemento importante en el pronóstico, pues permite decidir la conducta a seguir en cada caso y mejorar la calidad de vida en el adulto mayor.

Teniendo en cuenta el envejecimiento de la población y el alto porcentaje de hipertensos mayores de 60 años que corren el riesgo de HICE se decide realizar este estudio, con el objetivo de

caracterizar tomográficamente la hemorragia intracerebral espontánea y su evolución.

MÉTODOS

Se realizó un estudio de serie de casos con hemorragia intracerebral espontánea (HICE) diagnosticados en la sección de TAC del Hospital Provincial Universitario Arnaldo Milián Castro de Santa Clara, Villa Clara, durante el período de enero de 2009 a enero de 2010. Se estudiaron 59 casos con HICE que no tenían antecedentes de trauma craneoencefálico, antecedentes quirúrgicos ni evidencias de imagen tumoral.

Estos pacientes fueron atendidos por un equipo multidisciplinario que se encargó de realizar las medidas terapéuticas y diagnósticas iniciales sugiriendo así, previo consentimiento del enfermo o de sus familiares, la realización de una tomografía axial computarizada.

Para este estudio se empleó un equipo marca SIEMENS modelo AR, cuyo empleo se realizó indistintamente con las siguientes especificaciones:

El plano de referencia que se utilizó fue la línea orbitomeatal y se realizaron cortes axiales en la fosa posterior, las cisternas perimesencefalicas, el III ventrículo y los ventrículos laterales. También se examinó el parénquima cerebral y la ubicación de la línea media. El espesor de dichos cortes se realizó a 10 mm teniendo como límite inferior el agujero magno, y como límite superior el vértice, y se anguló el gantry hasta hacerlo coincidir con el plano antes señalado. Se trabajó con dosis de 120 kv-200 kv con exposición de 30 seg. Se utilizó contraste, siempre que existió la duda, de que el HICE fuera causado por una MAV con una dosis de 2cc/Kg/dosis.

Fue aplicada una encuesta a todos los pacientes o familiares a partir de la cual, se obtuvo la recolección de datos necesarios para el estudio.

Descripción por etapas de la investigación:

En una primera etapa, para dar salida a la situación relacionada con la edad del paciente, el sexo, las posibles causas que desencadenaron el ictus, así como los hallazgos encontrados en la tomografía, la clasificación topográfica, el desplazamiento de la línea media, el volumen, el tamaño, la apertura al sistema ventricular, la hidrocefalia y otros efectos de masa, se utilizó la encuesta que se encontraba en el departamento

de radiología y en el cuerpo de guardia de medicina con previa preparación de dicho personal, que fue confeccionada por el equipo de investigación, apoyados en la bibliografía revisada, valorada por un grupo de expertos y conformada por una serie de variables expuestas anteriormente.

En una segunda etapa se realizó la revisión de las historias clínicas de los pacientes para precisar mejor la posible causa del ictus y algún otro dato de interés, y conocer la evolución de estos; además se revisó el libro de control de fallecidos del departamento de estadísticas del Hospital.

En la encuesta realizada se aplicaron las siguientes variables:

Edad, sexo, etiología (HTA, anomalías vasculares congénitas, desconocida), topografía (lobares, talámicos, putaminales, n. caudado, cerebelosos, tallo), apertura al sistema ventricular, magnitud de desplazamiento de la línea media (ligero: menor de 4mm, moderado: de 5-8mm o severo: mayor de 8mm), volumen (menor: de 30ml, 30-80ml o más de 80ml), tamaño del hematoma (menor: de 4cm o mayor o igual a 4cm), otros efectos de masa (colapso ventricular, borramiento de cisternas, colapso o desplazamiento de IV ventrículo) y la evolución (favorable: aquellos pacientes que no fallecieron durante la investigación independientemente de las secuelas, desfavorable: aquellos pacientes

que fallecieron durante el transcurso de la investigación y cuya causa directa de muerte fue la hemorragia, sin tener en cuenta las complicaciones aparecidas posteriormente).

Los datos obtenidos se almacenaron en formato digital en una computadora Pentium y el procedimiento estadístico de estos datos se llevó a cabo con el programa SPSS versión 15.0 para Windows, se determinaron frecuencias absolutas y relativas. Para el análisis de las variables cualitativas se utilizó el estadígrafo Chi cuadrado, se utilizaron las pruebas de bondad de ajuste, homogeneidad e independencia. Se utilizaron niveles significativos 0.5.

El estudio realizado fue aprobado por el consejo científico.

Estos pacientes fueron atendidos por un equipo multidisciplinario que se encargó de realizar las medidas terapéuticas y diagnósticas iniciales sugiriendo así, previo consentimiento del enfermo y de sus familiares, la realización de una TAC.

RESULTADOS

En el estudio se incluyeron 59 pacientes, el mayor número de enfermos se encontró en edades comprendidas entre los 61 y 80 años (73,2 %) del sexo masculino (65,7 %) e hipertensos (Tabla 1). (Gráfico1).

Tabla 1. Pacientes con hematoma intracerebral espontáneo según grupos etarios y sexo

Grupo de edades	Sexo				Total	%
	Femenino		Masculino			
	Cantidad	%	Cantidad	%		
41-60	1	4,2	5	14,3	6	10,2
61-80	17	70,8	23	65,7	40	73,2
más de 80	6	25,0	7	20,0	13	22,0
Total	24	100,0	35	100,0	59	100,0

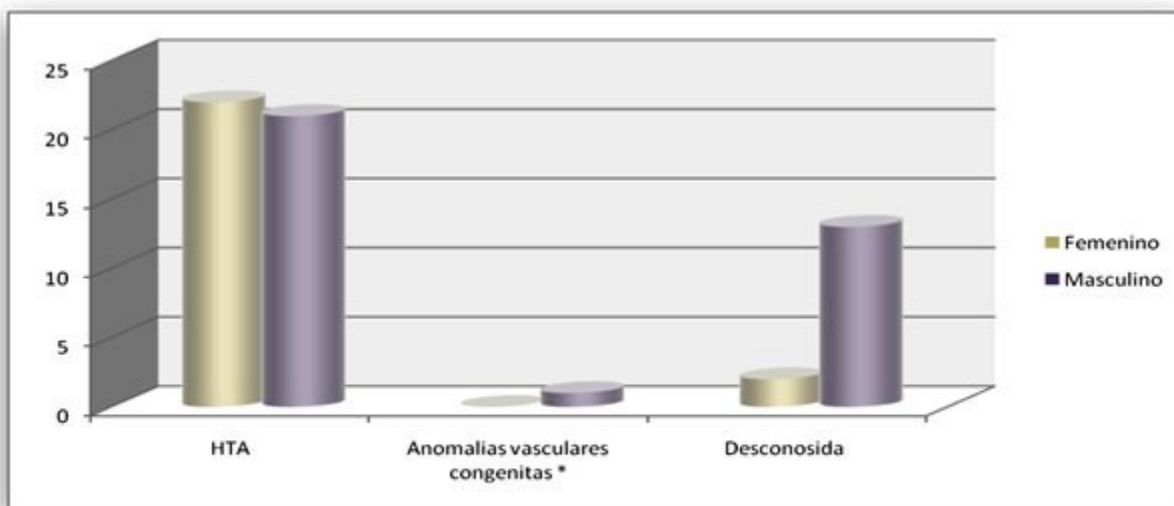


Gráfico 1. Etiología de los hematomas intracerebrales espontáneos
 $\chi^2 = 1.650$
 $p = 0.438$

Teniendo en cuenta la frecuencia de presentación topográfica según la etiología, se observó que los lóbulos eran los más frecuentes, 23 (38,9 %) pero que además, eran los que

mayor cantidad de pacientes hipertensos tenía, 14 (23,7 % del total de la muestra), seguidos muy de cerca por la topografía talámica con 18 casos (30,5 %), de ellos 13 (22 %) padecían de hipertensión arterial (HTA). (Gráfico 2).

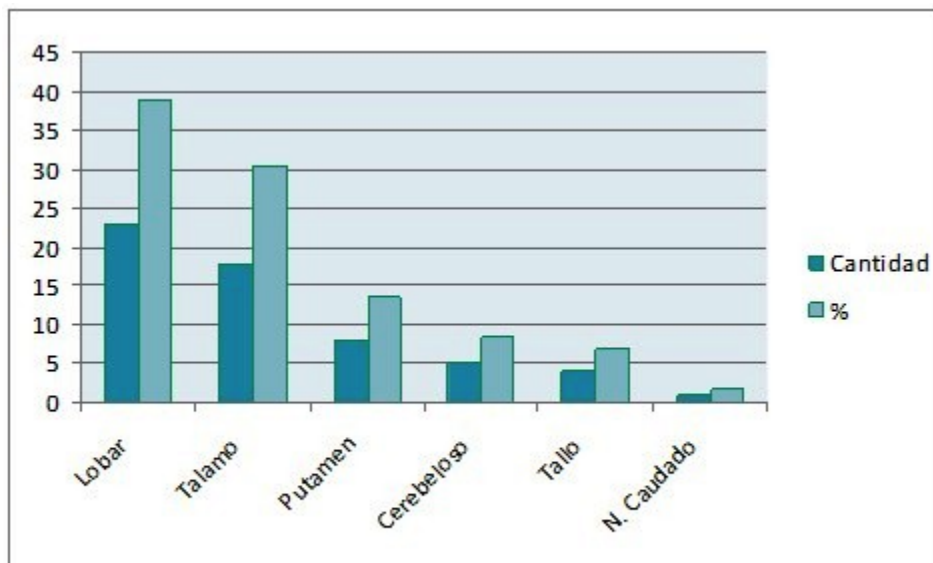


Gráfico 2. Frecuencia de presentación topográfica de los hematomas intracerebrales

Al relacionar las variables topográficas lobar y el desplazamiento de la línea media se observó que de 23 hematomas, la mayoría provocaba

desplazamiento ligero (10) o ninguno (siete) de la línea media, con una evolución predominantemente favorable para ambos casos;

sin embargo, aquellos que tenían un desplazamiento severo de la línea media 4 (44,4 %) evolucionaron desfavorablemente. (Tabla 2).

Tabla 2. Relación entre el grado de desplazamiento de las estructuras de la línea media de los hematomas lobares y la evolución del enfermo

Desplazamiento	Evolución				Total
	Desfavorable		Favorable		
	Cantidad	%	Cantidad	%	
Ligero	3	33,3	7	50,0	10
Moderado	1	11,1	1	7,1	2
Severo	4	44,4	0	0,0	4
Ninguno	1	11,1	6	42,9	7
Total	100	100,0	14	100,0	23

En cuanto a la relación entre el volumen de los hematomas lobares y su evolución, se aprecia que del total (23) la mayoría (16) tenían un volumen menor de 30ml, el mayor porcentaje 11 (78,57 %) evolucionó favorablemente; además, de los cinco hematomas con un volumen entre 30-80ml, tres evolucionaron favorablemente (1,42 %) y los otros dos (22,22 %) desfavorablemente, o sea, no existía diferencia

significativa en cuanto a la evolución de los hematomas con este volumen, lo que pudiera estar en relación con el total de la muestra casuística o quizás que la mayoría de los pacientes de esta nuestra muestra, eran mayores de 60 años y la atrofia cortical que caracteriza a este grupo etario permite la tolerancia de dicho volumen. Los dos casos que tenían un volumen mayor o igual a 80ml (22,22 %) fallecieron. (Tabla 3).

Tabla 3. Relación entre el volumen de los hematomas lobares y la evolución del enfermo

Volumen	Evolución				Total
	Desfavorable		Favorable		
	Cantidad	%	Cantidad	%	
Menor de 30 ml	5	55,5	11	78,57	16
30-80 ml	2	22,22	3	21,42	5
más de 80 ml	2	22,22	0	0,0	2
Total	9	100,0	14	100,0	23

Se relaciona la apertura al sistema ventricular de los hematomas lobares con la evolución. Se encontró que el 88,9 % de los pacientes fallecidos presentaban hematoma abierto al

sistema ventricular, cuestión esta que agrava la situación del enfermo; además, el 78,57 % de los pacientes que evolucionaron favorablemente no tenían apertura al sistema ventricular. (Tabla 4).

Tabla 4. Relación entre la apertura al sistema ventricular de los hematomas lobares y la evolución del enfermo

Apertura	Evolución				Total
	Desfavorable		Favorable		
	Cantidad	%	Cantidad	%	
Sí	8	88,9	3	21,43	11
No	1	11,1	11	78,57	12
Total	14	100	9	100	23

Al relacionar el tamaño de los hematomas talámicos con la evolución, se encontró que los cuatro casos cuyo diámetro mayor era igual o superior a los 4cm fallecieron, lo que representa el 57,1 %, o sea, más de la mitad del total de

fallecidos (siete). Todo lo contrario ocurre con los hematomas que tienen menos de 4cm de diámetro, entre los que solo hubo tres fallecidos de 14 casos, de estos 11 evolucionaron favorablemente y representan el 100 % del total de pacientes con dicha evolución. (Tabla 5).

Tabla 5. Relación entre el tamaño del hematoma talámico y la evolución del enfermo

Tamaño	Evolución				Total
	Desfavorable		Favorable		
	Cantidad	%	Cantidad	%	
Menor de 4	3	42,9	11	100	14
Mayor o igual 4	4	57,1	0	0,0	4
Total	7	100,0	11	100	18

Se relaciona la apertura al sistema ventricular del hematoma talámico con la evolución del enfermo, del total de 18 pacientes que presentaban hematoma talámico siete fallecieron y todos presentaban apertura al sistema ventricular para un 100 %. El resto de los pacientes evolucionaron favorablemente, de ellos, seis tenían apertura al sistema ventricular (54,5

%) y cinco no tenían, es importante señalar que todos aquellos hematomas que no abrieron al sistema ventricular evolucionaron favorablemente, para un 45,5 % del total de pacientes que sobrevivieron con hematoma talámico. Se debe señalar que en el estudio se encontraron cuatro casos con hidrocefalia, todos tenían apertura al sistema ventricular y tres con tamaño igual o mayor de 4cm. (Tabla 6).

Tabla 6. Relación entre apertura al sistema ventricular del hematoma talámico y la evolución del enfermo

Apertura	Evolución				Total
	Desfavorable		Favorable		
	Cantidad	%	Cantidad	%	
Sí	7	100	6	54,5	13
No	0	0,0	5	45,5	5
Total	7	100,0	9	100,0	18

Las hemorragias putaminales de pequeño tamaño suelen manifestarse como un cuadro de hemiparesia motora pura acompañado o no de cefalea. Al relacionar el tamaño del hematoma putaminal con la evolución del paciente, se

encontró que el 75 % de los hematomas que poseían un tamaño igual o mayor a 4cm evolucionaron desfavorablemente, así como aquellos que evolucionaron favorablemente tenían un tamaño menor a 4cm (75 %). (Tabla 7).

Tabla 7. Relación entre el tamaño del hematoma putaminal y la evolución del enfermo

Tamaño	Evolución				Total
	Desfavorable		Favorable		
	Cantidad	%	Cantidad	%	
Menor de 4	1	25	3	75	4
Mayor o igual a 4	3	75	1	25	4
Total	4	100	4	100	8

La hidrocefalia en la fosa posterior se comportó de la siguiente manera: de un total de nueve pacientes con hematoma a este nivel siete presentaban hidrocefalia, cinco (71,4 %) correspondían a los hematomas cerebelosos,

mientras que dos de los cuatro pacientes con hematoma de tallo tenían hidrocefalia, para un 33,33 %. Esto pudiera estar en relación con el tamaño del hematoma cerebeloso de nuestro estudio donde todos (cinco casos) superaban los 4cm, de ellos cuatro fallecieron. (Tabla 8).

Tabla 8. Hidrocefalia en hemorragia de la fosa posterior

Hemorragia de la fosa posterior	Hidrocefalia				Total
	Sí		No		
	Cantidad	%	Cantidad	%	
Cerebelosos	5	71,4	0	0	5
Tallo	2	28,6	2	100	4
Total	7	100	2	100	9

Los efectos de masa, tanto locales como generalizados, pueden provocar aumento de la presión intracraneal (con o sin hidrocefalia) y pueden causar herniación cerebral. La relación que existe entre otros signos de efecto de masa de todas las topografías y la evolución del paciente aparece a continuación, donde se muestra que del total de casos que presentaron

otros efectos de masa (55) la mayoría evolucionó desfavorablemente (37), sobre todo los que tenían borramiento de la cisterna perimesencefálica, 19 (51,4 %), le seguían aquellos con colapso ventricular, 11 (29,7 %) y, por último, los casos con colapso o desplazamiento del IV ventrículo, siete (18,9). (Tabla 9).

Tabla 9. Relación entre otros signos de efecto de masa y la evolución del enfermo

Otros signos de efecto de masa	Evolución				Total
	Desfavorable		Favorable		
	Cantidad	%	Cantidad	%	
Colapso ventricular (VL, astas y 3v)	11	29,7	14	77,7	25
Borramiento de cisterna	19	19	2	11,1	21
Colapso o desplazamiento IV ventrículo	7	7	2	11,1	9
Total	37	100,00	18	100	55

La mayoría de los hematomas lobares, 14 (43,75 %), evolucionaron favorablemente y de similar forma sucedió con los talámicos, 11 (34,38 %); sin embargo, de ocho pacientes con hematoma

putaminal cuatro evolucionaron favorablemente y cuatro fallecieron, mientras que los cerebelosos, cuatro (14,81 %) y de tallo, tres (11,11 %), la mayoría tuvieron una evolución desfavorable. (Tabla 10).

Tabla 10. Relación de topografía del hematoma intracerebral espontáneo y la evolución del enfermo

Topografía	Evolución				Total
	Desfavorable		Favorable		
	Cantidad	%	Cantidad	%	
Lobar	9	33,33	14	43,75	23
Tálamo	7	25,93	11	34,38	18
Putamen	4	14,81	4	12,50	8
Cerebeloso	4	14,81	1	3,12	5
Tallo	3	11,11	1	3,12	4
N. Caudado	0	0	1	3,12	1
Total	27	100	32	100	59

DISCUSIÓN

En este estudio, teniendo en cuenta la frecuencia de presentación topográfica se observó, que la hemorragia cerebral lobar fue la más frecuente, Bolaños Vaillant observó localizaciones similares a las nuestras.⁶ Este autor plantea que según su topografía, la hemorragia cerebral se clasifica en lobar (frontal, temporal, parietal y occipital), profunda (afección talámica o capsular o de los ganglios basales) y del tronco encefálico y cerebeloso. Entonces se puede afirmar que en nuestro estudio, si se suma el total de hematomas profundos (talámicos, putaminales y de núcleo caudado), serían 27 casos, o sea, se ubicarían en primer orden, seguidos por los lobares, luego los cerebelosos y por último los de tallo.

Otros autores con los que no coincidimos

precisan que su localización más frecuente estuvo en los ganglios de la base (50 %), lobares (35 %), cerebelosos y tronco cerebral (6 %).⁷

Al relacionar las variables topográficas lobares y el desplazamiento de la línea media coincidimos con el estudio realizado por otros autores, que plantean que el efecto de masa provocado por el desplazamiento de la línea media conlleva a un aumento de la presión intracraneal y a una herniación y su pronóstico es fatal.⁸

En cuanto a la fisiopatología, entre los factores responsables del deterioro neurológico están: la disrupción del tejido vecino, el efecto de masa local del hematoma (que produce compresión, isquemia y edema perilesionales) y el efecto masa generalizado que eleva la presión intracraneal (con o sin hidrocefalia asociada) y puede causar herniación cerebral.¹

En esta investigación aparece la relación entre el volumen de los hematomas lobares y su evolución, coincidiendo con Escudero y col.⁸, en un estudio sobre el pronóstico de la hemorragia intracerebral, ellos plantean que el volumen del hematoma considerado letal, es variable, pues depende de la localización. Se ha establecido que en las hemorragias profundas (ganglios de la base) los hematomas de 60ml o más provocan una mortalidad cercana al 100 %, mientras que en las hemorragias lobares alcanzan el 71 %.

En sujetos alcohólicos o ancianos, la atrofia cerebral les permite tolerar hemorragias relativamente importantes, sin embargo, en jóvenes ocurre lo inverso. Contrario a lo aceptado durante años, el volumen de la HICE aumenta más del 33 % en las tres primeras horas después de su presentación en cerca del 38 % de los pacientes, el resangrado es raro después de las 24 hrs.

Los hematomas cerebelosos de más de 30ml son letales y solo 5ml son suficientes para provocar la muerte en las hemorragias pontinas.^{3,7} Keijiro esboza que el volumen del hematoma supratentorial es el mayor contribuidor de mal pronóstico.⁸

Las hemorragias intraventriculares ocurren espontáneamente de forma excepcional, y por lo general, son secundarias a la extensión intraventricular de hematomas vecinos a las paredes ventriculares (talámicos, putaminales y lobares). En las pocas ocasiones en que ocurren puros, son consecuencia de la ruptura de una malformación vascular (aneurismática o malformación arteriovenosa) o por la ocurrencia de un sangrado intratumoral.

Nuestros resultados coinciden con otros, en un estudio sobre tratamiento quirúrgico de la hemorragia intracerebral espontánea donde abordan el mal pronóstico de estos casos.¹

Escudero E, y otros autores plantean⁸ que se ha estudiado la asociación entre el volumen de hemorragia intraventricular y la mortalidad a los 30 días, resultando dicha asociación un fuerte predictor.

Al relacionar el tamaño de los hematomas talámicos con la evolución, coincidimos con Maya⁹ quien plantea que el pronóstico de la hemorragia talámica depende del tamaño, teniendo peor pronóstico los de mayor volumen. Otros autores¹⁰ afirman que los hematomas talámicos grandes

se extienden con mayor frecuencia a estructuras cercanas y producen más frecuentemente hidrocefalia, se asocian con más frecuencia a la presencia de alteración del nivel de conciencia, la pérdida motora severa, a las alteraciones oculomotoras, a la alteración de funciones superiores y a la hemianopsia; su pronóstico es peor, con mayor mortalidad y dependencia en las actividades de la vida diaria, que los hematomas pequeños, por lo que se concluye que los hematomas talámicos tienen diferencias clínicas y pronósticas estadísticamente significativas según su tamaño.

Vallejo,¹⁰ en un estudio realizado, afirma que el buen pronóstico de sus pacientes se puede atribuir a que no hubo invasión ventricular, elemento considerado de buen pronóstico funcional, al relacionar el tamaño del hematoma putaminal con la evolución del paciente. Las hemorragias putaminales de pequeño tamaño suelen manifestarse como un cuadro de hemiparesia motora pura, acompañado o no de cefalea.

Varios autores hacen referencia a la relación entre el tamaño del hematoma y el pronóstico.⁸ La hidrocefalia en la fosa posterior tuvo muy mal pronóstico en nuestro estudio al compararlo con los realizados por otros autores, coincidimos pues, que cuando aparece, constituye un factor de riesgo muy importante e independiente que agrava y determina la evolución y pronóstico de estos pacientes, empeorando aún más su incremento debido a la lesión que causan al afectar centros vitales como lo son las alteraciones del tronco encefálico y la hipertensión endocraneana que pueden llevar a la muerte.²

Los efectos de masa, tanto locales como generalizados, pueden provocar aumento de la presión intracraneal (con o sin hidrocefalia) y pueden causar herniación cerebral. Otros autores coinciden con nuestro estudio pues plantean el mal pronóstico de aquellos pacientes con efecto de masa.^{1,6}

La mayoría de los hematomas lobares de esta investigación evolucionaron favorablemente, esto puede estar dado porque la mayoría tienen un volumen menor de 30ml, además, la mayoría de los pacientes son ancianos y en estos la atrofia cortical les permite tolerar, incluso, hemorragias importantes. Se ha establecido que en las hemorragias profundas (ganglios de la base) los hematomas de 60ml o más provocan

una mortalidad cercana al 100 %, mientras que en las hemorragias lobares alcanzan el 71 %. Los hematomas cerebelosos de más de 30ml son letales y solo 5ml son suficientes para provocar la muerte en las hemorragias pontinas.⁷

En nuestro estudio los cerebelosos tenían un tamaño mayor de 3cm además de provocar hidrocefalia. Maya⁹ se refirió a la diferencia en cuanto a la evolución entre el hematoma lobar y uno situado en el tallo, plantea que los pontinos tienen una mortalidad del 80 % en las primeras 48 horas, y que los cerebelosos cuando el hematoma es mayor de 3cm, generalmente abren al IV ventrículo y se asocian a hidrocefalia aguda y a alteraciones graves de conciencia con un peor pronóstico. Otros autores también tienen resultados similares a los nuestros donde los hematomas cerebelosos de más de 30ml son letales y solo 5ml son suficientes para provocar la muerte en las hemorragias pontinas.⁷

Otros plantean que el mecanismo más frecuente de estas muertes prematuras, es la lesión del tronco cerebral, directa en las hemorragias de tronco o por compresión producida por hernias transtentoriales o foraminales,² sin embargo es importante señalar que la evolución clínica también está dada por el estado del enfermo y por la edad en el momento de ocurrir el evento hemorrágico.

Las variables tomográficas que influyeron en la evolución desfavorable fueron: volumen mayor de 80 ml, desplazamiento severo de la línea media, tamaño mayor de 4 cm, apertura al sistema ventricular, hidrocefalia, otros signos de efecto de masa y la localización en tallo.

REFERENCIAS BIBLIOGRÁFICAS

1. Racca F, Alsina AE, Linares R, Campos O. Topografía de la hemorragia intracerebral espontánea. Rev Soc Med Inter Buenos Aires [revista en Internet]. 2006 [citado 12 Ago 2008];3(3):[aprox. 8p]. Disponible en: http://www.smiba.org.ar/revista/vol_03/03_06.htm

2. Vergara J, González F, Moscote LR. Hemorragia intracerebral espontánea: apreciaciones básicas. Rev Cienc Biomed [revista en Internet]. 2010 [citado 19 Nov 2012];1(1):[aprox. 3p]. Disponible en: http://www.imbiomed.com.mx/1/1/articulos.php?method=showDetail&id_articulo=64109&id_secci

[on=3890&id_ejemplar=6436&id_revista=237](#)

3. Domitrovic LA, Helbling MC, Goral GJ, Olivetti M. Comportamiento epidemiológico de la hemorragia intracerebral espontánea en la Ciudad de Corrientes, Argentina, durante los años 2002, 2003 y 2004. Rev Postgrado Cátedra Vía Med [revista en Internet]. 2008 [citado 12 Abr 2010];182(1):[aprox. 7p]. Disponible en: http://med.unne.edu.ar/revista/revista182/1_182.pdf

4. Van Asch CJ, Luitse MJ, Rinkel G, van der Tweel I, Algra A, Klijn CJ. Incidence, case fatality, and functional outcome of intracerebral haemorrhage over time, according to age, sex, and ethnic origin: a systematic review and meta-analysis. Lancet Neurol. 2010;9(2):167-76

5. Ministerio de Salud Pública. Anuario Estadístico de Salud 2013 [Internet]. La Habana: Dirección Nacional de Estadísticas; 2014 [citado Sep 2014]. Disponible en: <http://files.sld.cu/dne/files/2014/05/anuario-2013-esp-e.pdf>

6. Bolaños S, Gómez Y, Rodríguez AI, Dosouto V, Rodríguez M. Tomografía axial computarizada en pacientes con enfermedades cerebrovasculares hemorrágicas. MEDISAN [revista en Internet]. 2009 [citado 21 Feb 2012];13(5):[aprox. 11p]. Disponible en: http://bvs.sld.cu/revistas/san/vol13_5_09/san11509.htm

7. Escudero L, Marqués L, Taboada C. Actualización en hemorragia cerebral espontánea. Med Intensiva [revista en Internet]. 2008 [citado 12 Oct 2009];32(6):[aprox. 27p]. Disponible en: http://scielo.isciii.es/scielo.php?script=sci_arttext&pid=S0210-56912008000600004

8. Maeda AK, Aguiar LR, Martins C, Bichinho GL, Gariba MA. Hematoma volumes of spontaneous intracerebral hemorrhage: The ellipse (ABC/2) method yielded volumes smaller than those measured using the planimetric method. Arq Neuro Psiquiatr. 2013;71(8):540-4

9. Urgencias Radiológicas. En: Maya C. Hemorragia Intracerebral. Ciudad de la Habana: Editorial Ciencias Médicas; 2007: p. 50-66

10. Vallejos J, Mellado P, Huete I. Hematoma talámico bilateral simultáneo. Reporte de dos casos y revisión de la literatura. Rev Chil Neuro-Psiquiatr [revista en Internet]. 2006

[citado 12 Ago 2012];44(2):[aprox. 3p].
Disponble en:

[http://www.scielo.cl/scielo.php?script=sci_arttext
&pid=S0717-92272006000200005](http://www.scielo.cl/scielo.php?script=sci_arttext&pid=S0717-92272006000200005)