

Presentaciones de casos

## Cierre de diastema central superior. Presentación de un caso clínico con enfoque multidisciplinario

### Closure of an Upper Midline Diastema. A Case Treated Using a Multidisciplinary Approach

Boris Abel González Arocha<sup>1</sup> Kirenia Pieri Silva<sup>2</sup> Bárbara Ledesma Cañellas<sup>3</sup>

<sup>1</sup> Policlínico Comunitario Universitario Área 5 Manuel Fajardo, Cienfuegos, Cienfuegos, Cuba, CP: 55100

<sup>2</sup> Clínica Estomatológica de Especialidades, Cienfuegos, Cienfuegos, Cuba, CP: 55100

<sup>3</sup> Policlínico Comunitario Área 3. Octavio de la Concepción y de la Pedraja, Cienfuegos, Cienfuegos, Cuba

#### Cómo citar este artículo:

González-Arocha B, Pieri-Silva K, Ledesma-Cañellas B. Cierre de diastema central superior. Presentación de un caso clínico con enfoque multidisciplinario. **Revista Finlay** [revista en Internet]. 2015 [citado 2024 Sep 27]; 5(4):[aprox. 9 p.]. Disponible en: <https://revfinlay.sld.cu/index.php/finlay/article/view/364>

#### Resumen

Las anomalías dentomaxilofaciales representan un problema de salud bucal que se ha incrementado en las últimas décadas. Determinar y tratar los factores causales que las originan, en edades tempranas, es un reto para los estomatólogos y especialmente para los ortodoncistas. Se presenta el caso de una paciente de 39 años que acudió a consulta con diastema central superior de 9 milímetros. Al examen clínico se detectó enfermedad periodontal, anomalías de la oclusión, exóstosis óseas y torus mandibulares. Se remitió a la consulta multidisciplinaria de especialidades estomatológicas en la que se trazó un plan de tratamiento donde, se determinó controlar la enfermedad periodontal. Luego de una exitosa cirugía se colocó aparatología ortodóncica fija y se cerró el diastema hasta 3 milímetros. Se terminó de cerrar utilizando resina fotopolimerizable y se colocó un aparato removible tipo Hawley como contención por un periodo de 5 años para mantener el tratamiento realizado.

**Palabras clave:** diastema, anomalías dentarias, anomalías maxilofaciales, anomalías maxilomandibulares, maloclusión, exostosis, informes de casos

#### Abstract

Dental and maxillofacial abnormalities constitute an oral health problem that has increased in recent decades. Identification and treatment of their causative factors in early ages represent a challenge for dentists and especially orthodontists. The case of 39-year-old patient who attended consultation due to an upper midline diastema of 9mm is presented. On clinical examination, periodontal disease, occlusal abnormalities, exostoses and mandibular tori were found. She was referred to the multidisciplinary dental consultation where a treatment plan to control the periodontal disease was established. After a successful surgery, fixed orthodontic appliances were placed and the diastema was reduced to 3 mm. Closure was completed by means of a light-curing resin. A Hawley-type removable retainer was used for 5 years to maintain the treatment performed.

**Key words:** diastema, tooth abnormalities, maxillofacial abnormalities, jaw abnormalities, malocclusion, exostoses, case reports

**Recibido:** 2015-05-12 11:08:52

**Aprobado:** 2015-06-22 09:32:44

**Correspondencia:** Boris Abel González Arocha. Policlínico Comunitario Universitario Área 5 Manuel Fajardo. Cienfuegos. [borisaga@jagua.cfg.sld.cu](mailto:borisaga@jagua.cfg.sld.cu)

## INTRODUCCIÓN

El aparato estomatognático es un sistema único que mantiene un equilibrio entre sus estructuras. Una vez que se afecta uno de sus componentes, se afectará el equilibrio del sistema y se desencadenarán un grupo de desarmonías dentomáxilofaciales que causan infinidad de trastornos, los cuales pueden ir desde los más leves hasta los más severos.<sup>1,2</sup>

Las anomalías dentomaxilofaciales (ADMF) comprenden las alteraciones del crecimiento, desarrollo y fisiologismo de los componentes anatómicos que conforman el sistema estomatognático y representan un problema de salud bucal que se ha incrementado en las últimas décadas. Determinar y tratar los factores causales que las originan, en edades tempranas, es un reto para los estomatólogos y especialmente para los ortodontistas, ya que en estadios iniciales resulta fácil corregirlas, pero una vez instauradas las anomalías y los hábitos perniciosos que las provocan será muy difícil de solucionar el problema.<sup>3-5</sup>

Una de las demandas en cosmética dental que se cita con más frecuencia en nuestro centro es el cierre de diastemas. Son varias las posibilidades terapéuticas para enfocar este tipo de problema.<sup>6</sup>

La presencia de diastema es uno de los motivos de consulta de nuestros pacientes y de allí que cualquier técnica ortodóncica incluya mecánicas encaminadas a solucionar esta dificultad. El más común es el que se localiza entre los incisivos centrales superiores, aunque la falta de piezas dentales provoca que se corran los dientes restantes, produciendo separaciones entre estos.<sup>6</sup>

Entre los factores etiológicos más frecuentes están: los defectos dentales por anomalía en el tamaño, forma o número de dientes, enfermedad periodontal, frenillo hipertrófico muscular (en el tamaño de la lengua), neuromuscular (hábito de empuje lingual, deglución atípica, etc).<sup>6</sup>

Se presentan diversos tratamientos: cuando hay dientes supernumerarios mesiodens, correspondería la extracción seguida de ortodoncia; para la ausencia congénita de lateral se utiliza el tratamiento ortodóncico para cerrar el espacio o para abrirlo y colocar prótesis. Cuando los incisivos tienen una anatomía más angosta en incisal que en gingival se utiliza el bondeado de coronas o reconstrucción. Y en

presencia de frenillo fibroso se requiere de la remoción quirúrgica luego del tratamiento ortodóncico.<sup>6,7</sup>

Una vez realizado el tratamiento lo más importante es la etapa de retención, ya que si no se elimina la causa (hábitos) es difícil mantener el espacio cerrado. Así, en pacientes jóvenes se deben usar recordatorios para la actividad lingual. En adultos es más difícil y deben colocarse retenedores inmediatos al tratamiento, de uso permanente, tal como un retenedor fijo que abarque de canino a canino uniendo los seis dientes anteriores.<sup>7</sup>

El surgimiento de las consultas multidisciplinarias en estomatología nos ha permitido estudiar a fondo ciertas patologías, que tratadas de manera independiente, desde el punto de vista de cada especialidad, no es posible solucionarlas; sin embargo cuando se unen todas las especialidades y cada uno aporta su criterio, usando los conocimientos aportados por el estudio de su disciplina, es posible solucionar los casos más complejos, introduciendo el mínimo de riesgos en el tratamiento, aunque la anomalía no haya sido tratada y detectada a temprana edad.<sup>8,9</sup>

Con la presentación de este caso clínico nos hemos propuesto demostrar la importancia de la consulta multidisciplinaria de estomatología en la solución de la problemática estética y funcional de los pacientes con anomalías dentomaxilofaciales con tratamiento tardío.

## PRESENTACIÓN DEL CASO

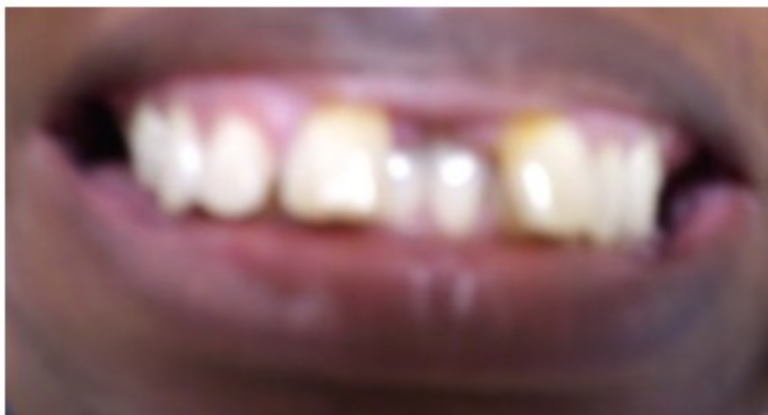Se presenta el caso de una paciente de sexo femenino, de color de piel negra, de 39 años de edad, con antecedentes de salud, que acudió a consulta refiriendo que tenía muy separados los dientes anteriores y se sentía afectada estéticamente.

En el interrogatorio realizado no refirió herencia familiar ni traumatismos. Estaba operada de frenillo labial superior desde los 11 años de edad y había padecido de enfermedad periodontal. Tuvo hábito de succión digital hasta los 9 años y tenía afectada la función masticatoria y la fonación.

A los 13 años comenzó un tratamiento de ortodoncia con aparatología removible pero lo abandonó.

Al examen físico de la cara se observó gran afectación estética. El tercio inferior estaba disminuido, el surco labio mentoniano marcado, no existía competencia bilabial y el perfil era convexo. Al exámen intrabucal se observó un agrandamiento gingival con bolsas periodontales virtuales de 4 mm, así como pérdida de la

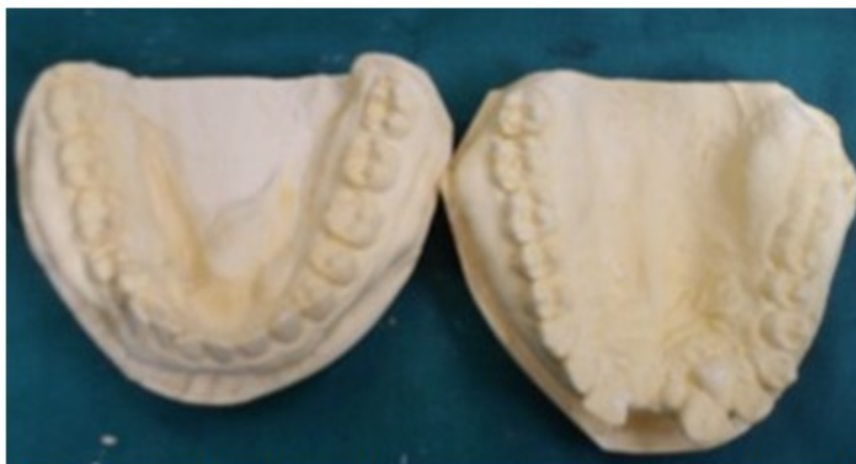morfología de consistencia duroelástica, difusa a nivel de 11 y 21. Estaban presentes todos los dientes permanentes, observándose gresiones y rotaciones dentarias, había vestibuloversión de los incisivos superiores y un diastema central superior de más de 9 mm. La curva de Spee estaba aumentada. (Figura 1).



**Figura 1.** Diastema central superior de 9mm, sobrepase de corona completa. Foto de la paciente al llegar a consulta

La paciente además presentaba múltiples torus mandibulares. Al examinar los modelos de

estudio se observó macrognatismo transversal y discrepancia hueso diente positiva. (Figura 2).



**Figura 2.** Modelos de estudio que muestran las exostosis óseas y los torus mandibulares

Al examinar las arcadas en oclusión observamos resalte aumentado, la relación de molares del

lado derecho y la relación de caninos derecha e izquierda eran incorrectas. Había mordida encubierta del 14. Existía un sobrepase de más de una corona y los incisivos inferiores ocluían en

las rugosidades palatinas. (Figura 3).



**Figura 3.** Modelos de estudio relacionados

Al realizar rayos x periapical se observó un engrosamiento marcado del rafe medio que

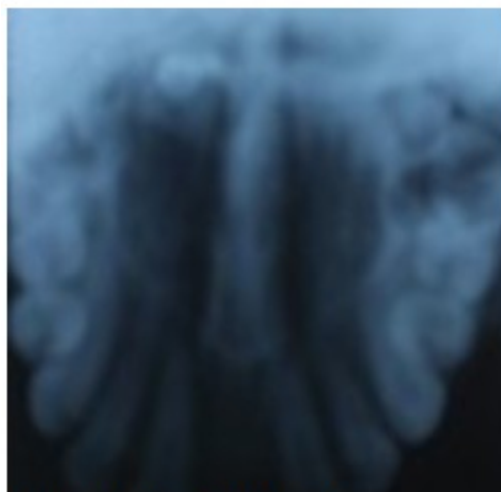
llegaba hasta el límite entre el tercio medio y el tercio apical del 11 y el 21. Diastema de más de 9 milímetros. (Figura 4).



**Figura 4.** Rayos X periapical

Al realizar rayos X oclusal se observó engrosamiento del rafe medio hasta el borde

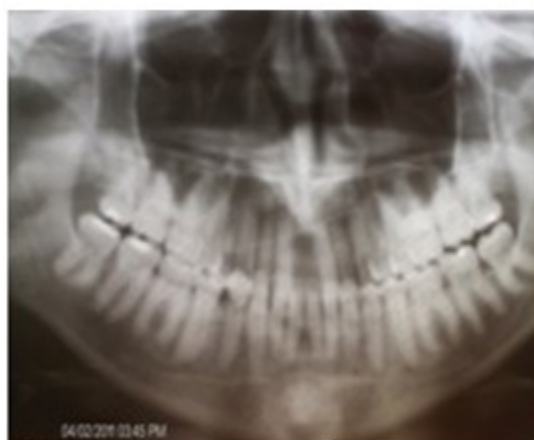apical de 11 y 21. Diastema de más de 9 milímetros. (Figura 5).



**Figura 5.** Rayos X oclusal

Al realizar rayos X panorámica se observó la presencia de todos los dientes incluyendo los terceros molares superiores e inferiores. El 18, 28, 37,38 y 47 estaban obturados por oclusal. Calcificación de las raíces con ápices cerrados en todos los dientes, acorde con la edad de la

paciente. No se observaron procesos patológicos radiculares, trabeculado óseo reforzado. Línea media particularmente engrosada con reforzamiento óseo del rafe medio muy marcado. Diastema coronario y radicular de más de 9 milímetros. (Figura 6).



**Figura 6.** Rayos X panorámica

Dada la anomalía dentomaxilofacial existente y la magnitud del diastema que es de 9mm el equipo multidisciplinario decidió realizar tratamiento ortodóncico con aparatología fija, pero la complejidad del caso nos llevó a trazar un plan de tratamiento donde cada especialista del equipo jugó un papel determinante.

Luego de realizar un exhaustivo examen clínico, se indicaron estudios clínicos, de laboratorio y radiológicos. La paciente firmó el consentimiento informado para participar en la investigación y para que se publicasen las fotos que se le tomarán durante la realización de todos los procedimientos.

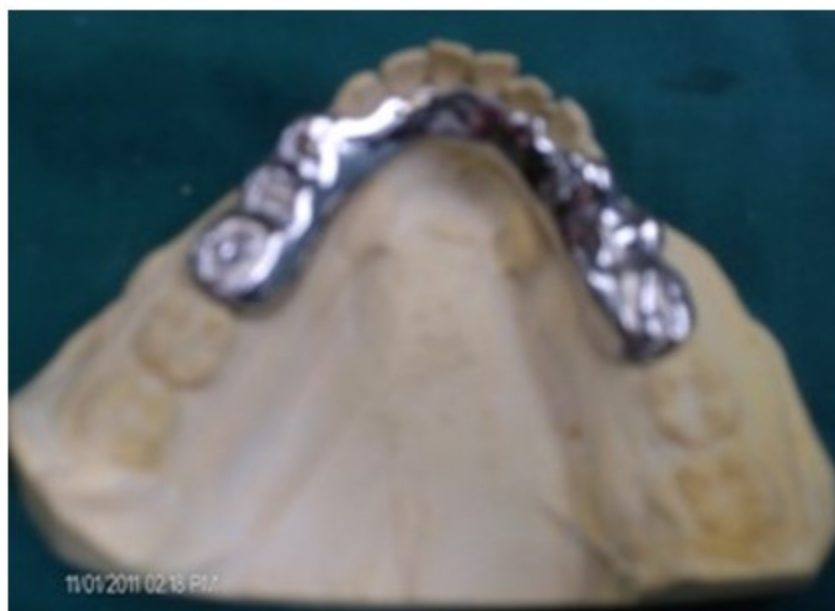Se confeccionaron historias clínicas de estomatología general integral, periodoncia, ortodoncia y prótesis, se realizó control de placa, consejería de salud bucal y profilaxis que incluyó varias secciones de tartrectomía. Se indicó tratamiento medicamentoso con metronidazol 1 tableta de 250 mg cada 8 horas por 7 días así como buchadas con perborasep, (1 cucharada en un litro de agua hervida) 4 veces al día después del cepillado.

Se tomaron impresiones primarias con alginato en maxilar y mandíbula, utilizando cubetas comerciales perforadas, espaciadas con flanco alto para obtener modelos de estudio, los cuales se relacionaron a través de una toma de mordida

y se montaron en articulador.

Se definió la necesidad de confeccionar una férula oclusal inferior que sirviera para levantar la mordida y así impedir el trauma oclusal, lo cual posibilitó que se realizara el tratamiento quirúrgico periodontal con éxito para lograr controlar la enfermedad periodontal y poder comenzar el tratamiento ortodóncico.

La presencia de múltiples torus mandibulares impidió la confección de un levante de mordida convencional de acrílico y se diseñó entonces un conector mayor en forma de placoide linguolaminar que nos permitió unir los dos bloques de acrílico para el levante en el sector posteroinferior. (Figura 7).



**Figura 7.** Férula metálica en forma de placoide linguolaminar

Ante el diseño planeado nos percatamos que la unión del metal con el acrílico ocuparía mucho espacio, lo cual aumentaría la dimensión vertical oclusiva por encima de los límites fisiológicos para el adecuado funcionamiento de la articulación temporomandibular, por lo que decidimos confeccionar una férula oclusal metálica en forma de placoide linguolaminar que solamente cubrió las superficies oclusales de las bicúspides y el primer molar inferior, lo cual nos permitió la desoclusión del sector anterior y a la vez, al quedar libres de oclusión los segundos y terceros molares inferiores, nos propusimos lograr su progresiva egresión fisiológica para

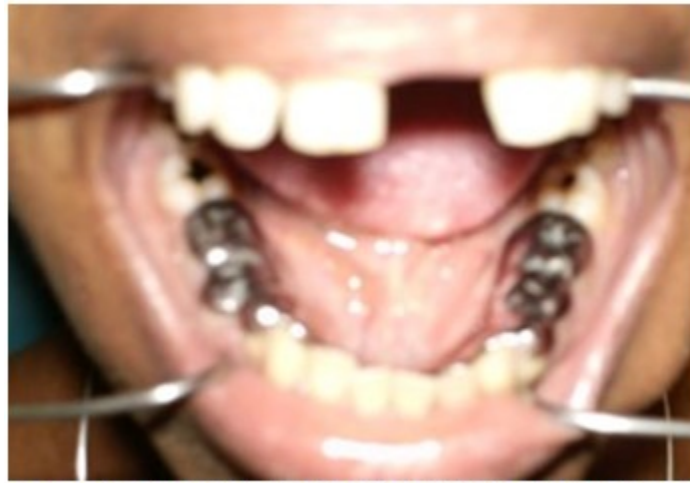poder retirar la férula confeccionada en el futuro mediato, logrando entonces la desoclusión del sector anterior a expensas de la relación molar y así ir avanzando en el tratamiento ortodóncico.

Para la confección de la férula oclusal metálica removible en forma de placoide linguolaminar se siguieron los pasos clínicos y de laboratorio habituales para la confección de estructuras metálicas, teniendo en cuenta los requisitos establecidos para la confección de férulas oclusales y de levantes de mordida.<sup>1</sup>

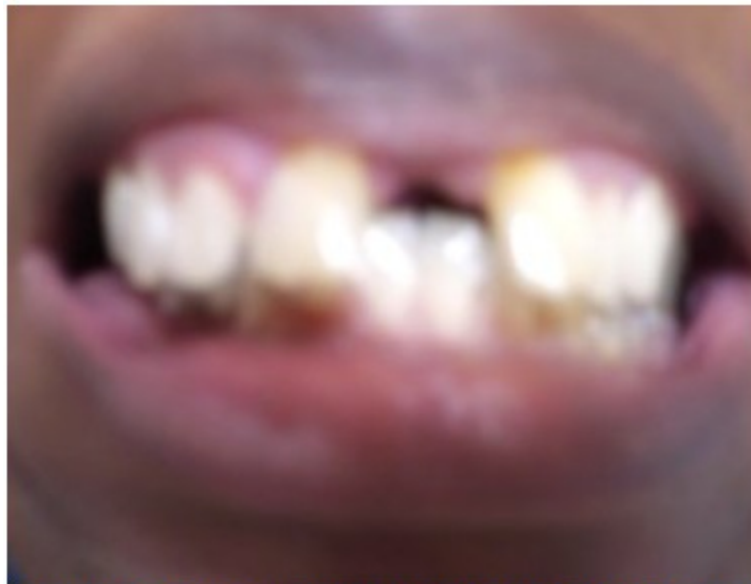Después de haber realizado el tratamiento

periodontal definitivo, mediante la cirugía periodontal se instaló la férula oclusal metálica en forma de placa de linguolaminar, se esperó 15

días hasta que la paciente estuvo recuperada para comenzar así el tratamiento ortodóncico. (Figuras 8 y 9).



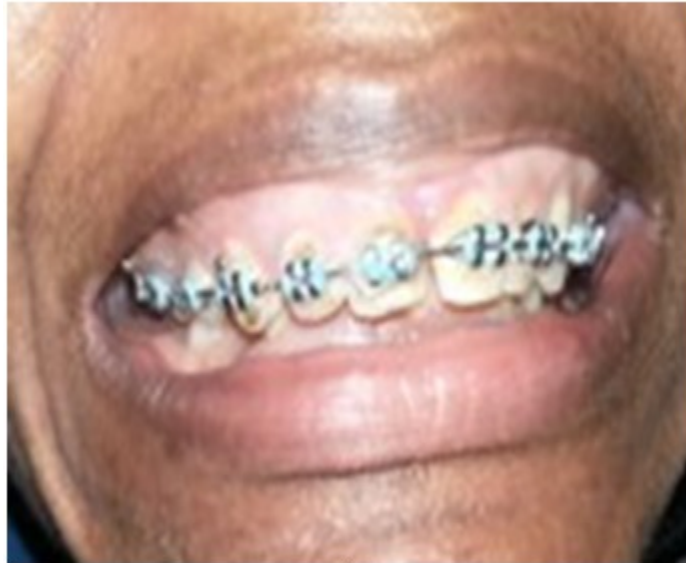**Figura 8.** Instalación de la férula metálica para levante de mordida



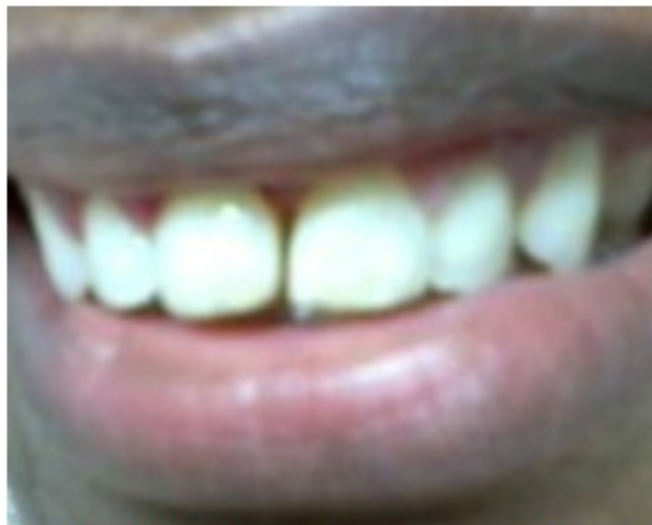**Figura 9.** Se muestra el levante de mordida logrado con la férula metálica instalada luego de la cirugía periodontal

Se colocó aparatología fija para mejorar el sobrepase y cerrar el diastema central, el cual disminuyó hasta 4 milímetros en un periodo de

un año. Se terminó de cerrar el diastema hasta 1 milímetro utilizando resina fotopolimerizable. (Figura 10 y 11).



**Figura 10.** Aparatología fija utilizada en el tratamiento ortodóncico



**Figura 11.** Diastema central de 1mm, luego de cumplimentar el tratamiento ortodóncico y el cierre de diastema con resina fotopolimerizable.

Una vez logrado el cierre del diastema se le indicó a la paciente la utilización de un aparato removible tipo Hawley, de contención, por un tiempo comprendido de entre 3 a 5 años para evitar cualquier recidiva, no sin antes advertirle sobre las medidas higiénicas para mantener su

salud periodontal.

#### **DISCUSIÓN**

Las opciones terapéuticas para restaurar la



función y estética en pacientes con diastemas centrales superiores pueden ser diversas. Van desde las restauraciones estéticas con resinas fotopolimerizables hasta el tratamiento ortodóncico, e incluso la confección de prótesis fijas como coronas fundas o coronas con espigas. En cualquier caso el objetivo final será restablecer la función (masticación y fonación) y la estética, además de mantener y preservar las estructuras dentarias en un correcto estado de salud.<sup>1,2</sup>

En el caso que nos ocupa nos decidimos por el tratamiento ortodóncico a través de la aparatología fija, ya que las alternativas protésicas existentes no nos ofrecen resultados estéticos adecuados dada la magnitud del diastema que es de 9 milímetros. Por este mismo motivo decidimos combinar dicho tratamiento con la estética dental terminando de cerrar el diastema con resina fotopolimerizable, lo cual nos dio la oportunidad de darle una terminación más exacta desde el punto de vista estético a nuestro tratamiento.<sup>3-5</sup>

El pronóstico de este caso es reservado ya que estamos ante una paciente de 39 años de edad que presenta un trauma oclusal secundario agravado por la enfermedad periodontal activa, el cual dependerá del empeño que la joven ponga en el uso del aparato diseñado para la contención del tratamiento.

## REFERENCIAS BIBLIOGRÁFICAS

1. Saizar P. Prótesis a placa. 6ta. ed. La Habana: Ediciones Ciencia y Técnica; 1970
2. Montiel JME. Frecuencia de maloclusiones y su asociación con hábitos perniciosos en una población de niños mexicanos de 6 a 12 años de edad. Rev ADM [revista en Internet]. 2004 [citado 7 May 2010];LXI(6):[aprox. 5p]. Disponible en: [http://www.imbiomed.com.mx/1/1/articulos.php?method=showDetail&id\\_articulo=28971&id\\_seccion=146&id\\_ejemplar=2971&id\\_revista=24](http://www.imbiomed.com.mx/1/1/articulos.php?method=showDetail&id_articulo=28971&id_seccion=146&id_ejemplar=2971&id_revista=24)
3. Podadera Z, Rezk A, Flores L, Ramírez M. Caracterización de las anomalías dentomaxilofaciales en niños de 6 a 12 años. Rev Ciencias Médicas Pinar del Río [revista en Internet]. 2013 [citado 20 Oct 2014];17(5):[aprox.

11 p]. Disponible en: <http://www.revcmpinar.sld.cu/index.php/publicaciones/article/view/1250>

4. ILzarbe LM, Ripoll A, Algora M. Onicofagia frente a estética dental. Presentación de un nuevo método para el tratamiento de la onicofagia. Gaceta dental: Industria y profesiones [revista en Internet]. 2000 [citado 12 Nov 2010];1005(1):[aprox. 6p]. Disponible en: <http://dialnet.unirioja.es/servlet/articulo?codigo=4542532>

5. Reyes DE, Rosales K, Roselló O, García DM. Factores de riesgo asociados a hábitos bucales deformantes en niños de 5 a 11 años. Policlínica "René Villarejo Ortiz". Manzanillo. 2004-2007. Acta Odontológica Venezolana [revista en Internet]. 2007 [citado 31 Mar 2014];45(3):[aprox. 7 p]. Disponible en: [http://www.actaodontologica.com/ediciones/2007/3/habitos\\_bucles\\_deformantes.asp](http://www.actaodontologica.com/ediciones/2007/3/habitos_bucles_deformantes.asp)

6. Autran F. Reflexiones sobre el cierre de diastemas. A propósito de un caso, usando Venus Diadmond+ Durafill. Labor Dental Clínica [revista en Internet]. 2010 [citado 28 Ene 2013];11(1):[aprox. 4p]. Disponible en: <http://dialnet.unirioja.es/servlet/articulo?codigo=4566461>

7. Yves A. Midline diastemas: Closure and stability. The Angle Orthodontist [revista en Internet]. 1993 [citado 24 Mar 2014];63(3):[aprox. 5 p]. Disponible en: [http://www.angle.org/doi/abs/10.1043/0003-3219\(1993\)063<0209:mdcas>2.0.CO;2](http://www.angle.org/doi/abs/10.1043/0003-3219(1993)063<0209:mdcas>2.0.CO;2)

8. Morales AL, Mora CC, Álvarez I, Orbea M, Fernández J, Rodríguez JA. Bruxismo y funcionamiento familiar en escolares de 5 a 11 años. Medisur [revista en Internet]. 2009 [citado 1 Dic 2010];7(1):[aprox. 6p]. Disponible en: <http://www.medisur.sld.cu/index.php/medisur/article/view/491>

9. Nápoles AM, Borroto O, Sexto N, Valladares A, López R, Martínez L. Succión digital y funcionamiento familiar en niños. Área II. Cienfuegos. Medisur [revista en Internet]. 2007 [citado 11 Nov 2013];5(3):[aprox. 5p]. Disponible en: <http://www.medisur.sld.cu/index.php/medisur/article/view/290>