

Presentaciones de casos

Adenocarcinoma primario del apéndice vermiforme. Presentación de un caso

Primary Adenocarcinoma of the Vermiform Appendix. A Case Report

Luis Antonio Revuelta Pérez¹ Lidia Torres Aja¹ Arístides Sánchez Sánchez¹

¹ Hospital General Universitario Dr. Gustavo Aldereguía Lima, Cienfuegos, Cienfuegos, Cuba, CP: 55100

Cómo citar este artículo:

Revuelta-Pérez L, Torres-Aja L, Sánchez-Sánchez A. Adenocarcinoma primario del apéndice vermiforme. Presentación de un caso. **Revista Finlay** [revista en Internet]. 2014 [citado 2026 May 2]; 4(4):[aprox. 3 p.]. Disponible en: <https://revfinlay.sld.cu/index.php/finlay/article/view/313>

Resumen

El adenocarcinoma primario del apéndice vermiforme es el menos común de los carcinomas de este órgano, no conociéndose su frecuencia exacta. Los tumores primarios malignos del apéndice son poco frecuentes, encontrándose generalmente en el 1 al 2 % del total de los apéndices examinados. La mayoría de las lesiones malignas apendiculares se producen como resultado de la extensión de un tumor primitivo de órganos vecinos, y en algunos casos, pueden ser metástasis de tumores distantes. Se presenta el caso de un paciente de sexo masculino, de 43 años de edad, con antecedentes de haber sido intervenido quirúrgicamente de urgencia con el diagnóstico presuntivo de apendicitis aguda, informándose por el departamento de patología la presencia de un adenocarcinoma de la base del apéndice. Por lo poco frecuente de esta enfermedad, consideramos de importancia científica la publicación de este caso.

Palabras clave: apéndice, adenocarcinoma, neoplasias del ciego

Abstract

Primary adenocarcinoma of the vermiform appendix is the least common carcinoma of this organ; its exact frequency is unknown. Primary malignant tumors of the appendix are rare; they are generally found in 1 to 2% of all appendices examined. Most appendiceal malignancies arise from a primary tumor in the adjacent organs, and in some cases, may be metastases from distant tumors. The case of a 43-year-old patient with a history of emergency surgery who was presumptively diagnosed with acute appendicitis is presented. The presence of an adenocarcinoma at the base of the appendix was reported by the pathology department. Because of the rarity of the condition, the publication of this case is considered scientifically important.

Key words: appendix, adenocarcinoma, cecal neoplasms

Recibido: 2014-10-29 13:48:52
Aprobado: 2014-11-04 15:05:10

Correspondencia: Luis Antonio Revuelta Pérez. Hospital General Universitario Dr. Gustavo Aldereguía Lima. Cienfuegos. lidia.torres@gal.sld.cu

INTRODUCCIÓN

Los tumores primarios malignos del apéndice son poco frecuentes, encontrándose generalmente entre el 1 y el 2 % del total de los apéndices examinados. La mayoría de las lesiones malignas apendiculares son un producto de la extensión de un tumor primitivo de órganos vecinos, y en algunos casos, pueden ser provocados por metástasis de tumores distantes. Excepcionalmente son diagnosticados antes o durante la cirugía, constituyendo en su mayor número hallazgos anatomopatológicos en el examen de apéndices cecales extraídos con el diagnóstico de apendicitis aguda.¹

En 1943 Vihlein² clasificó los carcinomas primarios del apéndice de acuerdo a su frecuencia, en tres grandes grupos:

1. Tumores carcinoides (representan el 8,02 %).
2. Cistoadenocarcinoma mucinoso o mucoceloma (8,3 %).
3. Adenocarcinoma primario del apéndice (representa el 3,5 %).

El adenocarcinoma primario es el menos frecuente de los tumores malignos del apéndice, pero a su vez, el de mayor grado de agresividad. No se conoce su frecuencia exacta, porque cuando se afecta el ciego suele ser difícil determinar en cuál de los dos órganos se originó la lesión.

Las edades de máxima frecuencia corresponden a la quinta, sexta y séptima décadas de la vida.³

Sieracki⁴ en 1956 clasificó al adenocarcinoma primario de apéndice en:

- No invasivo: cuando la lesión está limitada a la mucosa
- Invasivo: cuando se extiende más allá de la mucosa.

No existen síntomas o signos característicos ni

exámenes que puedan establecer un diagnóstico preoperatorio de carcinoma del apéndice cecal.⁵ En algunos pacientes el diagnóstico se define en el examen histopatológico, después de practicar una apendicetomía incidental o al explorar la cavidad abdominal durante una laparotomía por otra causa, y en otras ocasiones, la forma de presentación es un tumor palpable en la fosa ilíaca derecha. En algunas ocasiones la localización del tumor se descubre al practicar la necropsia.^{3, 6, 7}

La hemicolectomía derecha es el tratamiento de elección para esta enfermedad.^{3, 8} El pronóstico del adenocarcinoma apendicular está dado por: a) el grado de extensión en la pared apendicular, b) la existencia o no de ganglios metastásicos, c) de metástasis a distancia, sobre todo hepáticas.⁹

Por lo poco frecuente de esta enfermedad, consideramos de importancia científica la publicación de este caso.

PRESENTACIÓN DEL CASO

Se presenta el caso de un paciente de sexo masculino, de 43 años de edad, procedente de zona urbana, y que había acudido al cuerpo de guardia de cirugía por presentar dolor abdominal de localización epigástrica en las primeras horas de inicio, y de posterior traslado a la fosa iliaca derecha. El dolor se acompañaba de fiebre, náuseas y vómitos.

Al examen físico se constató en el momento del ingreso: abdomen doloroso a la palpación en fosa iliaca derecha con proceso tumoral a ese nivel y signo de Blumberg positivo.

Se le realizó ultrasonido abdominal que evidenció proceso aplastrado a nivel de fosa iliaca derecha, el leucograma demostró leucocitosis moderada.

Se decidió operar de urgencia realizándosele hemicolectomía derecha con ileotransversostomía término-terminal. (Figuras 1 y 2).

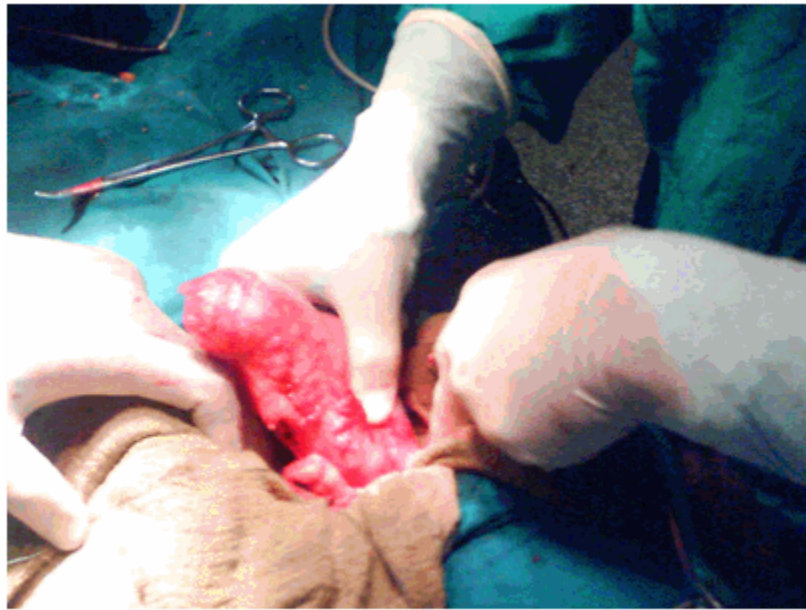


Figura 1: apéndice tumoral en el momento de su localización.

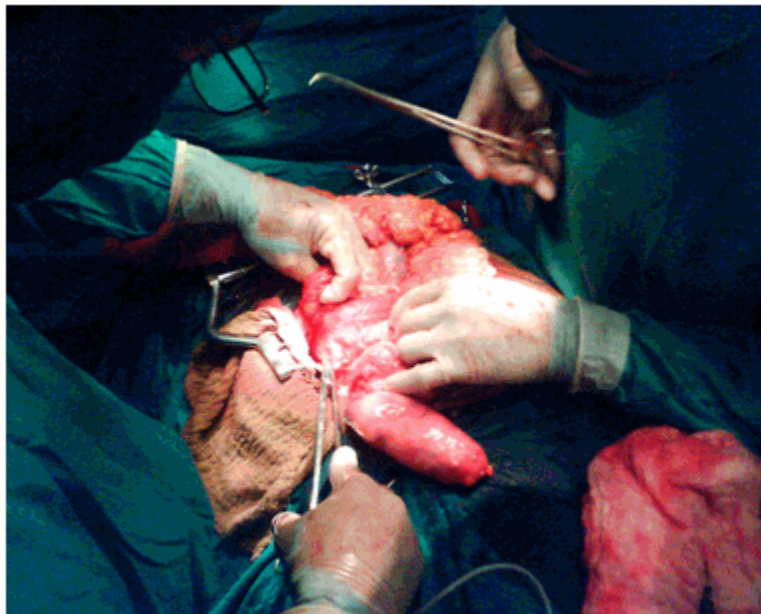


Figura 2: Momentos del inicio de la hemicolectomía

El departamento de anatomía patológica informó la presencia de un adenocarcinoma de la base del apéndice.

El paciente evoluciona satisfactoriamente, siendo egresado a los cinco días posteriores a la

operación.

DISCUSIÓN

El adenocarcinoma primario del apéndice cecal

representa entre el 0,3 y el 0,5 % de todos los tumores gastrointestinales. Por su poca frecuencia algunos autores lo consideran una rareza.¹

Su diagnóstico y tratamiento tardío pueden ser causa de muerte, aunque algunos autores lo consideran de bajo grado de malignidad.

Generalmente este diagnóstico se realiza por estudio histopatológico del apéndice cecal, extirpadas por diagnóstico de apendicitis aguda.⁸

Predomina en el sexo masculino y en la quinta o sexta décadas de la vida, lo cual no coincide con el caso que presentamos, que sí pertenece al sexo masculino pero de menor edad.

El tratamiento de elección es la hemicolectomía derecha, aunque algunos autores prefieren la apendicetomía en los adenocarcinomas no invasores.⁹

El caso que se presenta es el primer adenocarcinoma de apéndice cecal diagnosticado en la provincia de Cienfuegos en los últimos 20 años, por lo que constituye de interés científico para el personal médico.

REFERENCIAS BIBLIOGRÁFICAS

1. Tapia O, Manterola C, Villaseca M, Araya JC, Guzmán P, Roa JC. Descripción clínico-morfológica y factores pronósticos en carcinomas de apéndice cecal: Estudio de

cohorte. *Rev Chil Cir.* 2010;62(3):255-61

2. Vihlein A, Mc Donald JR. Primary carcinoma of the appendix resembling carcinoma of the colon. *Surg Gynecol Obst.* 1943;76(1):711-4

3. Rodríguez Z, Casaus A, Matos M. Adenocarcinoma primario del apéndice vermiforme, presentación de un caso. *Rev Cubana Cir.* 2010;49(3):1-7

4. Sieracki JC, Tesluck H. Primary adenocarcinoma of the vermiform appendix. *Cancer.* 1956;5(5):997-1011

5. Buchholtz M, Zúñiga JM, Valdés F, Fernández R, Neveu R, Trujillo C, et al. Carcinoide gastrointestinal. Experiencia de 7 años en el Instituto Nacional del Cáncer (2000-2006). *Rev Chil Cir.* 2010;62(5):480-5

6. Collazo M. Tumor carcinoide de apéndice cecal. *Rev Cubana Cir.* 2012;51(4):1-10

7. Vázquez J, Montero L, Bandera N, Expósito OR, Vallés M. Tumor carcinoide apendicular. *Rev Cubana Cir.* 2008;47(4):1-8

8. Landry CS, Woodall C, Scoggins CR, McMasters KM, Martin RC. Analysis of 900 Appendiceal carcinoid tumors for a Proposed Predictive Staging System. *Arch Surg.* 2008;143(7):644-70

9. Butte JM, García MA, Torres J, Salinas M, Duarte I, Pinedo G, et al. Tumores del apéndice cecal: análisis anatomoclínico y evaluación de la sobrevida alejada. *Rev Chil Cir.* 2007;59(3):217-22