

Presentaciones de casos

Carcinoma escamoso metastásico primario de origen desconocido. Presentación de un caso

Primary Metastatic Squamous Cell Carcinoma of Unknown Origin. A Case Report

Miguel Ángel Serra Valdés¹ Rodolfo Delgado Almanza¹

¹ Hospital General Docente Enrique Cabrera, La Habana, La Habana, Cuba, CP: 10800

Cómo citar este artículo:

Serra-Valdés M, Delgado-Almanza R. Carcinoma escamoso metastásico primario de origen desconocido. Presentación de un caso. **Revista Finlay** [revista en Internet]. 2012 [citado 2026 Abr 15]; 2(4):[aprox. 6 p.]. Disponible en: <https://revfinlay.sld.cu/index.php/finlay/article/view/153>

Resumen

El cáncer primario oculto representa según varias series del 0,5 al 7 % de todos los cánceres que se diagnostican y la edad media de presentación es 60 años. Se presenta un caso de metástasis ganglionar de carcinoma primario de células escamosas no identificado, de una paciente de 58 años de edad, de color de piel blanca, con antecedentes de salud, ama de casa, que fumaba desde joven e ingería alcohol frecuentemente. Ingresó con aumento de volumen de los ganglios del cuello. Se diagnosticó por biopsia metástasis de carcinoma escamoso. No pudo identificarse el primario en vida ni en la necropsia. El cáncer metastásico primario de origen desconocido sigue siendo un reto para la práctica clínica.

Palabras clave: carcinoma de células escamosas, neoplasias primarias desconocidas, metástasis de la neoplasia

Abstract

Occult primary cancer represents, according to several series, from 0,5 % to 7 % of all diagnosed cancers, the average onset age being 60 years old. We report the case of nodal metastasis of unidentified primary squamous cell carcinoma in a 58 years old patient with white skin and a history of good health. The patient was a housekeeper who smoked from early age and frequently consumed alcohol. She was admitted with an enlargement of the neck glands. Metastases of squamous cell carcinoma were diagnosed through biopsy. Primary cancer was not identified neither while still alive or at necropsy. Primary metastatic cancers of unknown origin remain a challenge for clinical practice.

Key words: carcinoma squamous cell, neoplasms unknown primary, neoplasms metastasis

Recibido: 2012-11-25 14:32:41

Aprobado: 2012-11-26 11:13:31

Correspondencia: Miguel Ángel Serra Valdés. Hospital General Docente Enrique Cabrera. La Habana. maserra@infomed.sld.cu

INTRODUCCIÓN

No es raro que una neoplasia maligna se manifieste por primera vez por metástasis viscerales o ganglionares en las valoraciones de diferentes casos clínicos. Se denomina entonces a estos pacientes como que tienen cáncer primario oculto (CPO), un cáncer metastásico de sitio primario desconocido o metástasis de origen desconocido. El cáncer primario oculto se define como: la enfermedad neoplásica maligna diseminada, demostrada mediante estudio anatomopatológico de una de sus metástasis, sin que se consiga identificar el origen del tumor primario, a pesar de un estudio que se considere óptimo, en vida del paciente.¹⁻³

Los CPO representan según varias series, del 0,5 al 7 % de todos los cánceres que se diagnostican y la edad media de presentación es 60 años.⁴⁻⁷ Solo se identifica el primario en la necropsia entre el 12 y el 25 %, ^{1, 3, 5-7} sin embargo un estudio revisado realizado en La Habana⁴ señala hasta un 94,7 %.

El carcinoma de origen primario desconocido (CUP) es un cáncer demostrado mediante biopsia, cuyo sitio de origen no se logra identificar después de una búsqueda intensiva. El CUP es una de las 10 neoplasias malignas diagnosticadas con más frecuencia. Estas neoplasias malignas tienen tratamientos específicos basados en su etapa y en sus características histológicas, las cuales sirven de guía para el tratamiento.³⁻⁶ El carcinoma de células escamosas o epidermoide es un tumor maligno, infiltrante y destructor, derivado de los queratinocitos epiteliales (de la piel y las membranas mucosas). El carcinoma de células escamosas puede ocurrir a cualquier edad, desde la segunda década de la vida a la senilidad. Aparece en varias formas y en varios órganos, con diferentes grados de malignidad. Sus características más importantes son: la anaplasia, destrucción tisular local y su capacidad para hacer metástasis por vía linfática y hemática tempranamente.^{1, 2, 8-10}

Se presenta un caso de metástasis ganglionar de carcinoma de células escamosas con un propósito científico-documental y docente para el profesional en formación.

A pesar de la búsqueda exhaustiva en vida de la paciente, no se logró identificar la localización del primario. Tampoco fue hallado en la necropsia al fallecimiento.

PRESENTACIÓN DEL CASO

Se presenta el caso de una paciente de 58 años, de color de piel blanca, con antecedentes de salud, ama de casa y que procedía de área suburbana, que hacía aproximadamente 20 días comenzó a notar aumento de volumen de la región lateral izquierda, al principio con dolor, que además se palpaba algunos endurecimientos, semejantes a bolitas de diferentes tamaños. Cuatro días antes del ingreso ocurrió igual situación pero del lado derecho y además se notaba que la mama izquierda había aumentado de tamaño como si la tuviera hinchada, no presentaba dolor. La paciente decidió acudir al facultativo y se decidió el ingreso por el aumento de volumen lateral del cuello para su estudio, sin que la paciente presentara ningún otro síntoma. Esta paciente era fumadora de cigarrillos desde joven y además ingería con frecuencia bebidas alcohólicas.

Examen físico:

La paciente era obesa, con rubicundez y abotagamiento facial. Daba la impresión de que presentaba edema facial.

Presentaba arañas vasculares en la región anterior y superior del tórax.

En el cuello tenía asimetría anatómica por aumento de volumen en los planos laterales, que se hacía más marcado en lado el izquierdo, presentaba edema en la región supraclavicular izquierda. Se palpaban adenopatías de diferentes tamaños de entre 0,5 y 3 cms, algo sensibles a la exploración, y de consistencia dura pero no pétreas, la más sensible estaba del lado derecho hacia la base del cuello de 3 cms. de diámetro aproximadamente con ligeros signos inflamatorios en la región.

Aparato respiratorio: se escuchaba murmullo vesicular globalmente disminuido. Algunas sibilancias muy aisladas. Frecuencia respiratoria: 19 x min. El resto del examen no mostró alteraciones de interés.

Exámenes complementarios:

Laboratorio: Hematocrito: 040, Leucograma: 11,4 x 10⁹/l, VSG. 70 mm x h.

Glucemia: 4,9 mmol/l., Creatinina: 48 mmol/l., TGP: 84 uds. TGO: 57 uds. Colesterol: 5,78 mmol/l, Triglicéridos: 1,23 mmol/l.

Coagulograma normal. Serología no reactiva. Virus de inmunodeficiencia humana (VIH) negativo. No se detecta la presencia de sangre en heces fecales.

Radiología del tórax PA: ensanchamiento del contorno superior del mediastino a predominio del izquierdo. Opacidad lineal en tercio superior derecho en relación con fibrosis, engrosamiento pleural apical bilateral. Muy pequeño derrame pleural izquierdo. Área cardiaca normal. Fractura antigua 8vo. arco costal izquierdo.

En la mamografía no se encontraron alteraciones tumorales en el patrón mamario.

Ecografías:

Abdomen: hepatomegalia de unos 2 cms. con moderado aumento de la ecogenicidad. Vesícula sin litiasis. Páncreas y bazo normales. No se observaron adenopatías periaórticas ni peri pancreáticas.

Cuello: tiroides de tamaño y ecogenicidad normal. Múltiples adenopatías de diferentes tamaños en regiones laterales derecha e izquierda del cuello y en regiones supraclaviculares.

No se encontraron alteraciones del patrón mamario.

Ecocardiografía Doppler del cuello: ambas carótidas permeables. Placas de ateromas que no producen estenosis. Flujo organizado. Llamaba la atención que en ambas yugulares existían trombos que no se dejan comprimir por infiltración vecina.

Tomografía computarizada multicorte desde la cabeza hasta el abdomen: cráneo sin alteraciones óseas ni encefálicas. Aumento del espacio retrofaríngeo sin otras alteraciones a dicho nivel. Múltiples y gruesas adenopatías en cuello a ambos lados y en fosas claviculares. (Figura 1).

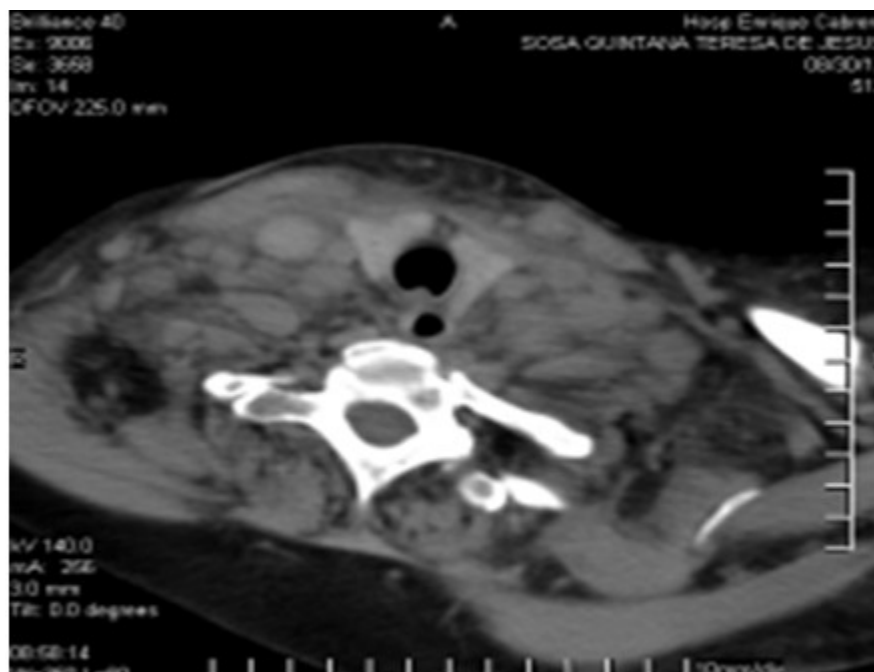


Figura 1. La tomografía muestra las adenopatías en el cuello y las áreas de necrosis que extravasan el límite ganglionar.

Adenopatías en región axilar izquierda.

Numerosos paquetes ganglionares en mediastino. (Figura 2).

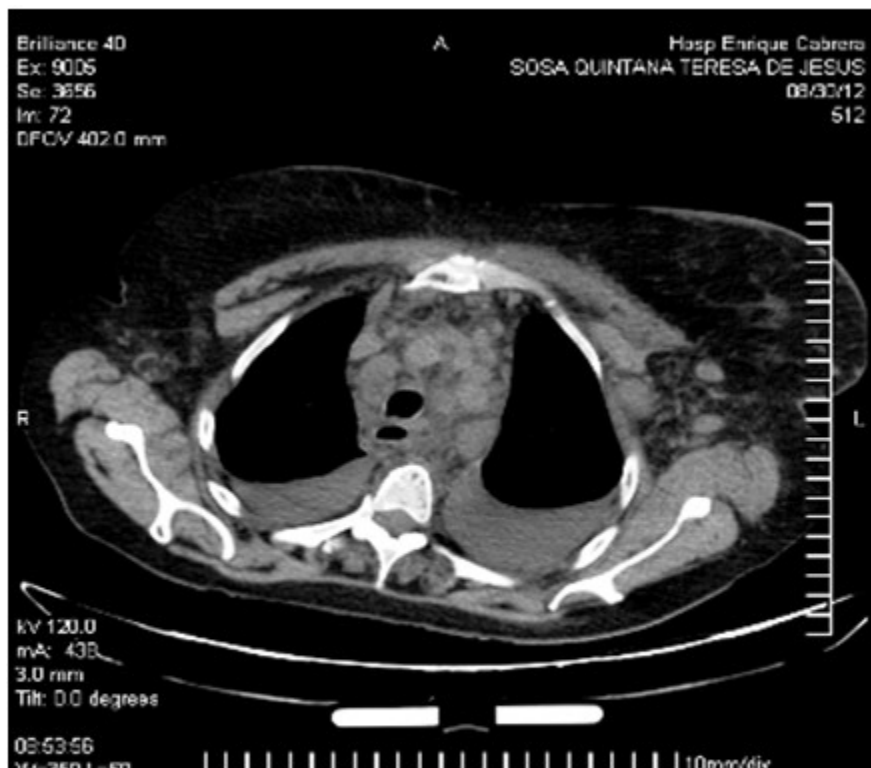


Figura 2. La tomografía muestra adenopatías en mediastino y región axilar izquierda. Pequeño derrame pleural bilateral.

Se observó un pequeño derrame pleural bilateral. No se presentaba lesión tumoral bronco-pulmonar. Abdomen: no se encontraron adenopatías. Hígado, vías biliares, bazo y resto de órganos normales.

La técnica de la citología aspirativa con aguja fina (CAAF) de ganglio cervical: muestra metástasis quística y necrosada de un carcinoma poco diferenciado con rasgos escamosos. Se hacía necesario realizar biopsia por exéresis para concluir el diagnóstico y buscar tumor primitivo en nasofaringe, laringe, esófago o pulmón.

En la interconsulta con la especialidad de otorrinolaringología se precisó: bucofaringe

normal. rinoscopia anterior y posterior normal. laringoscopia normal.

En la interconsulta con la especialidad de ginecología: no se presentaron alteraciones en el examen practicado.

En la interconsulta con la especialidad de gastroenterología: se realizó endoscopia digestiva superior: no se presentaron lesiones tumorales. En la rectoscopia y la colonoscopia no se presentó lesión tumoral.

En la biopsia ganglionar 3461: se observó metástasis a ganglio linfático de carcinoma escamoso moderadamente diferenciado y queratinizante y que se observó extensión extracapsular. (Figura 3).

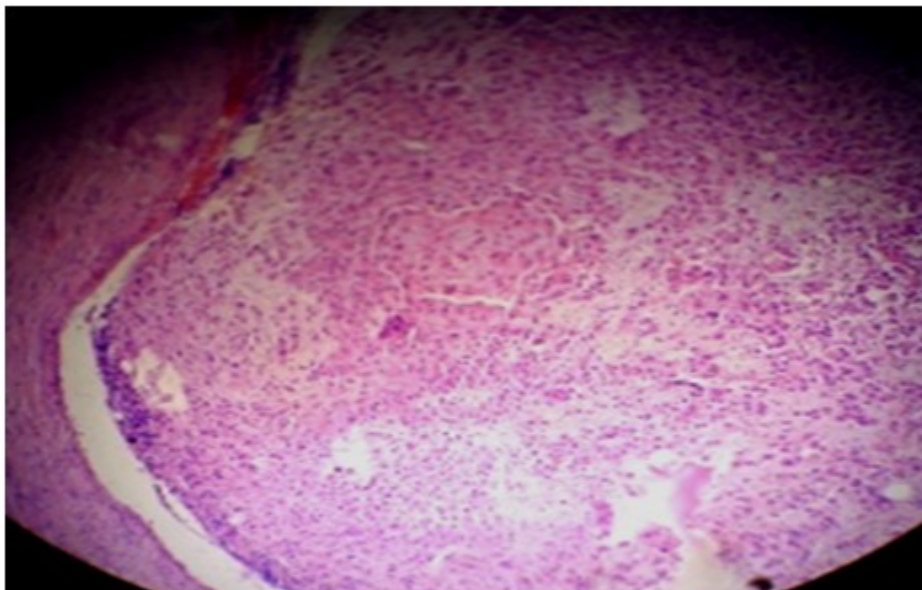


Figura 3. Estudio histológico por biopsia: se muestra metástasis a ganglio linfático de carcinoma escamoso moderadamente diferenciado y queratinizante, se observa extensión extracapsular

La evolución fue rápida en dos meses al aumentar el edema en esclavina y la circulación colateral tipo cava superior (síndrome mediastinal) apareció disnea y disfagia. Posteriormente se presentaron manifestaciones de encefalopatía y la paciente falleció.

No se pudieron realizar otros estudios ni someterse a tratamiento establecido para estos tumores por negativa familiar. En la necropsia no se encontró el tumor primario. Los hallazgos más sobresalientes fueron: los ganglios tumorales en cadenas cervicales, mediastino que comprimía e infiltraba ya las estructuras y axila izquierda con las mismas características de la biopsia. No hubo metástasis encefálicas ni en órganos ni ganglios abdominales.

DISCUSIÓN

Las metástasis sin tumor primario identificado sigue siendo un reto para los profesionales que nos dedicamos a la práctica clínica. Ante la falta de un tumor primario conocido, el establecer planes de tratamiento representa un verdadero desafío. La tasa de diagnósticos positivos actuales con los estudios de imágenes, anatomopatológicos y de inmunohistoquímica es

de aproximadamente 20 a 30 % en pacientes con COP. La valoración anatomopatológica típica consiste en la aplicación de hematoxilina y eosina y estudios inmunohistoquímicos. En la actualidad raras veces se utiliza el examen con microscopio electrónico, aunque puede utilizarse en forma selectiva para tomar decisiones de tratamiento.^{1, 3,7, 11,12}

El empleo de estudios de expresión génica mantiene la promesa de incrementar en grado sustancial esta tasa de diagnósticos positivos. Los perfiles de expresión génica son generados más comúnmente al utilizar reacción en cadena de la polimerasa con transcriptasa inversa (RT-PCR) cuantitativa o micro disposición de ácido desoxirribonucleico. Es indispensable un examen anatomopatológico detallado de la muestra de tejido de biopsia más accesible. El tejido adecuado obtenido mediante biopsia por aspiración con aguja fina (BAAF) deberá teñirse primero con hematoxilina y eosina y someterse a examen con microscopio de luz. En el examen con microscopio de luz, 60 % de los COP resultan ser un adenocarcinoma, y 5 % son carcinomas de células escamosas. Un pequeño porcentaje de las lesiones se diagnostican como neoplasias malignas neuroendocrinas, tumores mixtos (carcinomas adenoescamosos o sarcomatoides) o neoplasias indiferenciadas.^{1, 7, 11,12}

Las tinciones inmunohistoquímicas son anticuerpos marcados con peroxidasa contra antígenos de tumores específicos que se utilizan para definir la naturaleza del tumor. Cada vez es mayor el número de tinciones inmunohistoquímicas disponibles (inmunoperoxidasas para diferentes antígenos tumorales). También estudios de reordenación genética. Sin embargo son métodos costosos y no disponibles en todos los centros hospitalarios del país. Las tinciones inmunohistoquímicas se utilizarán de acuerdo al cuadro clínico del paciente y los estudios de imágenes como base para seleccionar el mejor tratamiento. Es indispensable la comunicación adecuada entre el clínico y el patólogo. Ninguna tinción es 100 % específica y habrá de evitarse la sobreinterpretación.^{2, 4, 7,8-12}

En el caso que nos ocupa, se pensó en la posibilidad de la presencia de un tumor primario bronco-pulmonar, en esófago o en rino-orofaringe por los factores de riesgo de la paciente. Se describen varios factores de riesgo aparte de la predisposición genética, entre los que se pueden mencionar: alcoholismo, tabaquismo, dietas inadecuadas, desórdenes esofágicos, déficits de vitaminas, la ingestión de bebidas muy calientes, fungicidas agrícolas, infección previa por algunos virus, etc.

Son muchas las localizaciones del carcinoma escamoso o epidermoides^{1-3,7,8} a veces hasta difícil de pensar por su rareza, sin embargo no pudo demostrarse con los estudios realizados, ni en la necropsia. La mayor parte de los autores revisados señalan que en los casos con carcinomas metastásicos de origen primario desconocido deben realizarse una anamnesis y una exploración física detalladas, además se debe prestar atención especial a los signos y síntomas que sugieran la existencia de alguna localización. Las pruebas de laboratorio deben incluir hemograma completo, la velocidad de sedimentación globular (VSG) análisis de orina, examen de heces en busca de sangre oculta y bioquímica sérica (incluido análisis de antígenos específicos en algunos casos). La exploración radiológica debe limitarse a una radiografía torácica, la TAC y una mamografía. No debe realizarse tránsito intestinal ni enema opaco de forma rutinaria. La forma metastásica ganglionar de los carcinomas primarios escamosos son descritas como la más frecuente en la mayor parte de la literatura.^{1, 3, 6-9, 11}

Aún no se sabe por qué razón los tumores se

presentan como un COP, una hipótesis es que el tumor primario experimenta regresión después de la siembra de las metástasis o se mantiene tan pequeño que no se detecta. Es posible que un carcinoma de origen primario desconocido quede comprendido en la gama continua de presentaciones de cáncer en la que el tumor primario se ha contenido o eliminado gracias a las defensas naturales del organismo. Un carcinoma de origen primario desconocido puede representar un fenómeno maligno específico que dé por resultado un incremento en la diseminación metastásica o en la sobrevida en relación con el tumor primario. Todavía no se ha determinado si las metástasis de un COP en realidad definen una clona que es genéticamente singular para este diagnóstico.^{1, 3, 6, 7,9}

El tema del cáncer metastásico primario de origen desconocido sigue siendo algo desalentador para la práctica clínica, a pesar de los esfuerzos que se realizan para seguir los protocolos de limitaciones diagnósticas en algunas instituciones y a pesar de contar con tecnologías avanzadas en otras. En el caso que presentamos no existía orientación clínica del tumor primario ni fue hallado en la necropsia. La evolución fue rápidamente progresiva de forma metastásica hasta la muerte.

REFERENCIAS BIBLIOGRÁFICAS

1. Hainsworth JD, Greco FA. Cancer of unknown primary origin. En: Goldman L, Ausiello D. Cecil Medicine. 23th ed. New York: Saunders; 2007: p. 787-90
2. Kumar V, Abbas AK, Fausto N, Aster JC. Robbins and Cotran Pathologic Basis of Diseases. 7th ed. New York: Saunders Elsevier; 2007
3. Greco FA, Orien K, Erlander M, Osborne R, Varadhachary G, Bridgewater J, et al. Cancer of unknown primary: progress in the search for improved and rapid diagnosis leading toward superior patient outcomes. *Ann Oncol.* 2012;23(2):298-304
4. Senra Armas L, Hernández Torres E, Álvares Santana R, Rodríguez Silva H, Cand Huerta C, Roca Campañá V. Valor del examen post mortem en pacientes con cáncer de tumor primario oculto. *Rev cubana med.* 2011;50(4):376-89
5. Varadhachary GR, Greco FA. Overview of management and future directions in unknown

- primary carcinoma. *Semin Oncol.* 2009;36(1):75-80
6. Cantos Sánchez B, Sánchez Ruiz A, Maximiano Alonso C, Hurtado Nuño A, Sánchez Yuste MR. Carcinoma de origen desconocido: diagnóstico y manejo terapéutico. *Oncología.* 2006;29(3):95-106
7. Tothill RW, Kowalczyk A, Rischin D. An expression based site of origin diagnostic method designed for clinical application to cancer of unknown origin. *Cancer Res.* 2005;65(10):4031-40
8. Pardo H, Simkim DO, González Aguilar O, Delgado D. Metástasis cervicales de primario desconocido, oculto o no hallado. *Rev argent cir.* 2008;94(5/6):200-8
9. Anthony SF, Braunwald E, Kasper DL, Hauser SL, Longo DL, Jameson JL, et al. Carcinoma de origen primario desconocido. En: Harrison. *Principios de Medicina Interna.* 17th ed. México: McGraw-Hill Interamericana; 2008: p. 505-10
10. Nieder C, Gregoire V, Ann KK. Cervical lymph node metastases from occult squamous cell carcinoma: cut down a tree to get an apple?. *Int J Radiat Oncol Biol Phys.* 2001;50(3):727-33
11. Lobins R, Floyd J. Small cell carcinoma of unknown primary. *Semin Oncol.* 2007;34(1):39-42
12. Pentheroudakis G, Golfopoulos V, Pavdilis N. Switching benchmarks in cancer of unknown primary: from autopsy to microarray. *Eur j Cancer.* 2007;43(14):2026-36