

Presentaciones de casos

Ganglioneuroma de mediastino posterior: a propósito de un caso

Posterior Mediastinum Ganglioneuroma: a Case Report

Mileny Acosta Fonseca¹  Elsy Roxana Geroy Moya¹  Tamara Estrada Sánchez¹ 

¹ Hospital Pediátrico Universitario Paquito González Cueto, Cienfuegos, Cienfuegos, Cuba

Cómo citar este artículo:

Acosta-Fonseca M, Geroy-Moya E, Estrada-Sánchez T. Ganglioneuroma de mediastino posterior: a propósito de un caso. **Revista Finlay** [revista en Internet]. 2022 [citado 2026 May 3]; 12(3):[aprox. 8 p.]. Disponible en: <https://revfinlay.sld.cu/index.php/finlay/article/view/1146>

Resumen

Los tumores de origen neuroectodérmico son la principal causa de tumores de mediastino. De ellos el ganglioneuroma es el de mayor benignidad y el menos frecuente, con una incidencia de 1 en 100,000 niños. Ocurre predominantemente en la infancia con una media de presentación a los siete años. La mayor parte de estos tumores cursan asintomáticos y son diagnosticados de manera incidental. El 43 % de ellos tienen manifestación intratorácica y están localizados en los ganglios simpáticos del mediastino posterior. Los medios de diagnóstico por imágenes aportan ventajas para mostrar la localización, tamaño y extensión del tumor. Estos exámenes resultan de gran beneficio para el cirujano. El pronóstico es generalmente favorable, lo que constituye signo de buen pronóstico, la aparición posterior a los cinco años de edad y las localizaciones en el mediastino posterior. Se presenta el caso de una paciente a la que se le realizó toracoscopia con resección total del tumor, con evolución favorable durante su seguimiento. A esta paciente se le diagnosticó un ganglioneuroma en mediastino posterior. Se realizó una revisión bibliográfica a propósito de este caso. Se presenta este reporte porque el ganglioneuroma es un tumor benigno poco frecuente en edad pediátrica.

Palabras clave: ganglioneuroma, neoplasias de mediastino, informes de casos

Abstract

Neuroectodermal tumors are the main cause of mediastinal tumors. Of these, the ganglioneuroma is the most benign and the least frequent, with an incidence of 1 in 100,000 children. It occurs predominantly in childhood with a mean presentation at age seven. Most of these tumors are asymptomatic and diagnosed incidentally. The 43 % of them showing intrathoracic manifestation and located in the sympathetic ganglia of the posterior mediastinum. Imaging studies provide advantages for the location, size and extent of the tumor. These tests are of great benefit to the surgeon. The prognosis is generally favorable, which is a sign of good prognosis when it appears after five years of age and when it is located in the posterior mediastinum. The case of a patient who underwent thoracoscopy with total resection of the tumor, with a favorable evolution during her follow-up is presented. This patient was diagnosed with a ganglioneuroma in the posterior mediastinum. A literature review was carried out regarding this case. This report is presented because ganglioneuroma is a rare benign tumor in children.

Key words: ganglioneuroma, mediastinal neoplasms, case reports

Recibido: 2022-04-07 08:40:19

Aprobado: 2022-07-04 12:41:30

Correspondencia: Mileny Acosta Fonseca. Hospital Pediátrico Universitario Paquito González Cueto. Cienfuegos. milenyaf@hosped.cfg.sld.cu

INTRODUCCIÓN

El mediastino es la región anatómica del tórax situada entre las dos cavidades pleurales, que limita con el opérculo torácico cranealmente, el diafragma caudalmente, el esternón anteriormente y los arcos costales y la columna vertebral posteriormente. A pesar de la ausencia de otros límites anatómicos, por razones prácticas y educativas el mediastino se divide en tres compartimentos (anterior, medio y posterior), que ayuda en la evaluación de la patología de acuerdo a su sitio de origen y ubicación. Aunque cada patología muestra una predilección por un compartimento mediastínico específico, las lesiones pueden crecer, e incluso, migrar a un compartimento adyacente.⁽¹⁾

En esta región ocurre el desarrollo embriológico de los sistemas circulatorio, respiratorio y digestivo, por lo que pueden presentarse malformaciones congénitas de diversa índole, que, junto a procesos inflamatorios, traumáticos y neoplásicos, hacen de este un compartimento muy complejo, donde se presenta una amplia variedad de enfermedades.⁽²⁾

Las masas mediastinales son poco frecuentes y están constituidas por un grupo heterogéneo de tumores. Un tercio ocurre en menores de dos años de edad, manifestándose con mayor frecuencia en el mediastino posterior. Del total de tumores del mediastino entre el 45 y el 50 % de ellos se corresponden con neoplasias primarias, y de estos, entre el 40 y el 45 % a tumores malignos pudiendo fluctuar hasta un 72 %.^(3,4)

Las manifestaciones clínicas suelen ser muy variadas y dependen de la velocidad de crecimiento del tumor, del compartimento anatómico afectado, de la compresión e infiltración de estructuras vecinas y de la secreción de sustancias por parte del tumor en otras localizaciones (síndrome paraneoplásico). El diagnóstico diferencial debe realizarse mediante una anamnesis minuciosa, teniendo en cuenta la edad, las manifestaciones clínicas del paciente, el compartimento en el que se localiza la lesión y las pruebas complementarias realizadas. El tratamiento va a depender de los síntomas del paciente y de la localización anatómica del tumor. Habitualmente, el tratamiento de elección es la cirugía, salvo que se trate de una enfermedad extendida, en cuyo caso se prefiere quimioterapia o radioterapia neoadyuvante.⁽⁵⁾

El mediastino posterior que se extiende desde la parte posterior del pericardio hasta la columna vertebral, es asiento de un grupo de lesiones mediastínicas que se clasifican según su localización en: tumores neurogénicos, quistes/duplicaciones esofágicos o gastroentéricos, hernias esofágicas hiatales o parahiatales, divertículos esofágicos, abscesos vertebrales o paravertebrales, quistes broncogénicos, meningoceles, metástasis vertebrales y secuestros pulmonares, reportándose como causa principal los tumores de origen neurogénicos.⁽⁵⁾

Los tumores de origen neurogénicos suponen el 20 % de los tumores del mediastino posterior en adultos y entre el 40 y el 50 % en los niños. Se originan en las células de la cresta neural del tejido nervioso simpático y pueden formarse en cualquier punto del sistema paravertebral y la médula suprarrenal. La clasificación actual incluye: neuroblastomas, ganglioneuroblastomas y ganglioneuromas, los cuales se diferencian por su grado de maduración. Esto se relaciona con su pronóstico siendo a mayor inmadurez, mayor su agresividad.⁽⁶⁾

El ganglioneuroma es un tumor benigno que se origina a partir de células de la cresta neural, compuestos por células ganglionares maduras y células de Schwann, que se localizan en los ganglios simpáticos paravertebrales o en la medula adrenal. Es poco frecuente, con una incidencia reportada de 1 en 100,000 niños. Ocurre predominantemente en la infancia con una media de presentación a los siete años. Se localiza con mayor frecuencia en el retroperitoneo (32-52 %), seguido del mediastino posterior (39-43 %) y la región cervical (8-9 %), rara vez se presenta en la glándula suprarrenal (15 al 30 % del total de localización retroperitoneal).^(6,7) Son más frecuentes en el sexo femenino, con un predominio de 3/2 sobre los varones y tienen ligera tendencia a aparecer en el lado derecho. Su diagnóstico es generalmente incidental y de presentación clínica silente, aunque el 37 % secreta ácido mandélico (VMA) y/o ácido homovanílico (HVA) ocasionando síntomas como: enrojecimiento, hipertensión o diarrea secretora. El pronóstico es favorable y la recurrencia posterior a la cirugía es excepcional, reportándose como factores de buen pronóstico la aparición posterior a los cinco años de edad y la localización en el mediastino posterior.^(7,8,9)

Respecto a la valoración preoperatoria, los

exámenes con mayor rendimiento en este tipo de patología son los imagenológicos, la radiografía de tórax, la tomografía computarizada y la resonancia magnética que permiten una adecuada valoración, porque aportan ventajas para la localización, tamaño y extensión del tumor, resultando ser de gran beneficio para el manejo quirúrgico. La resección quirúrgica por toracotomía o toracoscopia es el tratamiento de elección y su diagnóstico se realiza mediante el estudio histopatológico de la pieza quirúrgica.^(2,3)

Se presenta el caso porque el ganglioneuroma es un tumor benigno poco frecuente en edad pediátrica.

PRESENTACIÓN DEL CASO

Se presenta el caso de una paciente de 2 años de edad, con antecedentes de salud, solo tuvo un episodio fugaz de cianosis a los 11 meses que se estudió con rayos X (Rx) de tórax y ecocardiograma (ECG) que resultaron normales, con buena evolución y cursó de forma asintomática.

En diciembre del 2018 comenzó con fiebre de 38 a 39°C y cuadro respiratorio con tos húmeda y secreción blanquecina. A los tres días de evolución fue evaluada por su pediatra y se le indicó radiografía de tórax anteroposterior (AP) donde se observó radiopacidad parahiliar izquierda que se interpretó como una neumonía de posible etiología bacteriana adquirida en la comunidad. Se inició tratamiento con trifamox vía oral por 10 días. Posteriormente se realizaron radiografías evolutivas que evidenciaron la misma imagen, que impresionaba localización retrocardíaca con bordes bien delimitados por lo cual se decidió realizar tomografía axial computarizada (TAC) simple y contrastada de tórax y de mediastino que informó la presencia de masa en mediastino posterior paravertrebal izquierda de densidad variable que medía 25x30x40 mm que captó contraste de forma heterogénea y producía erosión del arco posterior. Los contornos eran irregulares y redondeados, sin presencia de adenopatías mediastínicas ni lesiones pleuropulmonares. Se planteó un tumor de mediastino posterior con la posibilidad diagnóstica de un ganglioneuroma.

Examen físico:

Se observó un excelente estado general, estaba normopeso. La piel y mucosas se mostraban

húmedas y normocoloreadas, sin edemas.

Aparato respiratorio: sin distress. Frecuencia respiratoria (FR): 20 x min. Murmullo vesicular conservado, sin estertores.

Aparato cardiovascular: se observaron ruidos cardiacos rítmicos, de buen tono sin soplos.

Frecuencia cardíaca (FC): 98 x min.

Abdomen: se encontraba suave, depresible, sin tumoración palpable ni visceromegalia.

Sistema nervioso: sin defecto motor, pupilas isocóricas y reactivas.

Sistema hemolinfopoyético: no se constataron adenopatías en ninguna cadena ganglionar.

Complementarios realizados:

Hemoglobina (Hb): 126g/l. Hematocrito (Hto): 039. Conteo de plaquetas: 293x10⁹xl.

Leucocitos: normales con predominio linfocitario.

Estudios de química sanguínea: normales.

Lamina periférica: mostró normocromía, normocitosis. Plaquetas: normales. Leucocitos: normales. Linfocitosis moderada. Células linfomonocitarias: 003.

Ultrasonido (UTS) abdominal: sin alteraciones.

Marcadores tumorales: negativos.

Posteriormente se realizaron radiografías evolutivas que evidenciaron la misma imagen, que impresionaba localización retrocardíaca con bordes bien definidos por lo cual se decidió realizar TAC simple y contrastada de tórax que informó la presencia de masa en mediastino posterior paravertrebal izquierda de densidad variable que medía 28x32x40 mm que captó contraste de forma heterogénea y producía erosión del arco posterior izquierdo. Los contornos eran irregulares y redondeados. No hubo presencia de adenopatías mediastínicas ni lesiones pleuropulmonares, planteándose un tumor de mediastino posterior.

Se realizó posteriormente resonancia magnética nuclear donde se mostró una masa paraespinal izquierda realizada de 4 cm en el mediastino posterior que causaba erosión del quinto arco costal posterior izquierdo sin extensión del tumor

al canal intraespinal ni compresión de la médula.

Se planteó entonces como impresión diagnóstica un ganglioneuroma de mediastino posterior. Se realizó biopsia que impresionaba un tumor. Se evaluó con cirugía y se decidió operar por toracoscopia. Se realizó resección total de la masa tumoral, encontrando una masa ovoidea, de superficie lisa la cual se analizó por anatomía patológica.

Se concluyó el diagnóstico histopatológico de

ganglioneuroma, por la presencia de estroma tipo células de Schwann, células ganglionares y abundante citoplasma eosinófilico. Se ha mantenido el seguimiento de la paciente anualmente en el que se ha constatado muy buena evolución y sin presencia de recidivas en los estudios por imágenes.

Los Rayos X de tórax realizado en el tercer día de la fiebre mostró imagen radiopaca, redondeada en región hiliar izquierda, de bordes bien delimitados. (Fig 1).

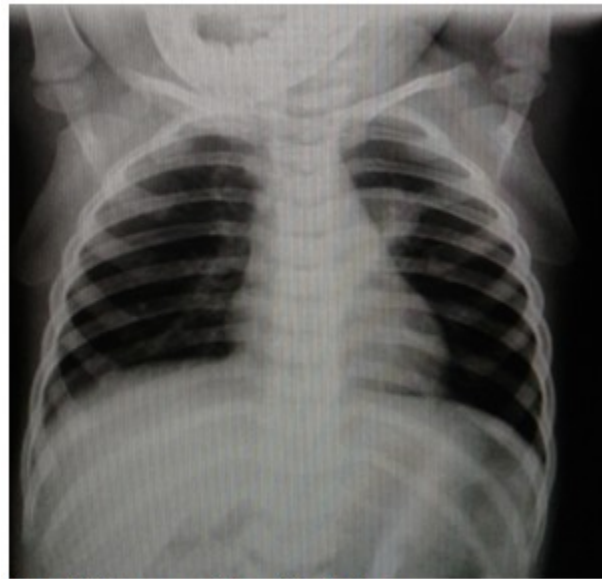

Fig. 1. Primera radiografía de tórax

Rayos X de tórax realizado a los quince días de iniciado el cuadro respiratorio y posterior al uso

de antibiótico por 10 días, con persistencia de la imagen descrita anteriormente, que impresionaba localización retrocardíaca. (Fig 2).

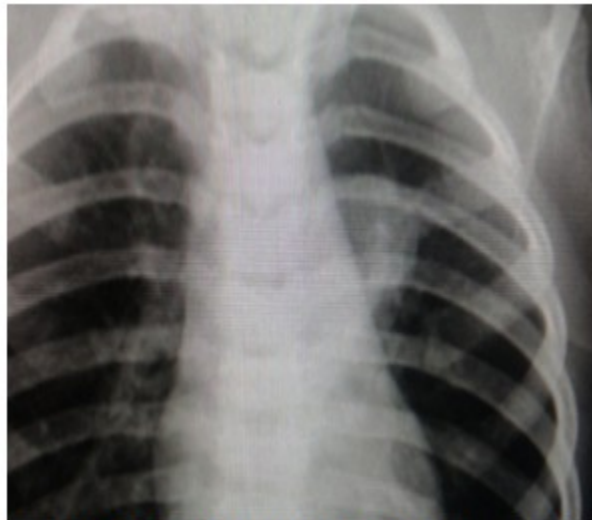


Fig. 2. Radiografía de tórax posterior al tratamiento

En el momento de realizada la TAC simple y contrastada de tórax la paciente se encontraba

asintomática. Se observó presencia de masa en mediastino posterior paravertebral izquierda de densidad variable. (Fig 3).

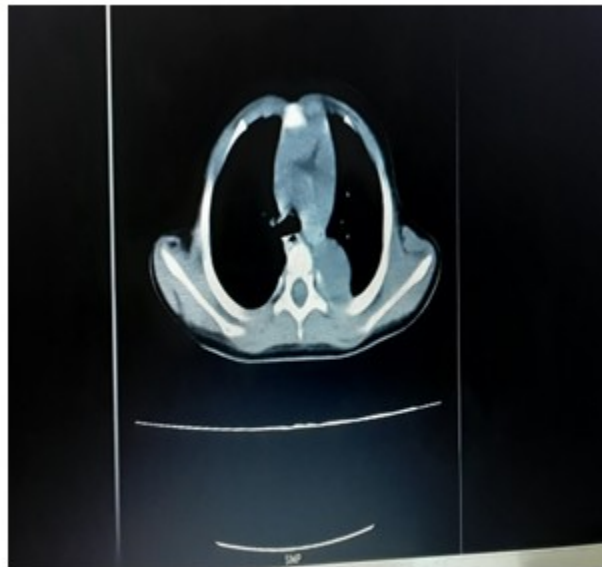


Fig. 3. TAC de tórax. Se observó imagen sólida, ovoidea con bordes bien delimitados en mediastino posterior. Tomografía simple, vista en proyección axial. Ventana mediastínica

Se realizó TAC de tórax en la que se observó

imagen sólida, ovoidea con bordes bien delimitados en mediastino posterior. (Fig 4).

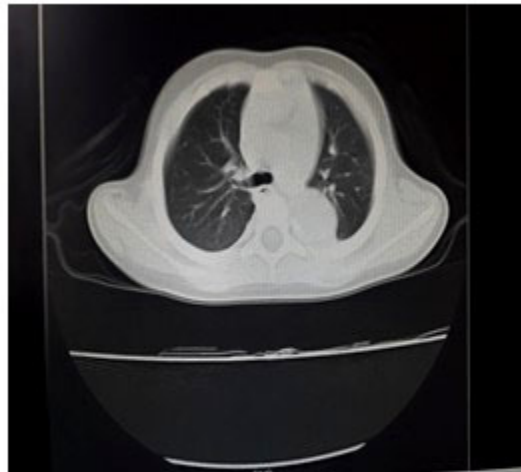


Fig. 4. TAC de tórax. Se observó imagen sólida, ovoidea con bordes bien delimitados en mediastino posterior. Tomografía simple, vista en proyección axial. Ventana pulmonar

Se observó en la TAC contrastada la captación del contraste en este estudio de forma

heterogénea, con erosión del arco costal y no hubo presencia de adenopatías mediastínicas ni lesiones pleuropulmonares. (Figs 5 y 6).

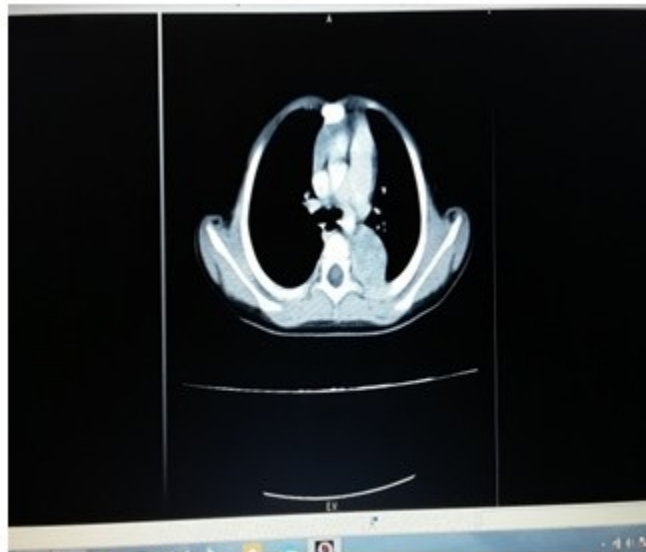

Fig. 5. Tomografía contrastada, vista en proyección axial. Ventana mediastínica

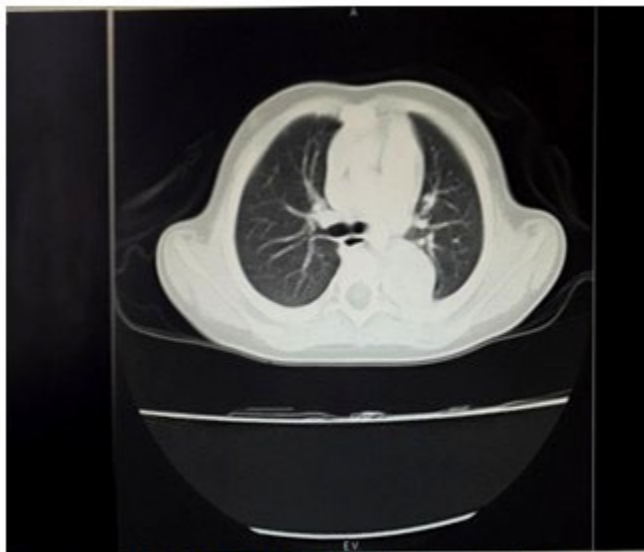

Fig. 6. Tomografía contrastada, vista en proyección axial. Ventana pulmonar

DISCUSIÓN

Los tumores mediastinales son poco frecuentes en niños y representan el 3 % de la cirugía torácica en estos infantes (benignos 75 % y malignos 25 %), constituyen entre un 30 y un 60 % en los hallazgos radiológicos, presentándose un tercio de estos en menores de 2 años.^(3,10)

Las masas mediastínicas en el niño pueden corresponder a lesiones vasculares, anomalías congénitas, infecciones, neoplasias benignas o malignas, lesiones pseudotumorales. La mayor localización se presenta en mediastino posterior y la mayoría son de origen neurogénico y benigno.^(10,11)

El ganglioneuroma es un tumor benigno poco común, que ocurre de manera espontánea o durante la terapia del neuroblastoma con quimioterapia o radioterapia. Se ha informado de asociación con el síndrome de Turner y la neoplasia endocrina múltiple. En este caso presentado se correspondió con un tumor primario.⁽¹²⁾

El caso clínico presentado se corresponde con un ganglioneuroma, tumor de origen neurogénico, de localización intratorácica y en el mediastino posterior, siendo diagnosticado a la paciente a los 2 años de edad, lo cual se corresponde con lo revisado en la literatura.

Debido a que puede cursar asintomático, la

mayor parte de estos tumores son diagnosticados como hallazgos radiográficos. A veces provoca un efecto de masa local pudiendo presentarse con síntomas derivados de la compresión del árbol traqueobronquial o disnea en casos raros. Por otra parte, el 37 % secreta ácido mandélico (VMA) y/o ácido homovanílico (HVA) ocasionando síntomas como enrojecimiento, hipertensión o diarrea secretora.^(4,10)

El ganglioneuroma es un tumor benigno, su diagnóstico temprano y su resección total es de buen pronóstico, pues su recidiva es excepcional. En la paciente se manifestó de manera asintomática, no presentó signos que hicieran sospechar compresión sobre la vía respiratoria ni síntomas y signos derivados de la secreción de ácido vanililmandélico (VMA) y el ácido homovanílico (HVA). En relación con los estudios por imágenes la TAC permitió definir la localización, su tamaño y extensión, lo que permitió realizar la toracoscopia con resección total de la masa. Su evolución fue favorable.

Conflicto de intereses:

Los autores declaran la no existencia de conflictos de intereses relacionados con el estudio.

Los roles de autoría:

1. Conceptualización: Mileny Acosta Fonseca, Elsy Roxana Geroy Moya.
 2. Curación de datos: Mileny Acosta Fonseca, Elsy Roxana Geroy Moya.
 3. Análisis formal: Mileny Acosta Fonseca, Elsy Roxana Geroy Moya.
 4. Adquisición de fondos: Esta investigación no contó con la adquisición de fondos.
 5. Investigación: Mileny Acosta Fonseca, Elsy Roxana Geroy Moya, Tamara Estrada Sánchez.
 6. Metodología: Mileny Acosta Fonseca, Elsy Roxana Geroy Moya, Tamara Estrada Sánchez.
 7. Administración del proyecto: Mileny Acosta Fonseca.
 8. Recursos: Tamara Estrada Sánchez.
 9. Software: Tamara Estrada Sánchez.
 10. Supervisión: Elsy Roxana Geroy Moya.
 11. Validación: Mileny Acosta Fonseca, Elsy Roxana Geroy Moya.
 12. Visualización: Tamara Estrada Sánchez.
 13. Redacción del borrador original: Mileny Acosta Fonseca, Elsy Roxana Geroy Moya
 14. Redacción revisión y edición: Mileny Acosta Fonseca, Elsy Roxana Geroy Moya, Tamara Estrada Sánchez.
3. Schioppi M, López G, Ciuffreda L. Manejo anestésico de masas mediastinales en pediatría. *Anest Analg Reanim* [revista en Internet]. 2017 [citado 13 Abr 2020];30(1):[aprox. 15p]. Disponible en: <https://www.scielo.edu.uy/pdf/aar/v30n1/1688-1273-aar-30-01-00028.pdf>
 4. Camacho AJ, Aguilar I, Osuna IG, Moya JL. Ganglioneuroma suprarrenal gigante: reporte de un caso. *Rev Mex Urol* [revista en Internet]. 2018 [citado 7 Sep 2021];78(4):[aprox. 5p]. Disponible en: https://www.scielo.org.mx/scielo.php?pid=S2007-40852018000400298&script=sci_arttext
 5. Barrios D, Barbero E. Tumores mediastínicos. *Medicine-Programa de Formación Médica Continuada Acreditado* [revista en Internet]. 2018 [citado 18 Feb 2020];12(65):[aprox. 6p]. Disponible en: <https://dialnet.unirioja.es/servlet/articulo?codigo=6712891>
 6. Hernández R, Pila R, Rosales P. Tumor de células germinales primario de mediastino (seminoma de mediastino). *AMC* [revista en Internet]. 2019 [citado 11 Jun 2020];23(1):[aprox. 8p]. Disponible en: https://scielo.sld.cu/scielo.php?script=sci_arttext&pid=S1025-02552019000100095
 7. García FE, Vázquez A, Arriaga J, Blas A, Fernández AJ, Peral E. Ganglioneuroma, una entidad a considerar en las masas adrenales incidentales. Revisión de la literatura y reporte del primer caso de extracción completamente laparoscópica en México. *Rev Mex Urol* [revista en Internet]. 2019 [citado 3 May 2021];79(2):[aprox. 9p]. Disponible en: <https://www.medigraphic.com/pdfs/uro/ur-2019/ur192g.pdf>
 8. Rufilanchas JJ, Nieto M, Aymerich F. Tumores del mediastino posterior: Ganglioneuromas. *Arch Bronconeumol* [revista en Internet]. 1972 [citado 20 Dic 2021];9(3):[aprox. 10p]. Disponible en: <https://www.archbronconeumol.org/es-tumores-del-mediastino-posterior-ganglioneuromas-articulo-X0300289672309169>
 9. Kirchweiger P, Wundsam HV, Fischer I, Rösch CS, Böhm G, Tsybrovskyy O, et al. Total resection of a giant retroperitoneal and mediastinal ganglioneuroma—case report and systematic review of the literature. *World J Surg Oncol*. 2020;18(1):248

REFERENCIAS BIBLIOGRÁFICAS

1. Díaz AM, Fernández L, Fernández M, Pinilla I, Esteban MI, Torres MI. Tumores de mediastino medio y posterior: todo lo que el radiólogo debe conocer [Internet]. España: SERAM:Sociedad Española de Radiología Médica; 2018 [citado 6 Jun 2020]. Disponible en: <https://www.piper.espacio-seram.com/index.php/seram/article/view/1913/961>
2. Keita I, Nazario AM, Falcón GC, Castillo L, Rodríguez Z, Romero LI. Consideraciones en torno a los tumores del mediastino. *Rev Colom Cir* [revista en Internet]. 2020 [citado 28 Jun 2021];35(3):[aprox. 10p]. Disponible en: <https://www.revistacirugia.org/index.php/cirugia/article/view/460/522>

10. Wu Z, Zeng Q, Zhang X, Tu S, Zhang F. Ganglioneuroma in unusual sites: clinical, radiologic and pathological features. *Int J Clin and Exp Pathol.* 2018;11(10):48-62
11. Brock CL, Sharma A, Villada FA, Schubert J. Mediastinal ganglioneuroma with osseous invasion simulating malignant transformation of osteochondroma on CT imaging. *Radiol Case Rep.* 2020;16(1):18-21
12. Arab N, Alharbi A. Retroperitoneal Ganglioneuroma (GN): Case report in 14 years old boy. *Int J Surg Case Rep.* 2019;60(1):130-2