

Presentaciones de casos

# Tumor de ángulo hepático del colon incarcerated en hernia umbilical. Reporte de caso

## Incarcerated Colon Hepatic Flexure Tumor in Umbilical Hernia. Case Report

Amanda Rodríguez Chaviano<sup>1</sup>  Mayquel Monzón Rodríguez<sup>1</sup>  Dayner Alberto Ulloa Aguirre<sup>1</sup> 

<sup>1</sup> Hospital General Universitario Dr. Gustavo Aldereguía Lima, Cienfuegos, Cienfuegos, Cuba

### Cómo citar este artículo:

Rodríguez-Chaviano A, Monzón-Rodríguez M, Ulloa-Aguirre D. Tumor de ángulo hepático del colon incarcerated en hernia umbilical. Reporte de caso. **Revista Finlay** [revista en Internet]. 2021 [citado 2026 May 2]; 11(4):[aprox. 5 p.]. Disponible en: <https://revfinlay.sld.cu/index.php/finlay/article/view/1087>

### Resumen

Los tumores de colon ocupan la tercera causa de muerte por cáncer en Cuba. Los tumores de colon incarcerados en hernias umbilicales son raros. Se distinguen con más frecuencia en las hernias inguinales que en las umbilicales. Los síntomas más significativos son: astenia, pérdida de peso, alteraciones en las heces y dolor abdominal. Suelen presentarse como una masa palpable de difícil reducción. El método diagnóstico por excelencia es el colon por enema y el tratamiento es quirúrgico. La variedad histopatológica más frecuente es el adenocarcinoma. Se presenta el caso de una paciente anciana que acudió a consulta por presentar fatiga, pérdida de peso y deposiciones oscuras. Al examen físico se constató una hernia umbilical. Se le realizaron estudios complementarios y de diagnóstico por imagen. Se determinó una posible tumoración de vías digestivas. Se realizó procedimiento quirúrgico de urgencia. Se presenta este reporte con el objetivo de caracterizar un caso de tumor de ángulo hepático del colon incarcerated en una hernia umbilical debido a lo poco frecuente de su localización.

**Palabras clave:** neoplasias del colon, hernia umbilical, diagnóstico por imagen, informes de casos

### Abstract

Colon tumors are the third leading cause of cancer death in Cuba. Incarcerated colon tumors in umbilical hernias are rare. They are more often distinguished in inguinal hernias than in umbilical ones. The most significant symptoms are: asthenia, weight loss, alterations in the stool and abdominal pain. They usually present as a palpable mass that is difficult to reduce. The diagnostic method par excellence is the colon by enema and surgical treatment. The most common histopathological variety is adenocarcinoma. The case of an elderly patient who came to the clinic due to fatigue, weight loss and dark stools it is presented. The physical examination revealed an umbilical hernia. Complementary and diagnostic imaging studies were performed. A possible digestive tract tumor was determined. An emergency surgical procedure was performed. The aim of this report is to characterize a case of an incarcerated colon hepatic flexure tumor in an umbilical hernia due to its infrequent location.

**Key words:** colonic neoplasms, hernia umbilical, diagnostic imaging, case reports

**Recibido:** 2021-11-17 22:24:20

**Aprobado:** 2021-11-30 12:17:56

**Correspondencia:** Amanda Rodríguez Chaviano. Hospital General Universitario Dr. Gustavo Aldereguía Lima. Cienfuegos. [amandarchaviano951119@gmail.com](mailto:amandarchaviano951119@gmail.com)

## INTRODUCCIÓN

El cáncer constituye una de las principales causas de morbilidad y mortalidad en todo el mundo, con aproximadamente 18,1 millones de casos nuevos en el año 2018 según la Asociación Global de Cáncer (GLOBLOCAN) (por sus siglas en inglés). Los tumores diagnosticados con más frecuencia de aparición en el año 2018 fueron los de pulmón, mama, colon y recto, próstata y estómago, responsables del mayor número de fallecimientos a nivel mundial.<sup>(1)</sup>

En Cuba, los tumores malignos constituyen la segunda causa de mortalidad, luego de las enfermedades del corazón. La mortalidad es mayor en el sexo masculino. En Cienfuegos, la tasa de mortalidad por cáncer es de 219,1 por cada 100 000 habitantes.<sup>(2,3)</sup>

La mortalidad por cáncer de colon en Cuba ocupa la tercera posición entre las causas de muerte por cáncer, contrastando con las cifras a nivel mundial donde ocupa el segundo lugar, siendo más frecuente en el grupo de edad de 60-79 años y en el sexo femenino.<sup>(1,2)</sup>

El colon es el segmento del sistema digestivo que con mayor frecuencia se ve afectado por tumores. Se relaciona con factores de riesgo como las dietas poco saludables, la obesidad y el tabaquismo.<sup>(3)</sup>

El hallazgo de tumores malignos en el contenido de un saco herniario o de implantes metastásicos en la propia pared del saco es un hecho poco frecuente y las publicaciones sobre el tema son escasas. Estos presentan una incidencia entre el 0,07 y el 0,5 % de las hernias reparadas quirúrgicamente.<sup>(4,5)</sup>

El primer caso fue descrito por Arnaud en 1749. En la extensa revisión bibliográfica realizada por Rubio y cols. entre los años 1960 hasta 1994 se encuentran publicadas 131 lesiones metastásicas en hernias de cualquier localización: inguinales, femorales y umbilicales. Kageyana y cols. describieron una metástasis en cordón inguinal y túnica vaginalis en un paciente intervenido previamente de cáncer gástrico.<sup>(4,5,6)</sup>

A pesar de su rareza, Lejars, clasificó el hallazgo en tres tipos basándose en la relación anatómica del tumor y del saco herniario: intrasacular, que es la variedad más frecuente, sacular y extrasacular.<sup>(4,5,7,8)</sup>

El caso que ocupa a los autores de esta presentación corresponde a un tumor de ángulo hepático del colon encarcerado en una hernia umbilical.

En la bibliografía revisada no se encontró ningún reporte de una neoplasia de colon como contenido de hernias umbilicales, pero sí, en hernias inguinales, habiéndose publicado menos de 50 casos en la literatura hasta el año 2017.<sup>(7)</sup>

La literatura reporta 38 casos de cáncer de colon encarcerados en hernia. El primer caso fue reportado por Gerhardt y cols. en 1938.<sup>(8,9)</sup>

Se realiza esta investigación que tiene como objetivo caracterizar un caso de tumor de ángulo hepático del colon encarcerado en una hernia umbilical debido a la poca frecuente de la aparición de este tumor en esta localización.

## PRESENTACIÓN DEL CASO

Se presenta el caso de una paciente de 77 años de edad, de procedencia rural, sin hábitos tóxicos. Con antecedentes patológicos personales de fibrilación auricular de aproximadamente 10 años de aparición y con tratamiento regular. Acudió a consulta porque hacía 6 meses presentaba fatiga, cansancio, pérdida de peso a pesar de conservar el apetito y notaba que sus deposiciones eran un poco oscuras.

Al examen físico se constataron piel y mucosas hipocoloreadas y hernia umbilical. Se valoró el caso y se decidió su ingreso en el Hospital General Universitario Dr. Gustavo Aldereguía Lima de la provincia Cienfuegos, planteando una posible tumoración de vías digestivas.

A la paciente se le realizaron exámenes complementarios, algunos de ellos con hallazgos positivos.

### Exámenes complementarios

- Hemoglobina: (Hb): 84g/L.
- Hematocrito (Hto): 0,27 %.

### Leucograma y diferencial

- Leucocitos: 19.4x10<sup>9</sup>/L.
- Stab: 0.00.
- Segmentados: 0,82.
- Linfocitos: 0,18.
- Lámina periférica: hematíes en pila de

monedas, hipocromía xxx, anisopoiquilocitosis.

- Conteo de reticulocitos:  $18 \times 10^{-3}$ .

Hemoquímica:

- Glicemia: 4,70mmol/L.
- Creatinina: 31 umol/L.
- Urato: 193umol/L.
- Colesterol: 2,06mmol/L.
- Triglicéridos: 0,81mmol/L.
- Proteínas: 36g/L.
- Albúmina: 30g/L.
- Globulinas: 26g/L.
- TGP: 10U/L.
- TGO:19U/L.
- FAL: 121U/L.
- LDH: 318U/L.
- Bilirrubina total: 6umol/L. Bilirrubina directa: 3umol/L. Bilirrubina indirecta: 1umol/L.
- Ferritina:0,00ug/L.
- TREF2: 1.91 g/L.

#### Diagnóstico por imágenes

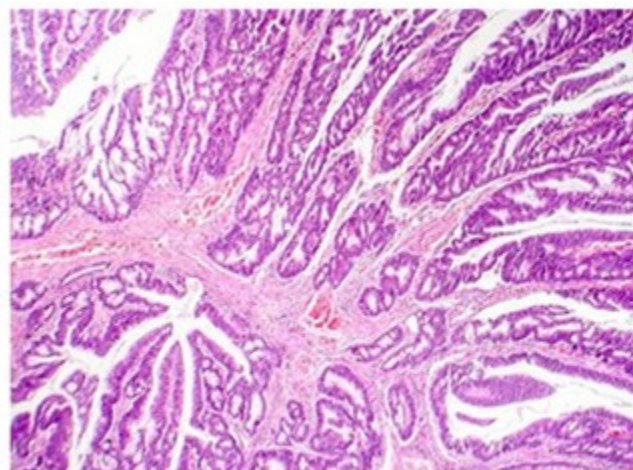
Se realizó un electrocardiograma (ECG) en el que se observó una fibrilación auricular con respuesta ventricular conservada y una radiografía (RX) simple de tórax con engrosamiento del hilio derecho de 4,6cm de aspecto vascular.

Se solicitó interconsulta con cirugía general debido al dolor abdominal a nivel de la hernia umbilical, con sospecha de una complicación aguda, el cirujano de estancia decidió intervenir quirúrgicamente de urgencia.

Se le realizó laparotomía exploradora más hemicolectomía derecha más ileotransversostomía término lateral (T-L) en 2 planos de sutura, a través de una incisión media indiferente inmediatamente encima de la tumoración, que se redujo durante el transoperatorio, contenido que se correspondía con proceso tumoral de ángulo hepático del colon de aproximadamente 7cm el cual llegaba a invadir la serosa hasta los niveles ganglionares intermedios. Se revisó el resto de los órganos de la cavidad abdominal, los cuales no presentaban metástasis. Se diagnosticó entonces un tumor de ángulo hepático del colon T4N1M0 encarcerado en una hernia umbilical, con un tiempo anestésico de 3 horas y un tiempo quirúrgico de 2 horas con 50 minutos.

Luego de salir del salón la paciente se ingresó en la Unidad de Cuidados Polivalentes, ventilando de manera espontánea, se mantuvo hidratada por vía parenteral, con diuresis por sonda vesical, hemodinámicamente estable, transfundiéndose con 2 unidades de glóbulos rojos. La paciente evolucionó de forma favorable y egresó a los 5 días de operada sin complicaciones.

La pieza fue enviada al departamento de anatomía patológica y el estudio histológico ofreció el diagnóstico de adenocarcinoma moderadamente diferenciado con áreas mucoproducidas que infiltraban hasta la serosa y tejido adiposo vecino. Los bordes de sección se encontraron libres de tumor y no se disecaron estructuras ganglionares. (Fig 1).



**Fig 1.** Imagen histológica de la pieza que muestra un adenocarcinoma moderadamente diferenciado con áreas mucoproducidas

## DISCUSIÓN

Agudelo L y cols. en un estudio realizado en Meredí, Hospital Universitario Mayor, mencionan que la edad más representativa en los pacientes con cáncer de colon fue durante la sexta década de la vida, resultados que difieren con el caso que se presenta. Cobos Valdés y cols. mencionan la edad como elemento de riesgo para padecer cáncer de colon, sobre todo, en pacientes de más de sesenta años.<sup>(3,10)</sup>

Domínguez y cols. plantean un predominio del sexo masculino, lo que contrasta con la prevalencia en el sexo femenino encontrada por Trujillo y cols. Pérez y cols. y de Rodríguez y cols. que observaron un predominio del sexo femenino lo cual se pone de manifiesto con la paciente en estudio.<sup>(3,11)</sup>

A diferencia de algunos de los autores anteriores, en el Servicio de Cirugía del Hospital Central de Paraguay, Cuevas R, reportó que el intervalo de edad más afectado fue entre los 60-69 años con 45 % de los pacientes, seguido en frecuencia por el de los mayores de 70 años y el 58 % de los casos correspondían al sexo femenino.<sup>(3,12)</sup>

En Cuba, Torreblanca Xiques y cols. concluyeron en una investigación realizada en el Hospital General Docente Dr. Ernesto Guevara de la Serna en un período de dos años, que los pacientes en el grupo de edades entre los 70 a 79 años predominaban en un 34 %.<sup>(3)</sup>

De acuerdo a la presentación clínica Cuevas R, señaló como motivos de consulta más frecuente dolor abdominal 33 %, anemia y decaimiento 15 %, detección de cambios en las heces y gases 10 %, alteración del hábito intestinal 10 %, pérdida de peso 7 %. Otros señalan la enterorragia como otro de los síntomas. En la paciente de este reporte, la enfermedad se presentó con un síndrome general y alteración en las heces fecales, lo que concuerda con los motivos señalados por este autor.<sup>(3,12)</sup>

La presentación clínica depende de la localización del tumor primario y además de los síntomas locales. Se reportan en orden de frecuencia las siguientes localizaciones del tumor: unión rectosigmoidea 70,5 %, colon ascendente 18,5 %, seguido por los localizados en el ciego 6,0 %. Baldi D y cols. también consideran que la

neoplasia de la región sigmoidea es más frecuente.<sup>(3,8)</sup>

En el estudio de Torreblanca Xiques y cols. se encontró, que la localización más frecuente fue la unión rectosigmoidea en un 42,76 %; añaden además que es consecuencia de una disminución de la motilidad intestinal, además de la acción de las toxinas liberadas por la materia fecal, cuando pasa un tiempo prolongado en esa zona por constipación u otros factores, los que ocasionan daño en la mucosa del colon.<sup>(3)</sup>

Pese a la escasa frecuencia de neoplasias en las hernias, se debe recordar esta entidad ante un paciente que presente una hernia de larga evolución que se encarcelere repentinamente, en especial, si el cuadro no se acompaña de signos de obstrucción intestinal, pero sí, de síntomas constitucionales o dolor abdominal. La forma más común de presentación de esta entidad es como masa palpable de difícil reducción.<sup>(6)</sup>

Baldi D, indica que muchos casos se pueden confirmar con un minucioso examen físico y el ultrasonido puede ser útil para el diagnóstico. González DA y cols. consideran también el estudio ecográfico como una poderosa herramienta, sin embargo, en casos complicados como el de esta paciente, dichos métodos tienen un rol limitado. El principal diagnóstico diferencial sería la estrangulación de una hernia, debido a un tumor maligno intrasacular perforado, que puede reproducir esta presentación clínica y tiene un peor pronóstico.<sup>(7,8)</sup>

González DA y cols. indican que el colon por enema constituye el diagnóstico por excelencia, pues permite visualizar el contenido del saco y además las características de la lesión, que en general, se trata de zonas de extensión variable de estenosis irregulares de la luz colónica. La colonoscopia tiene el inconveniente de no poder explorar el colon intrasacular por la imposibilidad de progresar en el bucle determinado por el intestino dentro de la hernia.<sup>(7)</sup>

Otro estudio imagenológico de utilidad es la tomografía axial computarizada (TAC) del abdomen. En este caso, la paciente se encontraba ingresada para estudio, por la sospecha de la neoplasia de colon, pero debido a la complicación aguda durante su estancia en el hospital, se decidió su intervención quirúrgica de

urgencia, siendo diagnosticado el tumor durante el acto quirúrgico y no mediante los métodos de diagnóstico por imagen.

La literatura refiere que en cirugía electiva no siempre se abre, ni se revisa el saco y este una vez aislado es ligado en su base o invaginado completamente hacía la cavidad abdominal. En cirugía de urgencia se recomienda abrir el saco para revisar el contenido, y en esos casos, el cirujano tiene oportunidad de ver las paredes del saco. Es razonable y se recomienda, que si una tumoración es encontrada al interior o en el saco herniario, se explore digitalmente el abdomen abordable y los órganos pélvicos a través del saco herniario.<sup>(4)</sup>

La exploración del abdomen se realiza con el objetivo de encontrar metástasis en órganos contenidos dentro de la cavidad. No constatadas en la paciente de este estudio.

Su hallazgo constituye un mal pronóstico para el paciente, pues el tumor está en una etapa avanzada, disminuyendo la sobrevida, la cual además dependerá de la evolución del tumor primario y de la individualización de cada paciente.

Como desventaja de la cirugía realizada, González DA y cols. plantean la infección del sitio quirúrgico, pues se trata de una cirugía limpia contaminada (cirugía colónica) y otra limpia (cirugía de la hernia umbilical). Se ha reportado la resolución del cáncer de colon por abordaje laparoscópico y la reparación de la hernia por vía convencional. También es posible la resolución laparoscópica de ambas enfermedades, aunque no se haya reportado ningún caso.<sup>(7)</sup>

Los tipos histológicos más frecuentes son los adenocarcinomas mucoscretorios desde bien diferenciados hasta moderadamente diferenciados. Rubio González y cols. además de Verdecia Jarquel y cols. indican que los tumores de tipo adenocarcinoma son superiores en frecuencia a los carcinomas epidermoides. En el caso referido se observó un adenocarcinoma mucoscretor moderadamente diferenciado que infiltró serosa y tejido adiposo vecino, relacionándose este diagnóstico con los referidos en las investigaciones como más frecuente.<sup>(4,7,8,13)</sup>

Los tumores de colon encarcerados en hernias umbilicales son raros y predominan más en las hernias inguinales. Los síntomas más significativos son astenia, pérdida de peso,

alteraciones en las heces y dolor abdominal. La forma más común de presentación es como una masa palpable de difícil reducción. La zona de asiento más frecuente es la región rectosigmoidea. El método diagnóstico por excelencia es el colon por enema. El tratamiento de esta patología es quirúrgico. La variedad histopatológica más frecuente es el adenocarcinoma bien o moderadamente diferenciado.

### **Conflicto de intereses:**

Los autores declaran la no existencia de conflictos de intereses relacionados con el estudio.

### **Los roles de autoría:**

1. Conceptualización: Amanda Rodríguez Chaviano.
2. Curación de datos: Amanda Rodríguez Chaviano.
3. Análisis formal: Amanda Rodríguez Chaviano.
4. Adquisición de fondos: Esta investigación no contó con la adquisición de fondos.
5. Investigación: Amanda Rodríguez Chaviano, Mayquel Monzón Rodríguez, Dayner Alberto Ulloa Aguirre.
6. Metodología: Amanda Rodríguez Chaviano, Mayquel Monzón Rodríguez, Dayner Alberto Ulloa Aguirre.
7. Administración del proyecto: Amanda Rodríguez Chaviano.
8. Recursos: Mayquel Monzón Rodríguez, Dayner Alberto Ulloa Aguirre.
9. Software: Mayquel Monzón Rodríguez, Dayner Alberto Ulloa Aguirre.
10. Supervisión: Amanda Rodríguez Chaviano.
11. Validación: Amanda Rodríguez Chaviano, Mayquel Monzón Rodríguez.
12. Visualización: Dayner Alberto Ulloa Aguirre.
13. Redacción del borrador original: Amanda Rodríguez Chaviano.

14. Redacción revisión y edición: Mayquel Monzón Rodríguez, Dayner Alberto Ulloa Aguirre.

## REFERENCIAS BIBLIOGRÁFICAS

1. Sociedad Española de Oncología Médica. Las cifras del cáncer en España 2020 [Internet]. Madrid: SEOM; 2020 [citado 20 May 2021]. Disponible en: [https://seom.org/seomcms/images/stories/recursos/Cifras\\_del\\_cancer\\_2020.pdf](https://seom.org/seomcms/images/stories/recursos/Cifras_del_cancer_2020.pdf)

2. Ministerio de Salud Pública. Anuario Estadístico de Salud 2019 [Internet]. La Habana: MINSAP; 2020 [citado 20 May 2021]. Disponible en: <https://files.sld.cu/bvscuba/files/2020/05/Anuario-Electrónico-Español-2019-ed-2020.pdf>

3. Trujillo YL, Rojas Y, Carmenates BM, Reyes AD, Pérez M. Comportamiento del cáncer colorrectal en el Hospital Provincial Clínico Quirúrgico Docente Amalia Simoni. AMC [revista en Internet]. 2019 [citado 20 May 2021];23(2):[aprox. 13p]. Disponible en: [https://scielo.sld.cu/scielo.php?pid=S1025-02552019000200188&script=sci\\_arttext&lng=pt](https://scielo.sld.cu/scielo.php?pid=S1025-02552019000200188&script=sci_arttext&lng=pt)

4. Korn O, Moyano L, Cabello R, Csendes A. Hallazgo incidental de cáncer en saco herniario inguinal. Rev méd Chile [revista en Internet]. 2002 [citado 20 May 2020];130(1):[aprox. 10p]. Disponible en: [https://scielo.conicyt.cl/scielo.php?script=sci\\_arttext&pid=S0034-98872002000100013](https://scielo.conicyt.cl/scielo.php?script=sci_arttext&pid=S0034-98872002000100013)

5. Vieiro MV, Díaz D, Marcacuzco A, Domínguez I, de la Fuente M, Moreno A, et al. Hernia inguinal como presentación rara de metástasis pancreática. Rev Hispanoam Hernia [revista en Internet]. 2016 [citado 20 May 2021];4(2):[aprox. 3 p]. Disponible en: <https://www.sciencedirect.com/science/article/pii/S2255267716000104>

6. Ramia JM, Pardo R, Martín F, Padilla D, Ortega G, Martín J, et al. Metástasis de cáncer gástrico en hernia inguinal. Cirugía Española [revista en Internet]. 2000 [citado 20 May 2020];67(4):[aprox. 10p]. Disponible en: <https://www.elsevier.es/es-revista-cirugia-espanola-a-36-articulo-metastasis-cancer-gastrico-hernia-i>

[nguinal-10053](#)

7. González DA, Tarigo N. Cáncer colon sigmoides como contenido de una hernia inguinal izquierda. Rev Méd Urug [revista en Internet]. 2017 [citado 20 May 2020];33(3):[aprox. 11p]. Disponible en: <https://www.scielo.edu.uy/pdf/rmu/v33n3/1688-0390-rmu-33-03-00115.pdf>

8. Baldi D, Alfano V, Punzo B, Tramontano L, Baselice S, Spidalieri G, et al. A Rare Case of Sigmoid Colon Carcinoma in Incarcerated Inguinal Hernia. Diagnostics. 2020;10(2):99

9. Chern TY, Tay YK, Perera DS. A rare case of ascending colon adenocarcinoma incarcerated in an inguinoscrotal hernia: Case report and literature review. Surg Case Rep. 2018;4(48):23-46

10. Agudelo L, Isaza A, Figueroa C, Monroy A, Padrón JO, Villaveces M. Experiencia en el manejo de cáncer colorrectal en Méderi-Hospital Universitario Mayor, 2012-2014. Rev Colomb Cir [revista en Internet]. 2017 [citado 21 May 2021];32(4):[aprox. 7p]. Disponible en: [https://www.scielo.org.co/scielo.php?pid=S2011-75822017000400004&script=sci\\_abstract&lng=es](https://www.scielo.org.co/scielo.php?pid=S2011-75822017000400004&script=sci_abstract&lng=es)

11. Domínguez EJ. Predictores de mortalidad en la oclusión intestinal mecánica por cáncer de colon. Rev Cubana Cir [revista en Internet]. 2016 [citado 21 May 2020];55(4):[aprox. 7p]. Disponible en: <https://scielo.sld.cu/scielo.php?script=sciarttext&pid=S0034-74932016000400003&lng=es>

12. Cuevas R. Caracterización del cáncer de colon. Cir Parag [revista en Internet]. 2017 [citado 21 May 2020];41(1):[aprox. 6p]. Disponible en: <https://scielo.iics.una.py/pdf/sopaci/v41n1/2307-0420-sopaci-41-01-0008.pdf>

13. Rubio T, Verdecia JM. Algunos aspectos genéticos y epidemiológicos relacionados con el cáncer colorrectal. MEDISAN [revista en Internet]. 2016 [citado 22 May 2020];20(3):[aprox. 12p]. Disponible en: [https://scielo.sld.cu/scielo.php?script=sci\\_arttext&pid=S1029-30192016000300014](https://scielo.sld.cu/scielo.php?script=sci_arttext&pid=S1029-30192016000300014)