




Presentaciones de casos

## Enfermedad de Paget bilateral de la mama. Presentación inusual de un caso

### Bilateral Paget's disease of the breast. Unusual case presentation

Lidia Torres Aja<sup>1</sup>  José Alberto Puerto Lorenzo<sup>1</sup>  Neylín Caballero Aja<sup>1</sup> 

<sup>1</sup> Hospital General Universitario Dr. Gustavo Aldereguía Lima, Cienfuegos, Cienfuegos, Cuba

#### Cómo citar este artículo:

Torres-Aja L, Puerto-Lorenzo J, Caballero-Aja N. Enfermedad de Paget bilateral de la mama. Presentación inusual de un caso. **Revista Finlay** [revista en Internet]. 2021 [citado 2026 May 2]; 11(4):[aprox. 5 p.]. Disponible en: <https://revfinlay.sld.cu/index.php/finlay/article/view/1067>

#### Resumen

La enfermedad de Paget de la mama se encuentra entre las llamadas formas especiales del cáncer de mama. Su incidencia es de solo el 1 al 1,5 % del total de los cánceres mamarios que se diagnostican. Fundamentalmente aparece en mujeres en la quinta o sexta décadas de la vida. Se considera extremadamente rara en su forma bilateral. Se presenta el caso de una paciente de 32 años de edad que acudió a consulta provincial de mastología por presentar lesiones escamosas en el complejo areola pezón de ambas mamas, más acentuadas en la derecha. Se le realizó biopsia con aspiración con aguja fina y se diagnostica enfermedad mamaria de Paget bilateral. La enfermedad de Paget de la mama es una enfermedad de rara aparición y en el caso que se presenta aparecen dos características pocos comunes, el tratarse de una paciente joven y la localización bilateral de la enfermedad, lo cual hace de más valor su publicación para conocimiento del personal médico dedicado a la atención de estas afecciones.

**Palabras clave:** mama, enfermedad de paget mamaria, informes de casos

#### Abstract

Paget's disease of the breast is among the so-called special forms of breast cancer. Its incidence is only 1 to 1.5 % of all breast cancers that are diagnosed. It mainly appears in women in the fifth or sixth decade of life. It is considered extremely rare in its bilateral form. The case of a 32-years-old female patient of urban origin who attended the provincial mastology clinic for presenting scaly lesions in the nipple areola complex of both breasts, more accentuated on the right side. She underwent a fine needle aspiration biopsy and was diagnosed with bilateral Paget's disease of the breast. Paget's disease of the breast is a disease of rare appearance throughout the world and in the case that it occurs, two uncommon characteristics appear, the fact that it is a young patient and the bilateral location of the disease, which makes it more valuable its publication for the knowledge of medical personnel dedicated to the care of these conditions.

**Key words:** breast, paget's disease mammary, case reports

**Recibido:** 2021-09-30 10:37:41

**Aprobado:** 2021-10-20 12:01:14

**Correspondencia:** Lidia Torres Aja. Hospital General Universitario Dr. Gustavo Aldereguía Lima. Cienfuegos. [lidiaata@jagua.cfg.sld.cu](mailto:lidiaata@jagua.cfg.sld.cu)

## INTRODUCCIÓN

La enfermedad de Paget mamaria, es de rara aparición, está considerada por algunos autores como una forma especial de cáncer de mama, y por otros, como una extensión dérmica al complejo areola pezón de un carcinoma intraductal.<sup>(1,2)</sup>

Fue Velpeau<sup>(3)</sup> en 1856 quien describió por primera vez su cuadro clínico, pero no fue hasta 1874 que se estableció su asociación con el cáncer de mama por el cirujano y fisiólogo británico Sir James Paget.<sup>(4)</sup> Este especialista estableció esta relación basado en un estudio de seguimiento que realizó a 15 pacientes que presentaban ulceraciones crónicas de las mamas, específicamente del complejo areola pezón. Estas pacientes desarrollaron entre los 18 meses y los 2 años de evolución un cáncer mamario. El primer estudio histopatológico de esta enfermedad la realizó en 1881 el profesor George Thin.<sup>(3,4,5)</sup>

Se presenta generalmente en mujeres mayores de 50 años y en forma unilateral<sup>(5)</sup> siendo extremadamente rara su aparición en los varones.<sup>(6,7,8)</sup>

### Histogénesis patológica

Actualmente se plantean dos teorías para explicar su histogénesis: la teoría epidermotrópica que plantea que las células de Paget son originarias de un carcinoma intraductal que migran a través de los conductos galactóforos hasta la epidermis subareolar y la teoría de la transformación, in situ, que plantea que la enfermedad de Paget se produce por una transformación de los queratinocitos epidérmicos de la región, independientemente de la presencia o no de un carcinoma mamario.<sup>(9,10)</sup>

### Cuadro clínico

El dolor, prurito y ardor aparecen desde los inicios de la enfermedad, seguidos de la aparición de una placa descamativa, eritematosa que puede acompañarse de exudación serosa o sanguinolenta.<sup>(11,12)</sup>

### Formas clínicas de presentación

Presenta dos formas esenciales de presentación: la eczematosa y la ulcerativa.

### Diagnostico positivo<sup>(13)</sup>

Se realiza la biopsia de la lesión con la que se demuestra la presencia de las llamadas células de Paget, las cuales se caracterizan por ser redondas u ovaladas y de gran tamaño, con un protoplasma grueso y un citoplasma claro que presenta núcleos grandes y nucléolos con mitosis abundante, las cuales son fuertemente inmunorreactivas a la citoqueratina. El diagnóstico diferencial debe realizarse con enfermedades benignas como eczema, radiodermatitis, adenoma del pezón y enfermedades malignas como la enfermedad de Bowen, el carcinoma basocelular y el melanoma extensivo superficial.<sup>(14)</sup>

Debe sospecharse su presencia ante las dermatosis crónicas del pezón o areola resistentes a los tratamientos habituales.

### Tratamiento

Este depende en primera instancia de la presencia o no de un tumor subyacente, y en caso de existir, depende de la etapa clínica en que se encuentre. En décadas anteriores no estaba aceptada la cirugía conservadora en lesiones localizadas en la región mamaria central. En la actualidad se acepta, cuando no existe tumor subyacente o cuando este se encuentra en etapas clínicas iniciales sin metástasis a ganglios axilares y siempre que se complete el tratamiento con una radio y quimioterapia postoperatoria adecuadas.<sup>(15)</sup>

### Pronóstico

El pronóstico está en dependencia del diagnóstico temprano que se realice de la enfermedad, así como de la presencia o no de tumor subyacente y la etapa clínica en que se encuentre el caso de ser hallado.<sup>(15)</sup>

La enfermedad de Paget de la mama es un padecimiento de rara aparición y en el caso que se presenta aparecen dos características pocas comunes, el tratarse de una paciente joven y la localización bilateral de la enfermedad, lo cual hace de más valor su publicación para conocimiento del personal médico dedicado a la atención de estas afecciones.

## PRESENTACIÓN DEL CASO

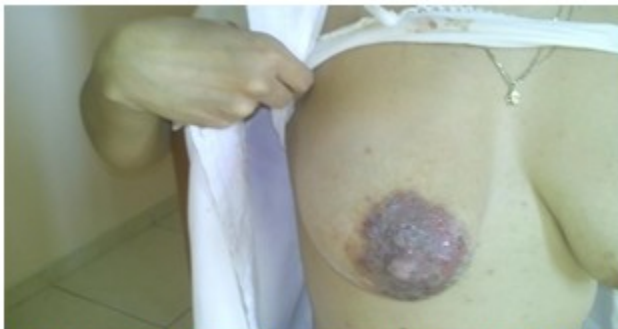Se presenta el caso de una paciente de 32 años de edad, de color de piel blanca y procedencia urbana, con antecedentes de buena salud anterior. Desde hacía un año presentaba lesiones

parecidas a escamas en ambas mamas, acompañadas de mucho ardor y prurito. Estas lesiones aparecieron primero en la mama derecha y luego en la izquierda. Por esta razón acudió en varias ocasiones a su área de salud donde le habían prescrito distintos medicamentos tópicos, con los cuales no mejoraba su sintomatología, sino que notaba que empeoraban con el tiempo. Debido a no sentir mejoría decidió acudir a la consulta de

mastología del Hospital General Universitario Dr. Gustavo Aldereguía Lima de la provincia Cienfuegos.

Examen físico

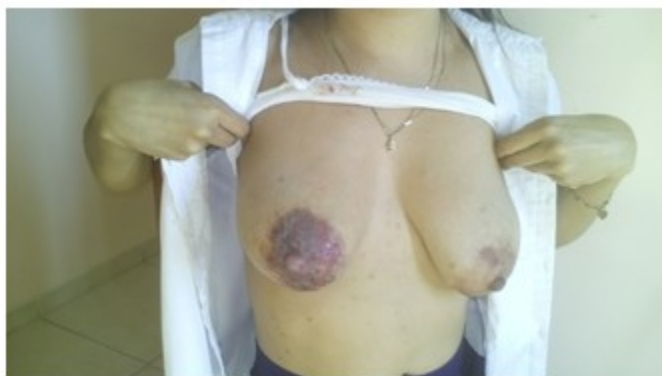Al examen físico se constató una placa escamosa con discreto exudado seroso que ocupaba todo el complejo areola pezón de la mama derecha. (Fig. 1).



**Fig. 1. Lesiones eritematosas en complejo areola pezón de la mama derecha**

Se observó una lesión similar pero que solo abarcaba el pezón y un pequeño fragmento de la

areola en la mama izquierda. No se detectaron adenopatías axilares ni supraclaviculares. (Fig. 2).



**Fig. 2. Lesiones dérmicas en todo el complejo areola pezón derecho y lesiones comenzantes en la areola izquierda**

Estudios imagenológicos

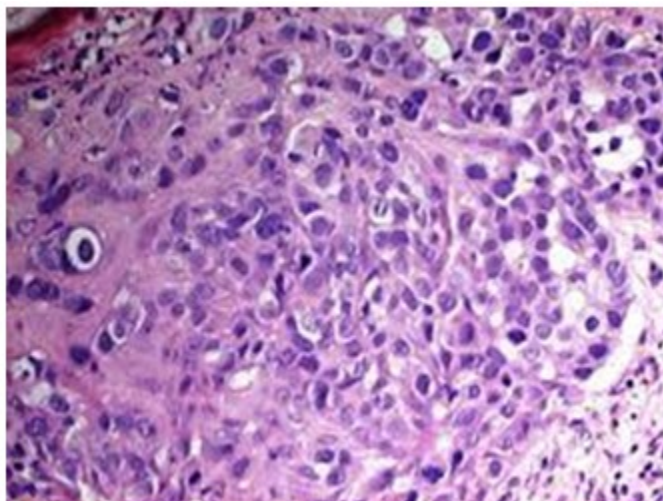
Se le realizó radiografía de tórax, así como ultrasonido abdominal que mostraron resultados normales, al igual que los análisis de termoquímica.

El ultrasonido mamario, así como la mamografía no evidenciaron presencia de tumor en ninguna de las dos mamas.

Estudio hemoquímico

Se le realizó biopsia de las regiones areolares de ambas mamas, las cuales informaron la

presencia de una enfermedad de Paget bilateral sin tumor subyacente. (Fig. 3)



**Fig.3.** Lamina que muestra presencia de células de Paget

El caso de esta paciente fue discutido en consulta multidisciplinaria de mastología, donde se decidió realizarse cirugía conservadora en ambas mamas, con poliquimioterapia y radioterapia postoperatoria como complemento del tratamiento quirúrgico.

Este es el primer caso de enfermedad de Paget bilateral y en una persona joven diagnosticada en esta Institución de salud.

## DISCUSIÓN

La enfermedad de Paget de la mama, se cuenta para algunos autores entre las formas especiales de presentación del cáncer de mama y para otros es considerada solo una extensión a la piel del complejo areola pezón de un carcinoma mamario subyacente. Su incidencia es baja a nivel mundial, continental y nacional.

En un estudio de los cánceres de mama diagnosticados en la provincia Cienfuegos durante 37 años, pudo corroborarse que solamente el 1,08 % correspondieron a enfermedad de Paget.<sup>(5)</sup> Fundamentalmente aparece en las mujeres mayores de 50 años, lo que coincide en todos los trabajos revisados<sup>(1,2,12,13)</sup> así como las investigaciones realizadas en el Hospital General Universitario Dr. Gustavo Aldereguía Lima en distintos periodos.<sup>(5,11)</sup> Desde el año 1980 en que se iniciaron los estudios

sobre el cáncer de mama en la provincia, solamente se ha diagnosticado una enfermedad de Paget mamaria en un hombre.<sup>(8)</sup> resultado este que coincide con los trabajos nacionales e internacionales analizados.<sup>(1,2,6,7)</sup>

En cuanto a la forma clínica en los estudios anteriores, predominaba la forma ulcerativa y la presencia de tumor subyacente.<sup>(5,8,11)</sup> En el caso que se reporta, la enfermedad se presenta en forma eczematosa y sin tumor subyacente.

Como característica a destacar en el caso que se presenta se encuentra la edad de la paciente, primera que se detecta en la tercera década de la vida, así como su localización bilateral, condición esta última que no se había diagnosticado en la provincia y de la cual tampoco se ha podido encontrar ningún otro caso publicado en Cuba con anterioridad.

## Conflicto de intereses:

Los autores declaran la no existencia de conflictos de intereses relacionados con el estudio

## Contribución de los autores.

1. Conceptualización: Lidia Torres Aja.

2. Curación de datos: Lidia Torres Aja.
3. Análisis formal: Lidia Torres Aja.
4. Adquisición de fondos: Esta investigación no contó con la adquisición de fondos.
5. Investigación: Lidia Torres Aja, José Alberto Puerto Lorenzo, Neylín Caballero Aja.
6. Metodología: Lidia Torres Aja, José Alberto Puerto Lorenzo, Neylín Caballero Aja.
7. Administración del proyecto: Lidia Torres Aja.
8. Recursos: Lidia Torres Aja, José Alberto Puerto Lorenzo.
9. Software: José Alberto Puerto Lorenzo, Neylín Caballero Aja.
10. Supervisión: Lidia Torres Aja.
11. Validación: Lidia Torres Aja.
12. Visualización: José Alberto Puerto Lorenzo, Neylín Caballero Aja.
13. Redacción del borrador original: Lidia Torres Aja.
14. Redacción revisión y edición: Lidia Torres Aja, José Alberto Puerto Lorenzo, Neylín Caballero Aja.

## REFERENCIAS BIBLIOGRÁFICAS

1. Arias A, Vargas JM. Enfermedad de Paget. A propósito de un caso. *Multimed* [revista en Internet]. 2020 [citado 12 Jun 2021];24(1):[aprox. 10 p]. Disponible en: [https://scielo.sld.cu/scielo.php?script=sci\\_arttext&pid=S1028-48182020000100181](https://scielo.sld.cu/scielo.php?script=sci_arttext&pid=S1028-48182020000100181)
2. Aguilera V, Ávila MA, Pérez ME, Bautista V. Enfermedad de Paget mamaria. Reporte de un caso clínico. *Ginecol Obstet Méx* [revista en Internet]. 2019 [citado 12 May 2021];87(1):[aprox. 7p]. Disponible en: <https://www.medigraphic.com/pdfs/ginobsmex/gom-2019/gom191h.pdf>
3. Velpeau A. A treatise on the diseases of the breast and mammary region. London: Sydenham Society; 1856
4. Paget J. On disease of the mammary areola preceding cancer of the mammary gland. *J*

*Cancer Clinic*. 1971;21(5):303-4

5. Torres L, Puerto JA, Guerra E, Caballero N. Caracterización clínico-epidemiológica de la enfermedad de Paget de la mama. *Estudio de 37 años*. *Medisur* [revista en Internet]. 2017 [citado 13 Sep 2021];15(2):[aprox. 4p]. Disponible en: <https://www.medisur.sld.cu/index.php/medisur/article/view/3217>
6. Yerushalmi R, Sulkes A. Paget's disease and male breast cancer. *Isr Med Assoc J*. 2015;17(6):396
7. Adams SJ, Kanthan R. Paget's disease of the male breast in the 21st century: A systematic review. *Breast*. 2016;29(1):14-23
8. Torres L. Enfermedad de Paget de la mama en hombre. Presentación de un caso. *Finlay* [revista en Internet]. 2014 [citado 10 May 2021];4(1):[aprox. 5p]. Disponible en: <https://www.revfinlay.sld.cu/index.php/finlay/article/view/249>
9. Gaurav A, Gupta V, Koul R, Dabas S, Sareen R, Geeta K, et al. Practical consensus recommendation for Paget's disease in breast cancer. *South Asian J Cancer*. 2018;7(2):83-6
10. Matamoros LJ. Enfermedad de Paget de la mama sin carcinoma ductal asociado: reporte de caso y revisión de literatura. *Rev Colombiana Obstet Ginecol* [revista en Internet]. 2019 [citado 2 Feb 2020];70(1):[aprox. 9p]. Disponible en: <https://revista.fecolsog.org/index.php/rcog/article/view/3193>
11. Torres L. Enfermedad de Paget de la mama. A propósito de un caso. *Finlay* [revista en Internet]. 2015 [citado 10 May 2021];5(1):[aprox. 6 p]. Disponible en: <https://revfinlay.sld.cu/index.php/finlay/article/view/351>
12. Dávila YJ, Garza ML. Enfermedad de Paget, una forma especial de cáncer mamario: hallazgos clínicos, de imagen y patológicos. Revisión de seis casos. *Anal Radiol Méx* [revista en Internet]. 2018 [citado 11 Abr 2020];17(3):[aprox. 8p]. Disponible en: <https://www.medigraphic.com/cgi-bin/new/resumen.cgi?IDARTICULO=86770>
13. Vásquez M, Fassi MV, Garay I, Ruiz A, Kurpis, M. Enfermedad de Paget mamaria: Presentación de dos casos. *Rev Argen Dermatol* [revista en

Internet]. 2016 [citado 2 Mar 2020];97(1):[aprox. 8 p]. Disponible en: <https://pesquisa.bvsalud.org/portal/resource/pt/biblio-843072>

14. Ogata H, Mitsuzuka Y, Honma N, Yoshida M, Sumazaki M, Saito F, et al. Sonographic visualization of nipple blood flow can help differentiate Paget disease from benign

eczematous nipple lesions. PLoS One. 2018;13(1):e0197156

15. Santaballa A. Cáncer de mama [Internet]. Madrid: Sociedad Española de Oncología Médica; 2017 [citado 15 Oct 2020]. Disponible en: <https://seom.org/info-sobre-el-cancer/cancer-de-mama>