

Presentaciones de casos

# Carcinoma de corteza suprarrenal. Presentación de un caso y revisión de la literatura

## Adrenal Cortex Carcinoma. Case Report and Literature Review

Dayana Calzada Urquiola<sup>1</sup>  Ana Lourdes Vasallo Díaz<sup>1</sup>  Bernardo Heredia Martínez<sup>1</sup> 

<sup>1</sup> Hospital General Universitario Dr. Gustavo Aldereguía Lima, Cienfuegos, Cienfuegos, Cuba

### Cómo citar este artículo:

Calzada-Urquiola D, Vasallo-Díaz A, Heredia-Martínez B. Carcinoma de corteza suprarrenal. Presentación de un caso y revisión de la literatura. **Revista Finlay** [revista en Internet]. 2021 [citado 2026 May 2]; 11(4):[aprox. 6 p.]. Disponible en: <https://revfinlay.sld.cu/index.php/finlay/article/view/1066>

### Resumen

El carcinoma suprarrenal es un tumor raro pero devastador, esto se debe fundamentalmente a que en la mayoría de los casos se encuentra en estadios avanzados en el momento del diagnóstico. Tiene una incidencia de 0,5-2 casos por un millón habitantes al año. Entre el 40 y el 70 % de los pacientes tienen metástasis cuando se inicia el estudio. Se presenta de manera general en adultos, aunque también afecta a los niños. La mediana de edad en el momento del diagnóstico es 46 años, siendo más frecuente en el sexo masculino. Se presenta el caso de una paciente con antecedentes de hipertensión arterial de un año de evolución, ante los síntomas presentados se le realizan estudios por imágenes y de laboratorio diagnosticándose un tumor suprarrenal izquierdo. Se le realizó supraadrenalectomía izquierda obteniéndose como resultado histopatológico un carcinoma adenocortical suprarrenal. Se presenta este caso porque el carcinoma suprarrenal representa una entidad poco frecuente y es relevante exponer esta experiencia para el manejo de este tipo de neoplasia.

**Palabras clave:** neoplasias de la corteza suprarrenal, carcinoma corticosuprarrenal, informe de casos

### Abstract

Adrenal carcinoma is a rare devastating tumor, mainly because in most cases it is in advanced stages at the time of diagnosis. It has an incidence of 0.5-2 cases per one million inhabitants per year, in which 40 to 70 % of patients have metastases when the study begins. It occurs mainly in adults, although it also affects children. The median age at the time of diagnosis is 46 years, being more frequent in males. The case of a patient with a history of arterial hypertension of one year of evolution is presented. In view of the symptoms presented, imaging and laboratory studies are performed, diagnosing a left adrenal tumor. A left supraadrenalectomy was performed, obtaining an adenocortical adrenal carcinoma as a histopathological result.

**Key words:** adrenal cortex neoplasms, adenocortical carcinoma, case reports

**Recibido:** 2021-09-30 10:30:55

**Aprobado:** 2021-10-25 14:59:41

**Correspondencia:** Dayana Calzada Urquiola. Hospital General Universitario Dr. Gustavo Aldereguía Lima. Cienfuegos. [calzadaurquiola86@gmail.com](mailto:calzadaurquiola86@gmail.com)

## INTRODUCCIÓN

El carcinoma suprarrenal es un tumor raro pero devastador, esto se debe fundamentalmente a que en la mayoría de los casos se encuentra en estadios avanzados en el momento de realizar el diagnóstico. Representa 0,02 % de todas las neoplasias. La incidencia global es del 0,5 a 2 por 1000 000 habitantes y la de los incidentalomas adrenales entre el 2 y el 3 %.<sup>(1,2)</sup>

Tiene una distribución por edades bimodal, con un primer pico en niños menores de 5 años y un segundo pico en adultos en su cuarta a quinta décadas de la vida. Continúa siendo una enfermedad difícil de tratar, con una supervivencia a los 5 años del 10 al 25 % y un promedio de supervivencia desde el diagnóstico de aproximadamente 14,5 meses. La mayoría de los casos son esporádicos, pero pueden ser un componente de un síndrome hereditario (síndrome de Li-Fraumeni, síndrome de Beckwith-Wiedemann y neoplasia endocrina múltiple tipo 1 [MEN-1]).<sup>(2,3)</sup>

Un tumor de la corteza suprarrenal puede ser funcionante cuando elabora más hormona de lo normal o no funcionante, cuando no elabora más hormona de lo normal. La mayoría de los tumores de la corteza suprarrenal son funcionantes, los no funcionantes predominan en la cuarta y séptima décadas de la vida con predominio del sexo masculino. Sufrir de ciertas afecciones genéticas aumenta el riesgo de carcinoma.<sup>(3,4)</sup>

Tienen formas variables de presentación: según su etiología, por la presencia o no de manifestaciones clínicas, por el tamaño del tumor o por su evolución. La etiología incluye los tumores benignos y malignos de todas las zonas de la corteza y de la médula suprarrenal, las metástasis a las glándulas suprarrenales y las enfermedades infiltrativas. Ocasionalmente la investigación de estas lesiones lleva a un diagnóstico de "pseudoadrenal" correspondiente a tumores o masas artificiales derivados de estructuras adyacentes (riñones, páncreas, bazo, ganglios linfáticos o estructuras vasculares).<sup>(5,6)</sup>

Todos los tumores suprarrenales deben ser estudiados independientemente del tamaño de la lesión. Un adecuado estudio clínico y funcional, así como las características radiológicas, serán las que indiquen la necesidad de realizar suprarrenalectomía a corto plazo o seguimiento para evolucionar el tamaño de la lesión. En el

diagnóstico de los tumores suprarrenales es razonable comenzar con un interrogatorio y un examen físico minuciosos, enfocados en los signos y los síntomas sugestivos de hiperfunción suprarrenal o enfermedad maligna y análisis hormonales.

Existen dos formas de examen para las glándulas adrenales: a) el aspecto morfológico: que es muy bien informado por los medios diagnósticos por imágenes: ultrasonido (UT) abdominal, la tomografía axial computadorizada (TAC) y la resonancia magnética nuclear (RMN); b) dosificación de las hormonas que producen y de sus acciones en el organismo por hiper o hipofunción: también la gammagrafía de la glándula y la biopsia por aspiración con aguja fina (BAAF) son muy útiles. La BAAF es el examen de elección si existe sospecha de enfermedad maligna y permite diferenciar una tumoración suprarrenal primaria de una metástasis, pero no distingue masas adrenales benignas de las malignas.<sup>(7)</sup>

Las recomendaciones para el manejo del carcinoma suprarrenal no son absolutas, pues no se dispone hasta el momento de al menos un estudio aleatorizado; en el mejor de los casos se tiene un nivel de evidencia, pero casi todas las recomendaciones son niveles de evidencia.<sup>(7)</sup>

La resección quirúrgica completa es el tratamiento de elección cuando se diagnostica un carcinoma corticoadrenal porque es la única opción de lograr la curación. En pacientes con tumor infiltrativo o sospecha de compromiso ganglionar (posible estadio III), debe practicarse adrenalectomía abierta. La cirugía está indicada también en el estadio IV, cuando se considera que se puede extirpar el tumor primario y las metástasis, con remoción de más del 90 % de la masa tumoral. En algunos pacientes, se requiere una segunda cirugía para extraer todas las lesiones tumorales, como por ejemplo, para resección de metástasis pulmonar.<sup>(7,8,9)</sup>

El tratamiento médico adyuvante tiene como objetivo el control del crecimiento tumoral y de cualquier hipersecreción hormonal. El control de la secreción hormonal puede lograrse con fármacos que bloqueen enzimas esteroideogénicas, como el ketoconazol, etomidato, metopirona y la aminoglutetimida que, a diferencia del mitotane, no poseen efecto sobre la progresión de la enfermedad, por eso se usa preferentemente el mitotane; por otra parte, en enfermedad avanzada, la cirugía citorreductora

es beneficiosa únicamente en pacientes con exceso severo de hormonas que no puedan controlarse de otra manera. <sup>(10,11)</sup>

Se presenta este caso porque el carcinoma suprarrenal representa una entidad poco frecuente y es relevante exponer esta experiencia en el manejo de los pacientes afectados por este tipo de neoplasia.

### **PRESENTACIÓN DEL CASO**

Se presenta el caso de una paciente, de 46 años de edad, con antecedentes de hipertensión arterial de un año de evolución, que presentaba eritema facial y molestias abdominales. Acudió al cuerpo de guardia del Hospital General Universitario Dr. Gustavo Aldereguía Lima donde se le realizó interrogatorio y examen físico. Al examen físico se evidenciaron cifras elevadas de tensión arterial.

Se realizó además ultrasonido abdominal donde se constató tumor a nivel de la glándula suprarrenal izquierda, por lo que se decidió su ingreso para estudio. La paciente fue evaluada en el Servicio de Endocrinología constatándose un síndrome de Cushing por lo que se decidió para completar estudios con la realización de tomografía axial computarizada (TAC) de abdomen y exámenes complementarios que incluyeron estudios hormonales.

#### Examen físico

Presión arterial: 150/100 mmHg.

Abdomen: el tumor no es palpable.

#### Exámenes de laboratorio:

Cortisol basal: 913,8 mmol/L.

Cortisol post inhibición: 2mg. Dexametazona: 920,8 mmol/L.

Resto de los exámenes sin alteración.

#### Diagnóstico por imágenes

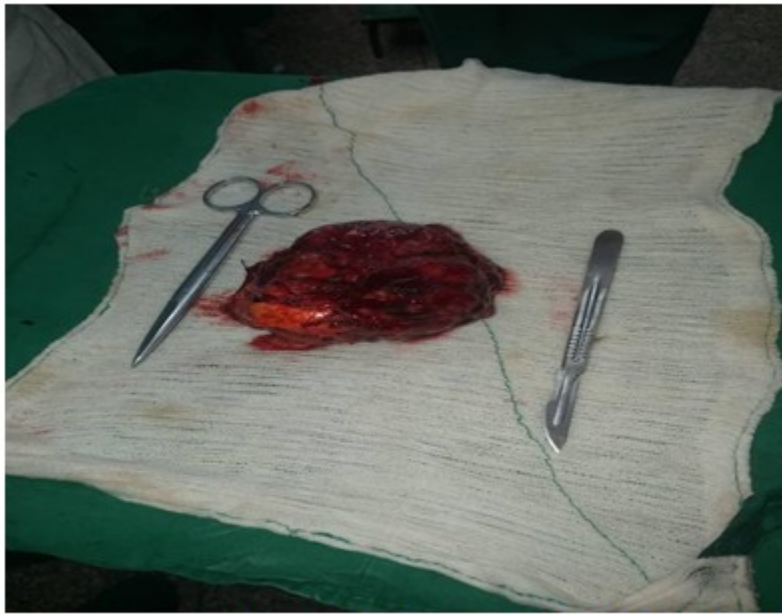Ultrasonido abdominal: en la proyección de la glándula suprarrenal izquierda, desplazando el bazo, se observó una imagen hipocogénica, bien definida de 83 x 69mm. Resto normal.

Tomografía axial computarizada (TAC) abdomen (Diagnóstico): RI algo rechazado hacia atrás por una masa hiperdensa de contornos definidos, polilobulada de aproximadamente 10 x 9 x 8 cm a nivel de la glándula suprarrenal izquierda. Además, provocaba cierta compresión sobre el bazo y el estómago. La glándula suprarrenal derecha se hacía visible y tenía características normales.

Se procedió a practicar la supraadrenalectomía izquierda con un postoperatorio que transcurrió sin alteración.

#### Diagnóstico anatomopatológico

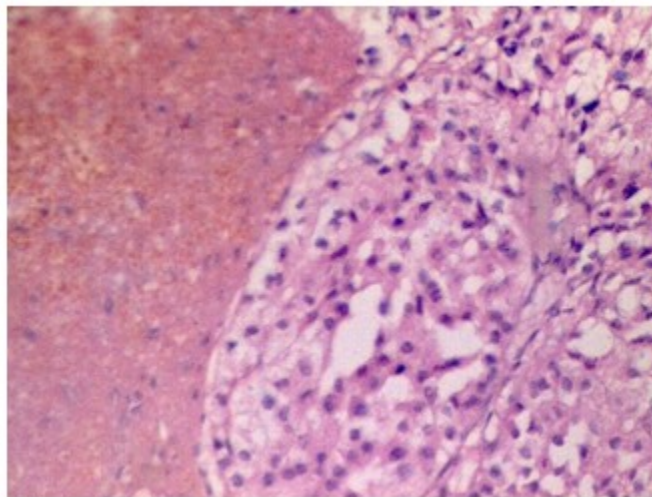
Descripción macro: pieza quirúrgica de 10 x 9 x 6 cm pardo amarillenta cubierta por áreas de tejido adiposo, de consistencia blanda; al corte se observó una pieza de color pardo claro con área pardo amarillenta de 9 x 5 cm, encapsulada con áreas friables y de necrosis. (Fig. 1).



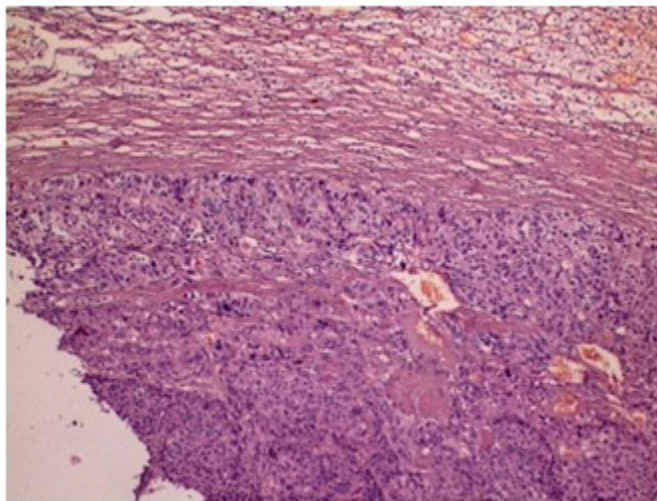
**Fig. 1.** Pieza quirúrgica de 10 x 9 x 6 cm correspondiente a la glándula suprarrenal izquierda

El examen anatomopatológico mostró un carcinoma adenocortical suprarrenal con

extensas áreas de necrosis, hemorragia y tejido graso dentro de los límites normales. (Figs. 2 y 3).



**Fig. 2.** Carcinoma adenocortical suprarrenal



**Fig. 3. Carcinoma adenocortical suprarenal con extensas áreas de necrosis**

## DISCUSIÓN

El carcinoma de corteza suprarenal (CCS) es un tumor poco frecuente que afecta a una población de solo 0,72 personas por un millón de habitantes.

En alrededor del 60 % de los pacientes, los síntomas relacionados con la secreción hormonal excesiva son las razones principales para buscar atención médica. Los segundos síntomas más comunes en el momento de la presentación inicial son los abdominales inespecíficos, como el dolor abdominal o la sensación de saciedad. Solo un porcentaje pequeño se descubre de forma inesperada, en imágenes que se realizan por razones diferentes a una posible enfermedad suprarenal.<sup>(4)</sup>

Debido a que la mayoría de los carcinomas adrenocorticales presentan una esteroidogénesis madura ineficiente, pueden secretar una variedad de precursores esteroideos que dan lugar a síndromes clínicos o subclínicos. Hasta el 75 % de los casos se asocian con un síndrome de Cushing subclínico, que puede diagnosticarse mediante estudio bioquímico.<sup>(5)</sup>

La paciente de este reporte acudió inicialmente al especialista debido a la presencia de síntomas y signos asociados a hipertensión arterial, lo que conllevó a la realización de un ultrasonido abdominal que evidenció la presencia de un tumor suprarenal izquierdo. Fue evaluada en consulta de endocrinología constatándose un síndrome de Cushing por lo que se decidió su

ingreso para completar estudios con TAC de abdomen y exámenes complementarios que incluyeron estudios hormonales.

Existen diferentes variantes para el tratamiento quirúrgico. Entre ellos se encuentra la cirugía convencional y la cirugía laparoscópica, la criocirugía se utiliza como variante de tratamiento quirúrgico paliativo.<sup>(6)</sup>

A la paciente se le realizó cirugía convencional por vía anterior, constatándose un tumor en la glándula suprarenal izquierda que no infiltraba la grasa perirrenal, sin presencia de ganglios macroscópicamente afectados, no existieron complicaciones quirúrgicas.

Se recibió el informe de anatomía patológica de un carcinoma adenocortical sin infiltración a otras estructuras por lo que fue evaluada en consulta multidisciplinaria clasificándose en un estadio II de la enfermedad (T2 N0 M0).

Los carcinomas suprarenales pueden evolucionar tanto de forma asintomática como sintomática. El tratamiento varía en correspondencia con la etapa de la enfermedad, lo que también determina el pronóstico junto a la compleción de la resección y al grado histológico.

## Conflicto de intereses:

Los autores declaran la no existencia de conflictos de intereses relacionados con el

estudio.

### Los roles de autoría:

1. Conceptualización: Dayana Calzada Urquiola.
2. Curación de datos: Dayana Calzada Urquiola.
3. Análisis formal: Ana Lourdes Vasallo Díaz, Bernardo Heredia Martínez.
4. Adquisición de fondos: Esta investigación no contó con la adquisición de fondos.
5. Investigación: Dayana Calzada Urquiola, Ana Lourdes Vasallo Díaz, Bernardo Heredia Martínez.
6. Metodología: Dayana Calzada Urquiola, Ana Lourdes Vasallo Díaz, Bernardo Heredia Martínez.
7. Administración del proyecto: Dayana Calzada Urquiola.
8. Recursos: Ana Lourdes Vasallo Díaz, Bernardo Heredia Martínez.
9. Software: Bernardo Heredia Martínez.
10. Supervisión: Dayana Calzada Urquiola.
11. Validación: Dayana Calzada Urquiola.
12. Visualización: Ana Lourdes Vasallo Díaz, Dayana Calzada Urquiola, Bernardo Heredia Martínez.
13. Redacción del borrador original: Dayana Calzada Urquiola.
14. Redacción revisión y edición: Ana Lourdes Vasallo Díaz, Bernardo Heredia Martínez.

### REFERENCIAS BIBLIOGRÁFICAS

1. Niederhuber JE, Armitage JO, Doroshow JH, Kastan MB, Tepper JE. *Abeloff Oncología Clínica*. 6ta. ed. Estados Unidos: Elsevier; 2020
2. Vilchis MA, López JF, Aragón AR, Torres E, Saldaña MJ, García MA, et al. Carcinoma de corteza suprarrenal, informe de un caso y revisión de la bibliografía. *Rev Mex Urol [revista en Internet]*. 2011 [citado 23 Ene 2021];71(1):[aprox. 9p]. Disponible en: <https://www.elsevier.es/es-revista-revista-mexicana-urologia-302-articulo-carcinoma-corteza-suprarrenal-informe-un-X2007408511009661>

3. Martin AE, Serrano JE. Tumores de la glándula suprarrenal. En: Rivera S. *Oncología General para profesionales de salud de primer impacto*. Mexico: Sociedad Mexicana de Oncología; 2017: p. 160-3
4. Valton N, Velásquez S, Creagh IM. Carcinoma de la corteza suprarrenal. Presentación de un caso. *Rev Inf Cient [revista en Internet]*. 2018 [citado 5 May 2021];97(1):[aprox. 8p]. Disponible en: [https://scielo.sld.cu/scielo.php?script=sci\\_arttext&pid=S1028-99332018000100166&lng=es](https://scielo.sld.cu/scielo.php?script=sci_arttext&pid=S1028-99332018000100166&lng=es)
5. Betancourt VC, Archila EI. Tumores suprarrenales. Revisión bibliográfica. *Act Med Cent [revista en Internet]*. 2014 [citado 5 May 2021];8(1):[aprox. 4p]. Disponible en: <https://www.revactamedicacentro.sld.cu/index.php/amc/article/view/59/158>
6. Amin MB, Edge SB, Greene FL. *Adrenal Cortical Carcinoma*. *AJCC Cancer Staging Manual*. 8th. ed. España: Springer; 2017
7. Polanía D, García J, García C, Ruiza PC, Mejía OM. Carcinoma corticoadrenal. Revisión del tema. *Rev Fac Med [revista en Internet]*. 2011 [citado 5 May 2021];19(2):[aprox. 9p]. Disponible en: [https://www.scielo.org.co/scielo.php?script=sci\\_abstract&pid=S0121-52562011000200007&lng=es&nrm=is](https://www.scielo.org.co/scielo.php?script=sci_abstract&pid=S0121-52562011000200007&lng=es&nrm=is)
8. Ammar A, Anish J, Patel R, Thomas W, Courtney J, Balentine C. Tumores del sistema endocrino. En: Niederhuber JE, Armitage JO, Abeloff. *Oncología Clínica*. España: Elsevier; 2020: p. 1074-107
9. Zapata A, Galleguidos M, García V, Espinosa P, Ablan F, Valenzuela J, et al. Síndrome de Cushing provocado por carcinoma suprarrenal gigante. Caso clínico. *Rev Med Chile [revista en Internet]*. 2020 [citado 11 Feb 2021];148(11):[aprox. 15p]. Disponible en: [https://www.scielo.cl/scielo.php?script=sci\\_arttext&pid=S0034-98872020001101679](https://www.scielo.cl/scielo.php?script=sci_arttext&pid=S0034-98872020001101679)
10. Fassnacht M, Dekkers O, Else T, Baudin E, Berruti A, de Krijger R, et al. European Society of Endocrinology Clinical Practice Guidelines of the Management of Adrenocortical Carcinoma in Adults, in collaboration with the European Network for the Study of Adrenal Tumors. *Eur J Endocrinol*. 2018;179(4):G1-G46
11. Tang Y, Liu Z, Zou Z, Liang J, Lu Y, Zhu Y. Benefits of adjuvant mitotane after resection of

---

adrenocortical carcinoma: A systematic review and meta-analysis. Biomed Res Int. 2018;93(62):108