

Presentaciones de casos

Hematoma intraparenquimatoso como inicio de una malformación arteriovenosa. Reporte de un caso

Intraparenchymal Hematoma as the Beginning of an Arteriovenous Malformation. Case Report

Juan Ibrahim García Leonard¹  Ada Sánchez Lozano¹  Masleidy Valladares Valle¹ 

¹ Hospital General Universitario Dr. Gustavo Aldereguía Lima, Cienfuegos, Cienfuegos, Cuba

Cómo citar este artículo:

García-Leonard J, Sánchez-Lozano A, Valladares-Valle M. Hematoma intraparenquimatoso como inicio de una malformación arteriovenosa. Reporte de un caso. **Revista Finlay** [revista en Internet]. 2020 [citado 2021 Ene 16]; 10(4):[aprox. 6 p.]. Disponible en: <http://revfinlay.sld.cu/index.php/finlay/article/view/859>

Resumen

Las malformaciones arteriovenosas cerebrales son anomalías vasculares caracterizadas por una conexión fistulosa entre arterias y venas sin la intervención del lecho capilar normalmente existente. Se localizan con frecuencia en el territorio de las grandes arterias cerebrales, pero pueden aparecer en cualquier otro lecho vascular y son las causantes de hemorragias intracerebrales, epilepsia, signos neurológicos focales y otros síntomas. Se reporta el caso de una paciente de sexo femenino, de 64 años, hipertensa y diabética, que de forma aguda presenta cuadro de debilidad hemicorporal izquierda. Al examen físico presentaba, disartria, hemiparesia izquierda y signos meníngeos. La tomografía axial computarizada inicial mostró un hematoma intraparenquimatoso parietooccipital derecho con apertura al sistema ventricular. La angio-TAC mostró malformaciones arteriovenosas cerebrales parietooccipitales derechas. El tratamiento de este padecimiento depende de los factores del paciente, así como de factores angiográficos. Las diferentes opciones son: conducta expectante, tratamiento médico sintomático, resección quirúrgica, terapia endovascular, radiocirugía estereotáxica. Se presenta el caso clínico de un hematoma intraparenquimatoso secundario a una malformación arteriovenosa cerebral porque es un padecimiento poco frecuente en un adulto mayor.

Palabras clave: malformaciones arteriovenosas cerebrales, arterias cerebrales, reporte de casos

Abstract

Cerebral arteriovenous malformations are vascular abnormalities characterized by a fistulous connection between arteries and veins without the intervention of the normally existing capillary bed. They are frequently located in the territory of the great cerebral arteries, but they can appear in any other vascular bed and are causes of intracerebral hemorrhages, epilepsy, focal neurological signs, and other symptoms. A case of a 64-year-old female patient, hypertensive and diabetic, who acutely presented with left hemicorporal weakness, is presented. On physical examination, she had dysarthria, left hemiparesis and meningeal signs. The initial computed tomography scan showed a right parietooccipital intraparenchymal hematoma opening to the ventricular system. CT angiography showed right parietooccipital cerebral arteriovenous malformations. Treatment of this condition depends on patient factors, as well as angiographic factors. The different options are: watchful waiting, symptomatic medical treatment, surgical resection, endovascular therapy, stereotaxic radiosurgery. The clinical case of an intraparenchymal hematoma secondary to a cerebral arteriovenous malformation is presented because it is a rare condition in an older adult.

Key words: cerebral arteriovenous malformations, cerebral arteries, case reports

Recibido: 2020-06-30 11:16:20

Aprobado: 2020-10-05 12:40:14

Correspondencia: Juan Ibrahim García Leonard. Hospital General Universitario Dr. Gustavo Aldereguía Lima. Cienfuegos. Cuba. ibrahim.garcia@gal.sld.cu

INTRODUCCIÓN

Las malformaciones arteriovenosas cerebrales (MAV) son anomalías vasculares, que consisten en una conexión fistulosa entre arterias y venas sin la intervención del lecho capilar normalmente existente. En estas la presión arterial es transmitida de manera directa a las estructuras venosas causando incremento del flujo, tortuosidad de los vasos y por consiguiente hipertensión venosa. Esta conexión anómala de vasos en el parénquima encefálico presentan muy baja resistencia llevando a cabo cambios hemodinámicos en la circulación cerebral; los cuales son causantes de hemorragias intracerebrales, epilepsia, signos neurológicos focales y otros síntomas.⁽¹⁾

Las MAV se localizan preferentemente en el territorio de las grandes arterias (cerebral anterior, media y posterior), pero pueden ocurrir en cualquier otra zona y con mayor frecuencia reciben aferencias de varios troncos arteriales principales y de arterias leptomeníngicas. Pueden tener diversas formas, más a menudo como una cuña con la aferencia por una o varias arterias corticales seguidas del nido de vasos anormales y el drenaje hacia las venas superficiales y profundas.^(2,3)

Las MAV presentan un riesgo de sangrado anual entre 0,9 % y 4 %; aunque constituyen una causa poco frecuente de hemorragias intracerebrales afectan principalmente a personas jóvenes causando una gran carga social por aumento de discapacidad en personas de este grupo de edad. Aunque la ruptura de una MAV puede degenerar en la muerte y severas deficiencias neurológicas, pocos estudios se han dedicado a relacionar la ruptura de la MAV y resultados de la hemorragia intracerebral causada por ella, pero estos estudios sugieren que la hemorragia causada por MAV tienen resultados más favorables que las provocados por otras causas.⁽⁴⁾

Se presenta el caso clínico de un hematoma intraparenquimatoso secundario a una malformación arteriovenosa cerebral porque es

un padecimiento poco frecuente en un adulto mayor.

PRESENTACIÓN DEL CASO

Se presenta el caso de una paciente de 64 años con historia de hipertensión arterial (HTA) con tratamiento de captopril de 25mg. cada 8 horas y diabetes mellitus tipo 2 que hasta ese momento se controlaba con insulina lenta 30U diarias repartidas en dos tomas. La paciente de forma brusca mientras se duchaba sufrió una caída de sus pies por debilidad del hemicuerpo izquierdo asociado a cefalea occipital y vómitos en número de dos con contenido gástrico. Con esta sintomatología los familiares la llevan al Sistema Integral de Urgencia donde es trasladada al Hospital General Universitario Dr. Gustavo Aldereguía Lima de Cienfuegos. La paciente es recibida en la Unidad de Emergencia donde se constata: conciente (Glasgow 15 puntos), bien orientada, con disartria moderada, hemiparesia izquierda flácida a predominio crural (braquial 2/5 y crural 1/5), rigidez de nuca xx y presión arterial de 140/90 mmHg.

Bajo la sospecha de un ictus hemorrágico se cumple con el protocolo para el manejo de este padecimiento en la Unidad de Emergencia donde se obtienen complementarios de urgencia: hemograma, coagulograma, creatinina, glicemia, ionograma y gasometría que fueron normales; el electrocardiograma (ECG) mostró ritmo sinusal con signos de hipertrofia ventricular izquierda.

La tomografía axial computarizada (TAC) de cráneo de urgencia mostró hematoma intraparenquimatoso parietooccipital derecho de 43 ml. de volumen con discreto edema perilesional que comprimía el ventrículo lateral derecho y desvía las estructuras de la línea media de derecha a izquierda en 4mm. con extravasación de sangre en el ventrículo lateral izquierdo y tercer ventrículo. Además, presentó lesión isohiperdensa parietal posterior derecha en forma de ovillo vascular con calcificaciones en su interior y signos de hipertensión endocraneana. (Fig. 1).

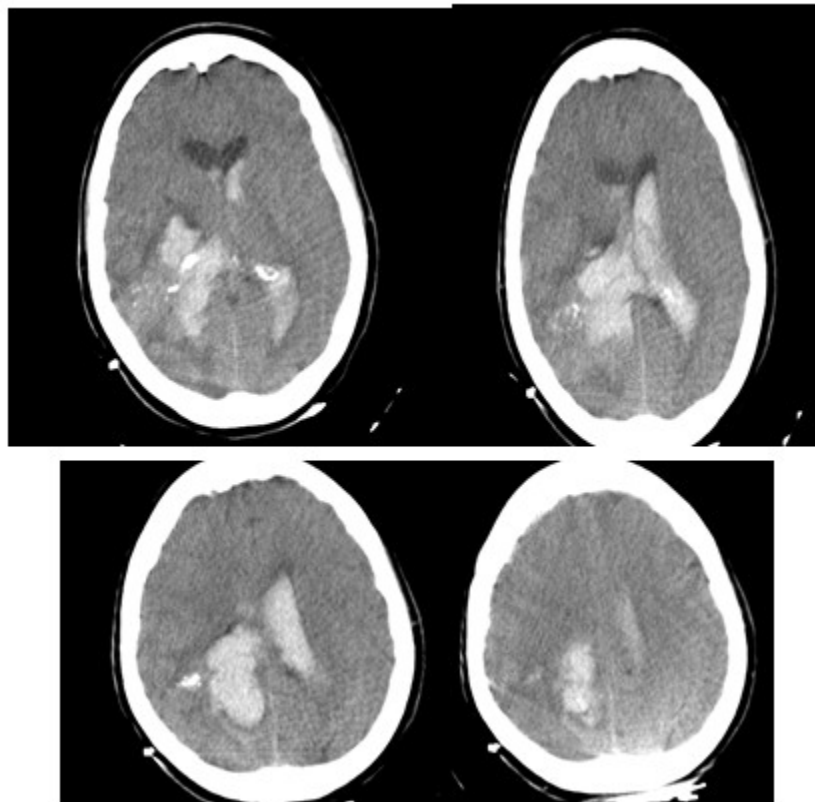


Fig. 1. TAC de cráneo mostró hematoma intraparenquimatoso parietooccipital derecho

Se trasladó a la unidad de ictus con el diagnóstico de un hematoma intraparenquimatoso con apertura al sistema ventricular con alta sospecha de ser secundario a una malformación arteriovenosa. Allí comenzó con el protocolo del tratamiento para la fase

aguda; manteniéndose estable clínicamente. A las 24 horas se le realizó angio-TAC donde se confirmó el diagnóstico etiológico de una MAV cerebral parietooccipital derecha aproximadamente de 3,5 cm de tamaño y con aneurisma sacular en el vaso aferente. (Fig. 2).

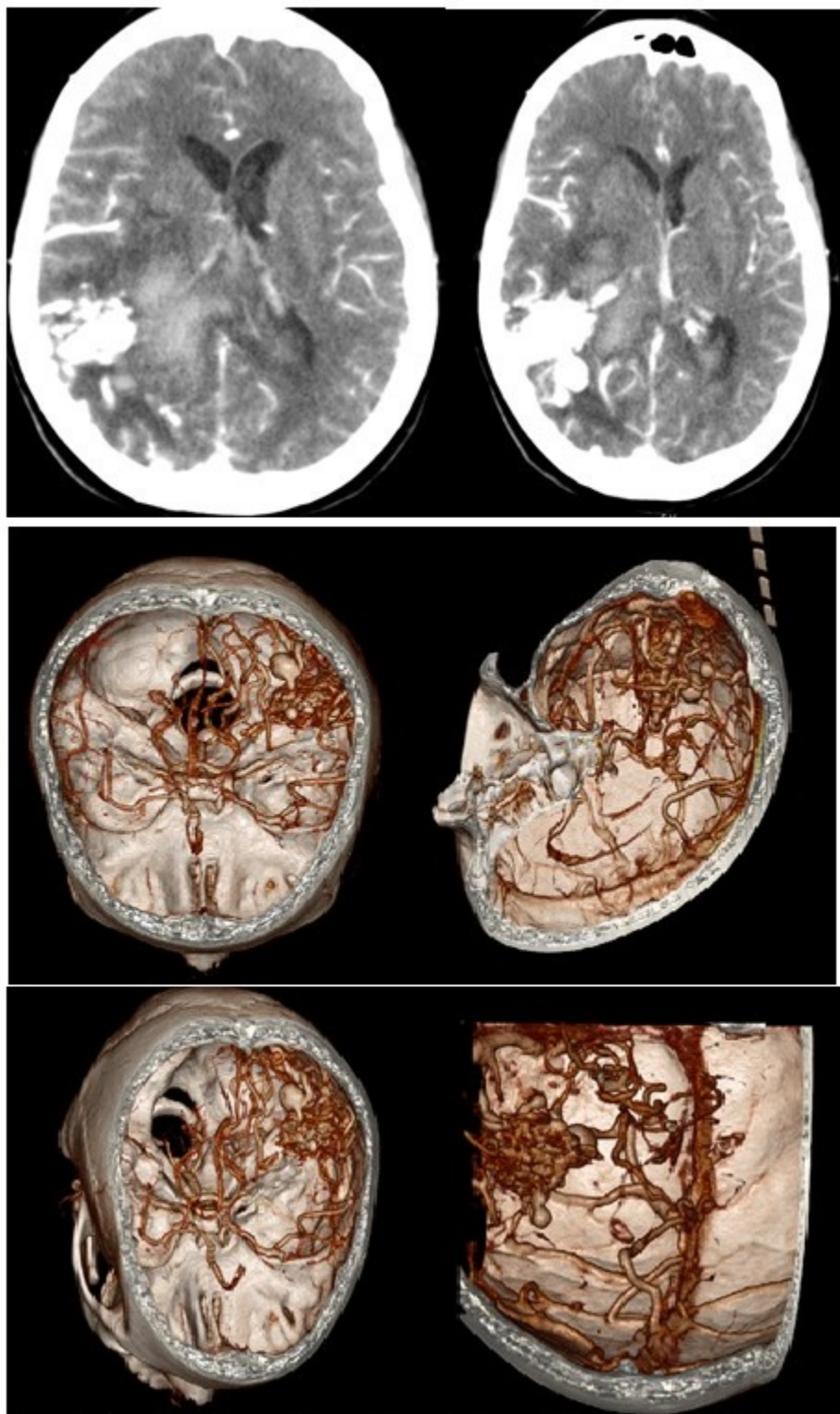


Fig. 2. Angio-TAC confirma diagnóstico etiológico de MAV cerebral parietooccipital derecha

Hasta ahora ha evolucionado de forma favorable sin complicaciones pendiente a ser transferida a un centro terciario para angiografía y determinar

tratamiento de acuerdo a los resultados de esta.

DISCUSIÓN

Los hematomas intraparenquimatosos constituyen entre un 10 % y 15 % de todos los ictus, presentando una alta mortalidad entre todos los subtipos (40-50 %). Las MAV son la causa más frecuente de hemorragia intracerebral en adultos jóvenes concentrándose en la mayoría de los individuos entre 15 y 45 años; siendo esta la forma de presentación en un 50 % de los pacientes y muestran una prevalencia entre 0,1 % y 0,2 % con diagnóstico en personas entre 20 y 40 años.⁽⁵⁾ Muchos estudios reportan igual prevalencia en ambos sexos o ligeramente elevado en el masculino⁽¹⁾ este hecho muestra un punto de atipicidad con este caso ya que la paciente es una adulta mayor que cursó de manera asintomática hasta el comienzo del evento cerebrovascular.

Las MAV cerebrales presentan un riesgo de sangrado entre 2 % y 4 % anuales, también se le asocian otros riesgos de sangrado como un primer evento hemorrágico previo, siendo este el más importante, el cual eleva la probabilidad de sangrado en el primer año a 15,4 %, en los siguientes 4 años disminuye a un 5m. 3 % y a partir de los 5 años del primer sangrado a 1,7 % por año. También existen factores de riesgo radiológicos como: localización profunda de la malformación, drenaje a venas profundas y la presencia de un aneurisma asociado.^(1,4) Trabajos recientes han mostrado que la elevación del factor de crecimiento del endotelio vascular o alteraciones en la pared vascular: tal como pérdida de los pericitos y el flujo sanguíneo anormalmente elevado en las conexiones arteriales y venosas de la malformación pueden contribuir a la ruptura de la MAV cerebral.^(6,7,8)

Al igual que en el caso reportado las MAV cerebrales se inician como un ictus hemorrágico, de manera general cursa como un hematoma intraparenquimatoso; pudiéndose ver con menos frecuencia la hemorragia subaracnoidea y la interventricular. La mayoría de las MAV cerebrales que sangran son pequeñas (<3cm) de localización profunda y drenaje venoso profundo exclusivo. Se debe destacar que si bien la hemorragia es la forma más común de presentación clínica de una MAV, y también la más grave, estas se pueden presentar con otros síntomas. Los más comunes son: cefaleas, epilepsia, isquemia cerebral por robo,- trastornos neuropsíquicos, soplos, insuficiencia cardíaca (en la edad pediátrica), hidrocefalia no comunicante (por venas intraventriculares dilatadas por

hiperflujo), “incidentales” (estas últimas, si bien no se corresponde con la forma clínica sintomática de presentación, es una manera de diagnosticarse una MAV cuando se hace un estudio, por ejemplo de tomografía computarizada o resonancia magnética, por otra causa y se encuentra la malformación).⁽⁹⁾

El diagnóstico imagenológico del caso fue a través de una angio-TAC con reconstrucción 3D, ya que se pueden hacer reconstrucciones tridimensionales del cerebro y su vasculatura, que ponen en evidencia la malformación, la presencia o no de aneurismas intranidales, determinar detalles de irrigación y de angioarquitectura de la lesión. Una tomografía computarizada (TC) sin contraste, es un estudio de sensibilidad baja en el diagnóstico de estas lesiones. Puede hacer sospechar la lesión al verse imágenes patológicas, como calcificaciones, imágenes espontáneamente hiperdensas redondeadas, serpinginosas o la existencia de un área de secuela parenquimatosa, con zonas de mayor densidad en su seno. También es utilizada la resonancia magnética (con o sin angioresonancia) esta permite además poner en evidencia la existencia de la MAV, señala lesiones parenquimatosas adyacentes a la malformación, como áreas de gliosis reaccional o la presencia de lesiones isquémicas perimalformativas. Por su parte la angio-resonancia puede brindar detalles sobre la irrigación de la malformación, mediante un método diagnóstico no invasivo.⁽¹⁾

La angiografía digital selectiva de vasos de cuello y encefálicos, con estudio de carótida externa bilateral da detalles de su anatomía, de sus arterias aferentes, de las venas de drenaje y establece localización elocuente. La angiografía supraselectiva muestra detalles hemodinámicos y fisiológicos importantes para el análisis clínico y para la toma de decisiones. Además mediante este procedimiento diagnóstico se puede planificar una eventual terapia endovascular. Es en definitiva el estudio diagnóstico más importante.^(1,10)

El tratamiento de las MAV cerebrales depende de los factores del paciente teniendo en cuenta: presencia de síntomas de hemorragia, edad del paciente y comorbilidades; al igual que depende de factores angiográficos como la localización de vasos nutricios y venas de drenaje, la presencia de zona elocuente, aneurisma nidal y tamaño del nido.⁽¹⁾ Para el manejo de tratamiento de una MAV se pueden plantear diferentes opciones:

- Conducta expectante.
- Tratamiento médico sintomático (ej. anticomiciales).
- Resección quirúrgica.
- Terapia endovascular.
- Radiocirugía estereotáxica.
- Combinación de procedimientos.

Para el manejo de las MAV se sigue utilizando como guía la escala de *Spetzler y Martin*, publicada en 1986. Si bien se han propuesto algunas modificaciones y existen algunas críticas, sigue siendo un referente mundial para todo el que se enfrenta a una MAV.⁽⁸⁾ Quizás el punto más controversial de esta clasificación son las malformaciones que los autores incluyen dentro del grado III. Hay algunas de este grado que son corticales y de tratamiento relativamente sencillo, pero también hay grado III que son profundas, pequeñas en áreas elocuentes o del tronco cerebral, en donde el tratamiento y las opciones terapéuticas son discutibles. Por ese motivo es que en los años posteriores a la publicación de la mencionada escala se han propuesto modificaciones en este grado. Es así que hay quienes las dividen en IIIa a las corticales y IIIb a las profundas u otros que colocan estas últimas en otro grado (VI).⁽⁶⁾

Como es bien conocido, la clásica clasificación (escala) de *Spetzler y Martin*, pondera tres elementos: el tamaño de la malformación, la localización y el tipo de drenaje venoso. Los pacientes con lesiones grado 1 o 2 de *Spetzler-Martin* se tratan actualmente con microcirugía, pero la radiocirugía y los enfoques endovasculares son opciones para algunos pacientes. Las lesiones grado 4 o 5 de *Spetzler-Martin* tienden a evolucionar mejor con tratamiento médico conservador, pero ocasionalmente se benefician con el tratamiento endovascular parcial, que trata las características que indican alto riesgo de hemorragia cerebral, como los aneurismas arteriales o en el nido. Las lesiones grado 3 profundas y pequeñas, especialmente aquellas sin ruptura, en general responden mejor a la radiocirugía.⁽⁶⁾

Existen varias opciones terapéuticas para las grandes lesiones grado 3, entre ellas la observación. La complejidad de las MAV cerebrales exige el tratamiento de un equipo

médico que pueda orientar la intervención para cada paciente, considerando la diversidad de opciones terapéuticas.^(9,10)

Ante la presencia de una hemorragia intracerebral de cualquier edad hay que descartar que sean producto de una MAV y una vez diagnosticada esta, es necesario realizar angiografía cerebral para clasificarla de acuerdo a *Spetzler-Martin* y tomar el tratamiento correcto para cada paciente.

Conflicto de intereses:

Los autores declaran la no existencia de conflictos de intereses relacionados con el estudio.

Contribución de los autores:

Idea conceptual: Ibrahim García Leonard.

Análisis estadístico: Ada Sánchez Lozano.

Revisión de la literatura: Ibrahim García Leonard, Ada Sánchez Lozano, Masleidy Valladares.

Escritura del artículo: Ibrahim García Leonard, Masleidy Valladares.

Revisión crítica: Ada Sánchez Lozano.

Financiación:

Hospital General Universitario Dr. Gustavo Aldereguía Lima. Cienfuegos. Cuba.

REFERENCIAS BIBLIOGRÁFICAS

1. Flemming KD, Lanzino G. Management of Unruptured Intracranial Aneurysms and Cerebrovascular Malformations. *Continuum (Minneapolis, Minn)*. 2017;23(1):181-210
2. Pollock BE, Storlie CB, Link MJ, Stafford SL, Garces YI, Foote RL. Comparative analysis of arteriovenous malformation grading scales in predicting outcomes after stereotactic radiosurgery. *J Neurosurg*. 2017;126(3):852-8
3. Solomon RA, Connolly ES. Arteriovenous malformations of the brain. *N Engl J Med*. 2017;376(19):1859-66
4. Murthy S, Merkler AE, Omran SS, Gialdini G,

- Gusdon A, Hartley B et al. Outcomes after intracerebral hemorrhage from arteriovenous malformations. *Neurology*. 2017;88(20):1882-8
5. Yu JF, Nicholson AD, Nelson J, Alexander MD, Tse SH, Hetts S. Predictors of intracranial hemorrhage volume and distribution in brain arteriovenous malformation. *Interv Neuroradiol*. 2018;24(2):183-8
6. Kim H, Abla AA, Nelson J, McCulloch CE, Bervini D, Morgan MK, et al. Validation of the supplemented Spetzler-Martin grading system for brain arteriovenous malformations in a multicenter cohort of 1009 surgical patients. *Neurosurgery*. 2015;76(1):25-31
7. Cheng P, Ma L, Shaligram S, Walker EJ, Yang ST, Tan CH, et al. Effect of elevation of vascular endothelial growth factor level on exacerbation of hemorrhage in mouse brain arteriovenous malformation. *J Neurosurg*. 2019;26(1):1-8
8. Shaligram SS, Winkler E, Cooke D, Su H. Risk factors for hemorrhage of brain arteriovenous malformation. *CNS Neurosci Ther*. 2019;25(10):1085-95
9. Mohr JP, Yaghi S. Management of Unbled Brain Arteriovenous Malformation Study. *Neurol Clin*. 2015;33(2):347-59
10. Kocur D, Przybyłko N, Hofman M, Jamróz T, Ignatowicz A, Baron J, et al. Endovascular treatment of small cerebral arteriovenous malformations as a primary therapy. *Pol J Radiol*. 2018;83(1):143-50