

Presentaciones de casos

## Mesotelioma pleural maligno. Presentación de un caso y revisión de la literatura

### Malignant Pleural Mesothelioma. Case Report and Literature Review

Samuel Sánchez Sánchez<sup>1</sup>  Liz María Calvo Díaz<sup>2</sup>  Ana Laura Navarro Baldellot<sup>2</sup> 

<sup>1</sup> Hospital General Universitario Dr. Gustavo Aldereguía Lima, Cienfuegos, Cienfuegos, Cuba

<sup>2</sup> Universidad de Ciencias Médicas de Cienfuegos, Cuba

#### Cómo citar este artículo:

Sánchez-Sánchez S, Calvo-Díaz L, Navarro-Baldellot A. Mesotelioma pleural maligno. Presentación de un caso y revisión de la literatura. **Revista Finlay** [revista en Internet]. 2020 [citado 2021 Ene 16]; 10(4):[aprox. 7 p.]. Disponible en: <http://revfinlay.sld.cu/index.php/finlay/article/view/852>

#### Resumen

Los mesoteliomas pleurales son tumores primarios de células mesoteliales. Recubren la cavidad pleural, se encuentran estrechamente relacionados con la exposición al asbesto. Tienen una baja incidencia y mal pronóstico. Se presenta el caso de un paciente de 46 años, de color de piel blanca, que acudió al Hospital General Universitario Dr. Gustavo Aldereguía Lima de Cienfuegos por presentar dolor en la espalda y hombros, fiebre y pérdida de peso. En el examen físico se constató murmullo vesicular abolido en 1/3 inferior del pulmón derecho. La radiografía de tórax y la tomografía evidenciaron derrame pleural derecho de mediana a gran cuantía y engrosamiento pleural. Los estudios histológicos indicaron que la lesión era compatible con un mesotelioma pleural de variante epitelioide. El paciente se mantiene con tratamiento citostático y seguimiento en consulta. El objetivo del presente trabajo es describir el caso de un paciente con mesotelioma pleural maligno, una enfermedad tumoral rara, ingresado en el Servicio de Medicina Interna del Hospital General Universitario Dr. Gustavo Aldereguía Lima de Cienfuegos.

**Palabras clave:** neoplasmas mesoteliales, neoplasias pleurales, informes de casos

#### Abstract

Pleural mesotheliomas are primary mesothelial cell tumors. Lining the pleural cavity, they are closely related to asbestos exposure. They have a low incidence and poor prognosis. A 46-years-old patient, white-skinned, who attended the Dr. Gustavo Aldereguía Lima University General Hospital in Cienfuegos due to pain in the back and shoulders, fever, and weight loss is presented. The physical examination revealed an abolished vesicular murmur in the lower 1/3 of the right lung. The chest X-ray and CT scan showed a medium to large right pleural effusion and pleural thickening. Histological studies indicated that the lesion was compatible with epithelioid variant pleural mesothelioma. The patient is maintained with cytostatic treatment and follow-up in consultation. The objective of this study is to describe the case of a patient with malignant pleural mesothelioma, admitted to the Internal Medicine Service of the Dr. Gustavo Aldereguía Lima General University Hospital of Cienfuegos.

**Key words:** neoplasms mesothelial, pleural neoplasms, case reports

**Recibido:** 2020-06-09 08:04:54

**Aprobado:** 2020-10-02 01:45:11

**Correspondencia:** Samuel Sánchez Sánchez. Hospital General Universitario Dr. Gustavo Aldereguía Lima. Cienfuegos. Cuba. [samuel92med@gmail.com](mailto:samuel92med@gmail.com)

## Introducción

El mesotelioma maligno es una enfermedad tumoral rara. Surge de las células mesoteliales de las superficies pleural o peritoneal. Puede derivarse de la pleura (mesotelioma pleural), el peritoneo (mesotelioma peritoneal) o de la túnica vaginal (mesotelioma testicular). En los Estados Unidos se reportan cerca de 3 000 nuevos casos cada año. Alrededor del 80 % de estos ocurre como mesotelioma pleural.<sup>(1)</sup>

El desarrollo del mesotelioma se vincula más claramente con exposición previa a los asbestos. Hay dos formas principales, conocidas como anfíbola y crisotilo. Los primeros, son fibras largas y delgadas y resultan los más carcinógenos. Los segundos, también se vinculan con el mesotelioma, pero su frecuencia de manifestación suele ser menor. El periodo comprobado de latencia entre el inicio del tiempo de exposición a los asbestos y el desarrollo del mesotelioma oscila entre los 20 y los 40 años.<sup>(2)</sup>

Alrededor del 80 % de los pacientes que desarrollan mesotelioma son hombres que se han desempeñado en industrias en las que se usa el asbesto. Mientras que en el caso de las mujeres, existen reportes de exposición secundaria a través de la ropa usada por esposos directamente implicados en el trabajo con ese material.

A nivel mundial la incidencia localizada del mesotelioma es directamente proporcional al tiempo de empleo del asbesto en las diferentes regiones del planeta. Dicha incidencia no tenderá a incrementarse en los próximos 10 a 20 años.<sup>(1)</sup> En los Estados Unidos asociado a una disminución de su producción y uso, gracias a leyes decretadas entre 1972 y 1989, algunos cálculos sugieren su descenso. Mientras en Europa, Australia y Japón, donde el uso común del asbesto alcanzó hasta mucho más tarde que en EUA, los cálculos indican que el cese del repunte de la incidencia se extenderá entre 15 y hasta 20 años más.<sup>(3)</sup>

Se considera como un segundo factor con capacidad de intervención en el desarrollo de esta neoplasia, al factor 40 del virus del simio (SV40). Este pudo transmitirse, de manera inadvertida, a los humanos 30 o 40 años atrás, como un contaminante de la vacuna de la polio. Sin embargo, en los estudios epidemiológicos no se ha encontrado una incidencia mayor de mesotelioma en quienes recibieron dicha vacuna

durante ese período.<sup>(4)</sup> Aunque se detectaron secuencias virales SV40 en mesoteliomas -no en tejido pulmonar normal adyacente-, el hallazgo no ha sido una constante. En consecuencia, como fue sugerido por algunos investigadores puede ser un falso positivo. Otros factores etiológicos que conducen al desarrollo de esa neoplasia incluyen exposición previa a radiación ionizante y formas familiares raras, reportadas en Cappadocia, Turquía.<sup>(5)</sup>

Los signos clínicos más comunes al momento de la presentación del mesotelioma pleural maligno incluyen disnea y dificultad respiratoria durante el ejercicio. Esos síntomas clínicos conducen a que los pacientes acudan a menudo al médico a solicitar una radiografía de tórax, en la cual se aprecia derrame pleural unilateral.<sup>(3)</sup>

No se conoce ninguna modalidad curativa para el mesotelioma. La supervivencia media para los pacientes a quienes se les diagnostica es 6 a 18 meses. El curso de la enfermedad, aún tratada, es altamente variable.<sup>(4,5)</sup>

El objetivo del presente trabajo es describir el caso de un paciente con mesotelioma pleural maligno, una enfermedad tumoral rara, ingresado en el Servicio de Medicina Interna del Hospital General Universitario Dr. Gustavo Aldereguía Lima de Cienfuegos.

## Presentación del caso

Se presenta el caso de un paciente de 46 años de edad, de color de piel blanca, sexo masculino y de procedencia rural. Desde los 18 años trabajaba como chofer de camiones. Se encontraba aparentemente sano, con antecedentes de ser fumador desde hacía 26 años. Acudió al cuerpo de guardia del Hospital General Universitario Dr. Gustavo Aldereguía Lima de Cienfuegos donde se realizó interrogatorio y se observó que presentaba tos seca persistente, expectoración blanquecina, dificultad respiratoria ligera. El paciente refirió haber tenido fiebre de 38,5°C en varias ocasiones. Había tenido pérdida de peso de alrededor de 2Kg. y mostraba coloración amarilla de la piel.

En su área de salud había sido tratado con anterioridad por una neuritis intercostal, para la cual recibió tratamiento con ibuprofeno, metocarbamol y vitaminas. No mostró mejoría y los síntomas antes expuestos se exacerbaron.

El examen físico mostró los siguientes hallazgos: coloración icterica de piel y mucosas, murmullo vesicular abolido en 1/3 inferior del hemitórax

derecho.

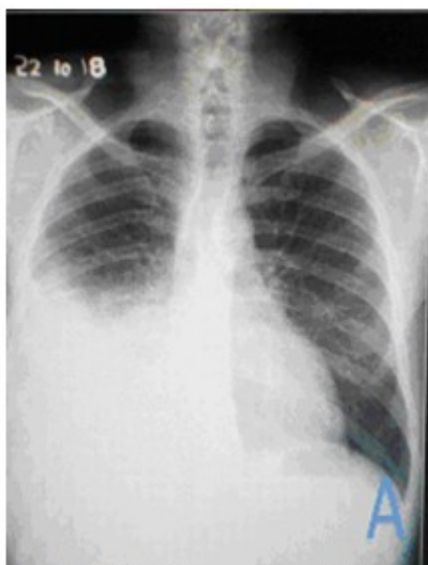Se decidió realizar hemograma de urgencia que mostró los siguientes resultados. (Tabla 1).

**Tabla 1. Hemograma de urgencia realizado en cuerpo de guardia**

Examen		Resultado
Hemoglobina		140 g/L
Hematocrito		0,42
Leucograma	Leucocitos totales	13,4 x 10 <sup>9</sup> células/L
	Stab	0,00
	Segmentados	0,74
	Eosinófilos	0,02
	Monocitos	0,01
	Linfocitos	0,23

Se realizó además radiografía de tórax vista postero-anterior que mostró derrame pleural derecho de mediana cuantía. (Fig. 1A).

A tenor de lo antes expuesto, se decidió su ingreso en el Servicio de Medicina Interna para estudio y tratamiento médico. El diagnóstico presuntivo fue el de neumonía adquirida en la comunidad, no grave, complicada con un derrame pleural derecho. Durante su estadía en sala, se ampliaron los estudios hemoquímicos. (Tabla 2).



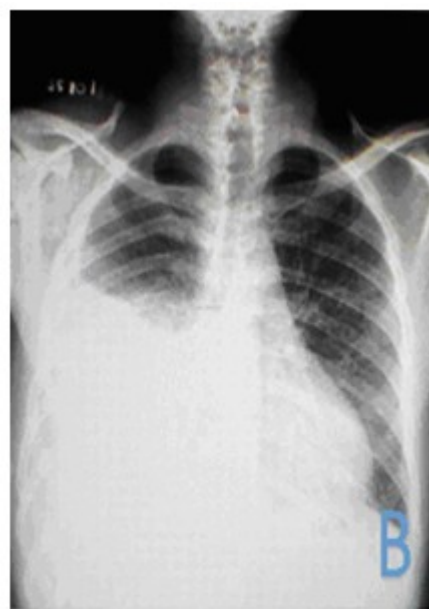**Fig. 1A. Radiografía realizada anterior al ingreso**

**Tabla 2.** Estudios hemoquímicos

Examen		Resultado
Hemoglobina		145g/l
Eritrosedimentación		100 mm/h
Glucemia		3,20 mmol/l
Creatinina		84 µmol/L
Urea		6,03 mmol/l
Uratos		390 µmol/l
Triglicéridos		2,13 mmol/l
Proteínas totales		74 g/l
Albúmina		30 g/l
Globulinas		44 g/l
TGP		29 U/l
TGO		31 U/l
GGT		34 U/l
LDH		832 U/l
FA		191 U/l
Coagulograma	Conteo de plaquetas	320 x 10 <sup>9</sup> células/L
	Tiempo de sangrado	2 min
	Tiempo de coagulación	8 min
	Tiempo de protrombina (TPT)	Control → 15 s Paciente → 17 s
	Tiempo de tromboplastina parcial activada con Kaolín (TPTK)	Control → 30 s Paciente → 30 s
	Razón Normalizada Internacional (INR)	1,17

Se realizó esputo bacteriológico en el que se aislaron cepas de *Streptococcus pneumoniae* y *Klebsiella pneumoniae*.

Se orientó además realizar ultrasonido abdominal y de bases pulmonares que corroboró derrame pleural derecho, de mediana a gran cuantía, con escasa celularidad y no tabicado. Posteriormente, se practicó toracocentesis. Se le realizó radiografía posterior a toracocentesis. (Fig. 1B).



**Fig. 1B.** Radiografía posterior a toracocentesis

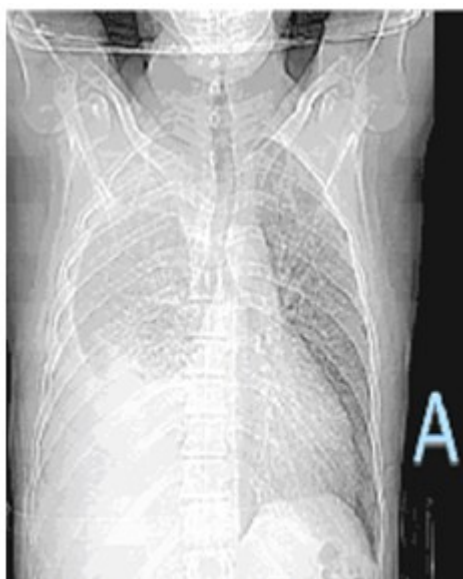Se realizó además estudio citoquímico del líquido pleural. (Tabla 3).

**Tabla 3.** Estudio citoquímico del líquido pleural

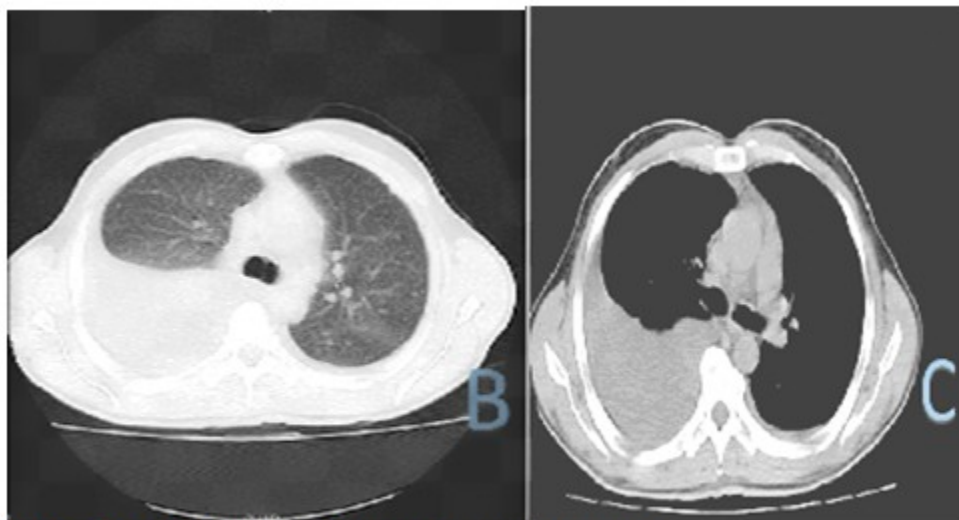
Parámetro	Resultado
Color	Sero-hemático
Proteínas	NR
Glucosa	5,41 mmol/l
Colesterol	3,27 mmol/l
Triglicéridos	0,66 mmol/l
LDH	799 U/l
Pandy	++

Al día siguiente se le indicó radiografía de tórax evolutiva que no mostró mejoría radiológica con respecto a la anterior, persistía el derrame pleural derecho, con lesiones inflamatorias asociadas en dicho hemitórax. (Fig. 2A).

Se decidió realizar tomografía axial computarizada en la que se observó retículo pulmonar grueso en campos pulmonares, con derrame pleural de pequeña cuantía izquierdo y de mediana a gran cuantía derecho, pequeñas adenopatías mediastínicas y axilares bilaterales, cambios en la densidad ósea en las primeras vértebras dorsales y pequeñas imágenes hipodensas redondeadas en el hígado. (Fig. 2B y C).



**Fig. 2A.** Radiografía de tórax evolutiva que no mostró mejoría radiológica

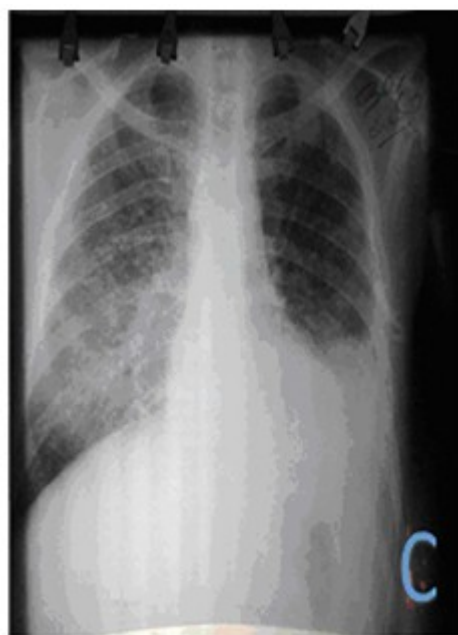

**Figs. 2B y C. Tomografía axial computarizada**

Dados los hallazgos clínicos, de laboratorio e imagenológicos, se decidió la realización de toracoscopia video-asistida, aspiración, biopsia y pleurodesis para obtener el diagnóstico definitivo. Durante la toracoscopia, se observaron múltiples lesiones en la pleura parietal y visceral, en un promedio de 1x0.8cm, blanquecinos, consistencia dura-elástica superficial. De ellas se tomaron muestras para biopsia.

Los hallazgos histológicos de la biopsia asociados a los elementos clínicos e imagenológicos aportados indicaron compatibilidad de la lesión con un mesotelioma maligno, variante epitelioide.

El caso de este paciente se ha seguido en consulta en la que se ha realizado radiografía posterior al tratamiento. Se mantiene en la actualidad con tratamiento citostático y seguimiento. (Fig. 1C).



**Fig. 1C. Radiografía actual, posterior a tratamiento**

### Discusión

El mesotelioma pleural maligno se presenta con más frecuencia en hombres entre la 6<sup>ta</sup> y la 7<sup>ma</sup> décadas de la vida. Se relaciona con la exposición al asbesto y radiaciones ionizantes.<sup>(5)</sup> Sin embargo, en el caso en cuestión, es un varón de 46 años, sin historia laboral previa vinculada con componentes químicos de ese tipo. Aunque

el paciente es fumador severo y dicho hábito se relaciona con la mayoría de las neoplasias de pulmón, no ocurre así con los mesoteliomas pleurales.

El cuadro típico de presentación consistió en la presencia de disnea y dolor torácico, relacionado con el derrame pleural unilateral, invariante en estos casos.<sup>(6)</sup> El reporte de este paciente, además se asoció a un componente infeccioso en el inicio, con clínica y aislamiento microbiológico.

El derrame pleural de los mesoteliomas se comporta como un exudado, según los criterios de *Light*.<sup>(4)</sup> El hecho de cumplir con dichos criterios y además, la no resolución luego de la toracocentesis, apoyó el diagnóstico presuntivo del origen neoplásico de esta patología.

El diagnóstico diferencial de los tumores de pleura incluye el lipoma pleural, el cual constituye por lo general un hallazgo radiológico en un sujeto asintomático. Se presenta como una masa de baja densidad, sin solución de continuidad, con pleura parietal y límites bien definidos, se considera un tumor benigno. Debe diferenciarse de un tumor fibroso pleural, el cual responde a un proceso de baja malignidad, crecimiento lento y sin tendencia a la infiltración. Este se presenta habitualmente, como una masa bien encapsulada, es generalmente asintomático y en ocasiones se asocia a hemotórax y síntomas compresivos pulmonares. Además se realiza diferencial con adenocarcinoma metastásico pleural, a través de estudios anatomopatológicos, histoquímicos y marcadores tumorales.<sup>(7)</sup>

El hallazgo radiológico habitual es el engrosamiento pleural, el cual afecta habitualmente a todo un hemitórax. La enfermedad suele comenzar de manera insidiosa con un pequeño derrame pleural, generalmente unilateral o un leve engrosamiento pleural, a veces varios meses antes del diagnóstico histológico. La tomografía axial computarizada (TAC) permitió una mejor definición bidimensional de la extensión de la enfermedad, además de monitorearla respuesta a los tratamientos sistémicos.

Los hallazgos habituales, cuando se emplea esa técnica, son el derrame pleural (75 %) y el engrosamiento pleural nodular o la existencia de masas pleurales (90 %). De manera indirecta, es posible apreciar signos de pérdida de volumen torácico. Entre ellos vale señalar la desviación homolateral del mediastino, la reducción del

espacio intercostal o la elevación de un hemidiafragma.<sup>(8)</sup> Las radiografías y las TAC realizadas al paciente en cuestión mostraron la presencia de engrosamiento pleural y derrame pleural, de mediana a gran cuantía.

Desde el punto de vista histológico, el mesotelioma pleural puede mostrar una morfología epitelial (tipo epitelioide), predominar un componente fibroso (tipo sarcomatoide) o una combinación de ambas características (tipo bifásico). La mayoría son del tipo epitelioide (50-60 %) y un 10 % son sarcomatoides. Existen también variantes poco diferenciadas, imposibles de categorizar en ninguno de los tipos histológicos anteriormente mencionados.<sup>(9)</sup> La biopsia realizada al paciente identificó un mesotelioma pleural variante epitelioide.

En la actualidad no existe un consenso acerca del manejo terapéutico de los pacientes que presentan un mesotelioma. En cualquier caso, las medidas de apoyo, y en especial, el control del dolor, han de ser una de las piedras angulares del tratamiento integral de los pacientes.

Cuando se toma en consideración la extensión del tumor, los pacientes candidatos a un tratamiento quirúrgico radical serían aquellos en los que fuera posible llevar a cabo un procedimiento citorreductor óptimo. La pleurectomía (resección de la pleura parietal) y la decorticación (resección de la pleura visceral) son opciones quirúrgicas con menos complicaciones asociadas. Sin embargo, la realización de una u otra técnica no suele tener impacto en la supervivencia. Su patrón de crecimiento impide tratar grandes volúmenes con dosis de radioterapia, debido a la cercanía de estructuras tan importantes como el corazón o la médula espinal. Un gran número de agentes citotóxicos han sido estudiados y utilizados en estos pacientes como las antraciclina, sales de platino, antimetabolitos entre otros.<sup>(10)</sup> El paciente del caso presentado ha recibido tratamiento de quimioterapia con cisplatino y gemcitabina.

La expectativa de vida de pacientes con mesotelioma oscila entre 6 y 18 meses.<sup>(7)</sup> El paciente fue diagnosticado hace 8 meses y mantiene una calidad de vida evaluada según escala de *Karnofsky* de 80 puntos. Atendiendo a los referentes internacionales y al hecho de no contar para esta patología con el tratamiento de primera línea su pronóstico resulta desfavorable.

**Conflicto de intereses:**

Los autores declaran la no existencia de conflictos de intereses relacionados con el estudio.

**Contribución de los autores:**

Idea conceptual: Samuel Sánchez Sánchez.

Revisión de la literatura: Samuel Sánchez Sánchez, Liz María Calvo Díaz, Ana Laura Navarro Baldellot.

Escritura del artículo: Samuel Sánchez Sánchez, Liz María Calvo Díaz.

Revisión crítica: Ana Laura Navarro Baldellot.

**Financiación:**

Hospital General Universitario Dr. Gustavo Aldereguía Lima. Cienfuegos. Cuba.

**REFERENCIAS BIBLIOGRÁFICAS**

1. Light W. Trastornos de la pleura y el mediastino. En: Longo DL, Kasper DL, Jameson JL, Fauci AS, Hauser SL, Loscalzo J. Harrison. Principios de Medicina Interna. 19 ed. México DF: Editorial McGraw-Hill; 2017: p. 2178-82
2. Antman KH. Malignant mesothelioma. N England J Med. 1990;303(1):200-2
3. Norbet C, Joseph A, Rossi SS, Bhalla S, Gutierrez FR. Asbestos-related lung disease: a pictorial review. Curr Probl Diagn Radiol. 2015;44(4):371-82

4. Bakhshayesh M, Karimi S, Mosadegh L, Chaibakhsh S. Malignant mesothelioma versus metastatic carcinoma of the pleura: a CT challenge. Iran J Radiol. 2016;13(1):e109494

5. Nickell LT, Lichtenberger JP, Khorashadi L, Abbott GF, Carter BW. Multimodality imaging for characterization, classification, and staging of malignant pleural mesothelioma. Radiographics. 2014;34(6):1692-706

6. Gómez G, Collado JC. Mesotelioma pleural maligno. Actualización sobre diagnóstico y tratamiento. Rev Cubana Cir [revista en Internet]. 2020 [citado 5 Oct 2020];59(1):[aprox. 10p]. Disponible en: [http://scielo.sld.cu/scielo.php?script=sci\\_arttext&pid=S0034-74932020000100009&lng=es.Epub15-Jul-2020](http://scielo.sld.cu/scielo.php?script=sci_arttext&pid=S0034-74932020000100009&lng=es.Epub15-Jul-2020)

7. Stayner L, Welch LS, Lemen R. The worldwide pandemic of asbestos-related diseases. Annu Rev Public Health. 2013;34(1):205-16

8. Krug LM, Kindler HL, Calvert H, Manegold C, Tsao AS, Fennell D, et al. Vorinostat in patients with advanced malignant pleural mesothelioma who have progressed on previous chemotherapy (VANTAGE-014): a phase 3, double-blind, randomised, placebo-controlled trial. Lancet Oncol. 2015;16(4):447-56

9. Wong RM, Ianculescu I, Sharma S, Gage DL, Olevsky OM, Kotóva S, et al. Immunotherapy for malignant pleural mesothelioma. Current status and future prospects. Am J Respir Cell Mol Biol. 2014;50(8):870-5

10. Hiddinga BI, Rolfo C, van Meerbeeck JP. Mesothelioma treatment: Are we on target? A review. J Adv Res. 2015;6(3):319-30