

Presentaciones de casos

## Neuroplasticidad en adolescente con agenesia del cuerpo calloso asociado a epilepsia

### Neuroplasticity in an Adolescent with Corpus Callosum Agenesis Associated with Epilepsy

Dámaris González Vidal<sup>1</sup>  Osvaldo Ramón Aguilera Pacheco<sup>2</sup>  Margarita Isabel Chávez Isla<sup>1</sup> 

<sup>1</sup> Hospital Docente Pediátrico Sur Dr. Antonio María Béguez-César, Santiago de Cuba, Santiago de Cuba, Cuba

<sup>2</sup> Hospital Provincial Clínico Quirúrgico Docente Saturnino Lora Torres, Santiago de Cuba, Santiago de Cuba, Cuba

#### Cómo citar este artículo:

González-Vidal D, Aguilera-Pacheco O, Chávez-Isla M. Neuroplasticidad en adolescente con agenesia del cuerpo calloso asociado a epilepsia. **Revista Finlay** [revista en Internet]. 2021 [citado 2021 Abr 23]; 11(1):[aprox. 6 p.]. Disponible en: <http://revfinlay.sld.cu/index.php/finlay/article/view/806>

#### Resumen

La plasticidad neuronal representa la facultad del cerebro para recuperarse y reestructurarse, esto le permite reponerse a trastornos o lesiones y reducir los efectos de alteraciones estructurales ya sean congénitas o adquiridas. La agenesia del cuerpo calloso es una malformación del sistema nervioso central que se produce por falta del desarrollo o del entrecruzamiento de los axones provenientes de la corteza cerebral, lo que puede asociarse a otras malformaciones o ser producto de lesiones destructivas con atrofia. Desde el punto de vista clínico son frecuentes las afectaciones neurológicas como retraso psicomotor, del aprendizaje, trastornos motores, visuoespaciales y convulsiones. Se presenta el caso de un paciente de sexo masculino, que inició con epilepsia a los 17 años con hallazgo en resonancia magnética de agenesia total del cuerpo calloso y paquigiria, con desarrollo psicomotor y cognitivo normal y evolución clínica favorable. La neuroplasticidad como mecanismo fisiológico adaptativo permitió se establecieron alternativas de comunicación interhemisférica y por consiguiente manifestaciones clínicas poco floridas y buena evolución de la epilepsia, conservando estado neurocognitivo normal. Se presenta este reporte con el objetivo de describir la forma clínica inhabitual de la agenesia del cuerpo calloso asociado a epilepsia y la participación del mecanismo de plasticidad neuronal en esta forma oligosintomática, en un adolescente.

**Palabras clave:** plasticidad neuronal, agenesia del cuerpo calloso, epilepsia, adolescente

#### Abstract

Neural plasticity represents the brain's ability to recover and restructure itself, allowing it to recover from disorders or injuries and reduce the effects of structural alterations, whether congenital or acquired. The agenesia of the corpus callosum is a malformation of the central nervous system that occurs due to lack of development or crossing of axons from the cerebral cortex, which can be associated with other malformations or be the product of destructive lesions with atrophy. From a clinical point of view, neurological disorders such as psychomotor retardation, learning, motor, visual-spatial disorders and seizures are frequent. The case of a male patient, who began with epilepsy at 17 years of age, with a magnetic resonance imaging finding of total agenesia of the corpus callosum and pachygyria, with normal psychomotor and cognitive development and favorable clinical evolution. Neuroplasticity as an adaptive physiological mechanism allowed the establishment of interhemispheric communication alternatives and consequently little flowery clinical manifestations and a good evolution of epilepsy, maintaining a normal neurocognitive state is presented. The objective of this research is to describe the unusual clinical form of agenesia of the corpus callosum associated with epilepsy and the participation of the neuronal plasticity mechanism in this oligosymptomatic form, in an adolescent.

**Key words:** neuronal plasticity, agenesia of corpus callosum, epilepsy, adolescent

**Recibido:** 2020-03-10 14:12:55

**Aprobado:** 2021-02-17 13:40:59

**Correspondencia:** Dámaris González Vidal. Hospital Docente Pediátrico Sur Dr. Antonio María Béguez-César. Santiago de Cuba. [dgv@infomed.sld.cu](mailto:dgv@infomed.sld.cu)

## INTRODUCCIÓN

La plasticidad cerebral o neuroplasticidad es la propiedad que permite a las neuronas regenerarse tanto anatómica como funcionalmente y formar nuevas conexiones. Representa la facultad del cerebro de recuperarse y reestructurarse y es este potencial adaptativo es el que le permite reponerse a trastornos y lesiones y de esta forma reducir los efectos de las alteraciones estructurales tanto congénitas como adquiridas.<sup>(1)</sup>

Durante mucho tiempo se consideró al sistema nervioso como una estructura neuro-funcional libre de cambios estructurales y de la capacidad de reparación, se creía que el número de neuronas y sistemas determinados al nacer y durante el desarrollo de la vida, era incapaz de sufrir cambios ante los diferentes eventos. En la actualidad estas nociones han perdido fuerza gracias al amplio cuerpo de evidencias que indican que la plasticidad cerebral es un proceso activo durante las diferentes etapas de vida de un individuo.<sup>(2)</sup>

En los niños intervienen factores diversos en este proceso de neuroplasticidad, donde influyen los genéticos y ambientales que van a generar cambios anatómicos, bioquímicos, funcionales y a una reorganización por la plasticidad neuronal y sináptica que llevan a la recuperación como proceso fisiológico adaptativo. Este proceso de plasticidad cerebral se pone de manifiesto en afecciones congénitas como las malformaciones y en trastornos secundarios; puede necesitar intervenciones y rehabilitación para conseguir una recuperación funcional pero también puede manifestarse de forma espontánea.<sup>(1,3,4)</sup>

Dentro de las malformaciones del sistema nervioso en su proceso de desarrollo desde la etapa embrionaria se encuentran las malformaciones de la inducción ventral y entre ellas las anomalías del cuerpo calloso.<sup>(5)</sup>

El cuerpo calloso es la comisura interhemisférica más importante, su función fundamental es el intercambio de información para que ambos lados del cerebro trabajen de forma coordinada, se deriva de la lámina terminalis en la región del neuroporo anterior del tubo neural cefálico; su formación se produce a partir de las 11 a 15 semanas de gestación.<sup>(6,7)</sup>

La agenesia del cuerpo calloso puede ocurrir de forma aislada o en asociación con otras

alteraciones sistémicas o del sistema nervioso central (SNC), con una prevalencia estimada de 1 en 4 000 nacidos vivos. Se describe que está presente en el 0,3-0,7 % de la población general.<sup>(6)</sup> Desde el punto de vista clínico se puede presentar con retardo del neurodesarrollo, trastornos motores, visuoespaciales, convulsiones que pueden formar parte de diferentes tipos de epilepsias que en algunos casos tienen un difícil control. También pueden cursar de manera asintomática, pero son mucho menos frecuentes.<sup>(6)</sup> En los pacientes con pocos síntomas o asintomáticos es indispensable el diagnóstico por imágenes entre ellos la resonancia magnética (RM) tiene una gran importancia.

El objetivo de esta investigación fue describir el caso de un adolescente con una forma clínica poco habitual de agenesia completa del cuerpo calloso asociada a epilepsia y la participación de la plasticidad neuronal como mecanismo fisiológico adaptativo en su forma de presentación oligosintomática.

## PRESENTACIÓN DEL CASO

Se presenta el caso de un adolescente de sexo masculino, de 17 años de edad con antecedentes prenatales de madre adolescente (18 años), de una segunda gestación, que presentó anemia en el tercer trimestre del embarazo que requirió tratamiento con hierro parenteral; a las 34 semanas hizo rotura prematura de membranas que logró llegar al término del embarazo con parto eutócico a las 40 semanas con feto macrosómico con llanto al nacer y desarrollo psicomotor y escolar normal.

Fue llevado a consulta de neurología por haber presentado dos eventos convulsivos durante el sueño con seis meses de diferencia entre ellos, de inicio focal, motor de hemicuerpo izquierdo que se hizo bilateral y con componente tónico-clónico con salida de espuma por la boca, sin relajación de esfínteres y duración alrededor de un minuto con período postictal breve, decidiéndose su ingreso para estudio.

Al examen físico neurológico se encontró al paciente consciente, orientado en tiempo, espacio y persona, con lenguaje claro y coherente, intelecto normal.

Se constató un perímetro cefálico aumentado 60,9 cm correspondiente a una macrocránea.

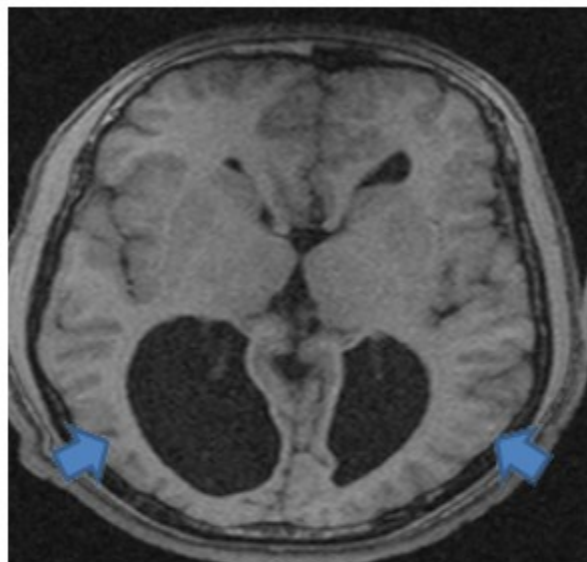
No se constató trastorno motor con sensibilidad conservada, los reflejos osteotendinosos eran normales sin alteración de los pares craneales, con fondo de ojo normal.

En el examen físico general a nivel de la piel se encontró una mancha única color café en la región del tórax en su cara posterior de 1,5 cm de diámetro.

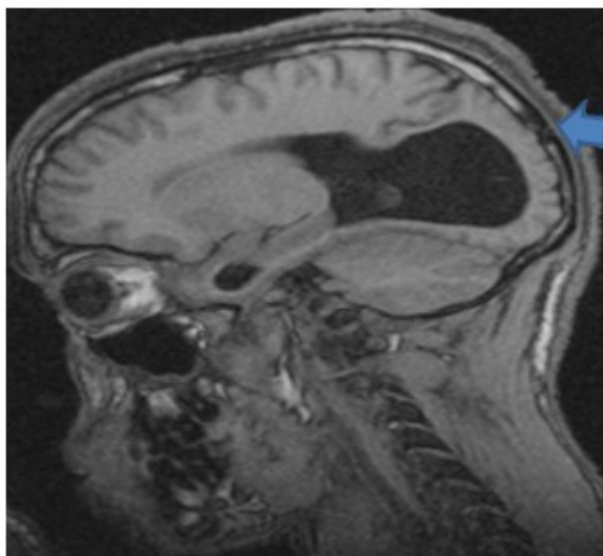
Se indicó electroencefalograma que informó actividad de base organizada con gradiente anteroposterior de frecuencia y amplitud normal, ritmo alfa posterior, simétrico, bien modulado,

reactivo a la apertura de los ojos. No se registró actividad paroxística anormal ni actividad lenta anormal, sin asimetrías. Se realizaron maniobras de activación de apertura y cierre de los ojos, fotoestimulación, hiperventilación normales.

Se realizó resonancia magnética (RM) encefálica en la que se encontró agenesia total del cuerpo caloso con ventrículos laterales separados, colpocefalia bilateral asociada a astas temporales dilatadas más evidentes del lado derecho y disminución de los giros cerebrales parietooccipitales a predominio derecho con aspecto de paquigiria. (Figs. 1 y 2).



**Fig. 1.** RMN encefálica sin contraste: Secuencia T1T1 corte axial: Dilatación de ventrículos laterales a nivel de astas temporales y occipitales (colpocefalia) a predominio derecho, con astas frontales más estrechas. Surcos cerebrales en región parietooccipital escasos y anchos: paquigiria (flechas azules).



**Fig. 2.** T1 corte sagital: Ausencia completa de cuerpo calloso. Colpocefalia. Paquigiria.

Se estableció como diagnóstico definitivo una epilepsia con crisis focal motora bilateral tónico-clónica de etiología estructural por agenesia completa del cuerpo calloso y paquigiria bilateral a predominio derecho.

Se inició tratamiento con fármaco antiepiléptico en este caso carbamazepina a razón de 400 mg fraccionada en dos tomas al día y tratamiento rehabilitador con estimulación cognitiva con una evolución satisfactoria y control de las crisis.

## DISCUSIÓN

En el fenómeno de plasticidad cerebral intervienen factores genéticos y ambientales; mientras más pequeño es el niño con mayor facilidad se pueden producir cambios neuroanatómicos, neuroquímicos y funcionales que lleven a una reorganización por plasticidad, que en algunos casos facilita la recuperación y adquisición de funciones afectadas lo que sería la plasticidad fisiológica o adaptativa. Este proceso incluye el crecimiento de nuevas sinapsis y su reorganización estableciéndose nuevas vías lo que se conoce como plasticidad sináptica.<sup>(1,3)</sup>

La neuroembriogénesis es la secuencia de pasos que dan origen al sistema nervioso donde distintos neurotransmisores entre ellos la serotonina, noradrenalina, acetilcolina, ácido gamma aminobutírico y dopamina actúan como señales reguladoras de la neurogénesis. Este proceso incluye los estadios inducción,

proliferación neuronal, migración neuronal y mielinización, procesos que continúan después del nacimiento hasta alrededor de los 20 años como es el caso de la mielinización de la corteza frontal promotora.<sup>(2,3)</sup>

El desarrollo neuronal es un proceso organizado, temporal y espacialmente, mediante periodos críticos. Incluye el periodo embrionario (primeras ocho semanas de la gestación) y el periodo fetal (semana 9 a la semana 38), los cuales son de suma importancia para el desarrollo del sistema nervioso.<sup>(4,5)</sup>

El cuerpo calloso es la comisura interhemisférica más importante, su función fundamental es el intercambio de información para que ambos lados del cerebro trabajen de forma coordinada, se deriva de la lámina terminalis en la región del neuroporo anterior del tubo neural cefálico; su formación se produce a partir de las 11 a 15 semanas de gestación. Hasta el cuarto mes de gestación solo se forma la parte más rostral del cuerpo calloso, la porción caudal lo hace después del quinto mes y la maduración continúa en el período postnatal con aumentos de tamaño observados en la edad adulta temprana y la mielinización se completa durante la pubertad.<sup>(6,7)</sup>

Entre los trastornos del cuerpo calloso se encuentran a) la agenesia completa: cuando no existe ninguna conexión entre ambos hemisferios cerebrales, b) la agenesia parcial o disgenesia: trastorno de su desarrollo con ausencia parcial

de sus partes, empezando por el rostro y el esplenio, ya que son las últimas en formarse y c) la hipoplasia: tiene todas las conexiones, pero son muy finas.<sup>(8)</sup>

Desde el punto de vista genético, las alteraciones del cuerpo calloso se presentan mayoritariamente de forma esporádica pero también pueden ser autosómica dominante, autosómica recesiva o dominante ligada a X (síndrome de Aicardi, solo presente en niñas).<sup>(9)</sup> La forma de presentación en este caso fue esporádica.

La agenesia del cuerpo calloso puede ocurrir como un defecto aislado o en combinación con otras anomalías del encéfalo, como la malformación de *Arnold-Chiari* (defectos en la base del cerebro y del cerebelo), el síndrome de *Dandy-Walker* (que afecta al cerebelo y las cavidades o espacios rellenos de líquido que lo rodean), o la holoprosencefalia (en que el cerebro no se divide como debería), puede asociarse además a otros trastornos de la migración neuronal como esquizencefalia (surcos o hendiduras en el tejido cerebral), lisencefalia: corteza con giros ausentes (agiria) o amplios (paquigiria), polimicrogiria (giros pequeños), heterotopias neuronales (neuronas en la sustancia blanca subcortical).<sup>(3,9,10)</sup>

En el caso de este paciente la agenesia del cuerpo calloso se asoció a paquigiria, que representa una disgenesia cortical menos severa en la que se pueden observar algunos surcos primarios y secundarios. Los giros cerebrales son relativamente escasos y amplios, vinculados a una placa cortical adelgazada.<sup>(9)</sup>

Existe heterogeneidad entre las manifestaciones clínicas asociadas a la agenesia del cuerpo calloso que van desde la presencia de síntomas y signos sutiles o leves a graves, lo cual está muy relacionado a las anomalías cerebrales asociadas; se describen también formas de presentación asintomáticas.<sup>(2,3,9)</sup>

La disgenesia del cuerpo calloso que engloba a la agenesia (completa e incompleta) y la hipoplasia constituyen la causa de múltiples malformaciones heterogéneas posnatales, con síntomas típicos de los síndromes debidos a una desconexión interhemisférica: retraso mental severo (60 %), deficiencia visual (33 %), dificultades para el lenguaje (29 %), disfagia (20 %), deficiencias motoras, hidrocefalia, aumento del tono muscular (espasticidad), incapacidad

intelectual y epilepsia.<sup>(2,3,9)</sup>

A pesar de que en la mayoría de los casos en los que se presenta disgenesia del cuerpo calloso existen trastornos neurológicos desde etapas tempranas de la vida, como retraso psicomotor, trastornos motores, del lenguaje, cognitivos, epilepsia de difícil control; existen reportes de pacientes que presentan pocas manifestaciones clínicas e incluso que cursan asintomáticos con inteligencia normal y que pueden llegar a edad adulta sin ser diagnosticados. Este comportamiento se atribuye a la neuroplasticidad cerebral sin que exista relación directa en muchos casos entre la envergadura del nivel de afectación de la estructura anatómica y las manifestaciones clínicas.<sup>(10,11,12,13)</sup>

En todas las formas de presentación el diagnóstico se confirma a través de estudios por imágenes, desde la etapa prenatal a través de ecosonografía prenatal e incluso de resonancia magnética fetal, y en la etapa postnatal por resonancia magnética.<sup>(10,13,14)</sup>

La discrepancia entre el hallazgo en la neuroimagen y la forma oligosintomática de este paciente lleva a la hipótesis de que el trastorno se estableció en una etapa temprana del desarrollo del cuerpo calloso que permitió, a través de la plasticidad neuronal y sináptica de ese cerebro en desarrollo, que se instaurara el proceso de regeneración y reestructuración del sistema nervioso, inducido por la acción de neurotransmisores específicos.

En ese proceso de reorganización estructural y funcional del cerebro se establecieron nuevas rutas de comunicación alternativas interhemisféricas que permitieron un desarrollo neurocognitivo normal e incluso cuando aparecieron las crisis convulsivas, en la etapa de la adolescencia, que llevaron al diagnóstico de epilepsia; su evolución ha sido favorable sin repercusión en su capacidad de aprendizaje, ejecutiva y en las actividades de la vida diaria.

La agenesia del cuerpo calloso no tiene tratamiento específico, ya que depende de la expresión clínica. El abordaje terapéutico enfoca estrategias desde el punto de vista físico (intervención, estimulación, rehabilitación), farmacológico (control de la epilepsia o uso de fármacos que prolonguen el período neuroplástico) y el cognitivo-conductual (para mejorar el aprendizaje y las funciones ejecutivas).<sup>(14,15)</sup>

La importancia de la intervención rehabilitadora radica en que, a pesar de la ausencia congénita de esta estructura anatómica, los mecanismos de plasticidad neuronal están íntegros y se logre con ella minimizar el efecto lesional a través de la reorganización estructural y funcional.<sup>(14,15)</sup>

La agenesia del cuerpo calloso completa incluso cuando es acompañada de otros trastornos malformativos del sistema nervioso (disgenesias corticales), se puede presentar de forma oligosintomática, lo que constituye una evidencia de la neuroplasticidad como mecanismo fisiológico adaptativo que permitió que en este caso se establecieran alternativas de comunicación interhemisférica, y por consiguiente, manifestaciones clínicas poco floridas, buena evolución de la epilepsia conservando estado neurocognitivo normal.

### Conflicto de intereses:

Los autores declaran la no existencia de conflicto de intereses relacionados con el estudio.

### Los roles de autoría:

1. Conceptualización: Dámaris González Vidal.
2. Curación de datos: Dámaris González Vidal.
3. Análisis formal: Dámaris González Vidal, Osvaldo Aguilera Pacheco.
4. Adquisición de fondos: La investigación no contó con fuentes de financiamiento.
5. Investigación: Dámaris González Vidal, Osvaldo Aguilera Pacheco, Margarita Isabel Chávez Isla.
6. Metodología: Dámaris González Vidal, Osvaldo Aguilera Pacheco, Margarita Isabel Chávez Isla.
7. Administración del proyecto: Dámaris González Vidal.
8. Recursos: Osvaldo Aguilera Pacheco, Margarita Isabel Chávez Isla.
9. Software: Osvaldo Aguilera Pacheco, Margarita Isabel Chávez Isla.
10. Supervisión: Dámaris González Vidal.
11. Validación: Dámaris González Vidal, Osvaldo

Aguilera Pacheco, Margarita Isabel Chávez Isla.

12. Visualización: Dámaris González Vidal, Osvaldo Aguilera Pacheco, Margarita Isabel Chávez Isla.

13. Redacción del borrador original: Dámaris González Vidal.

14. Redacción revisión y edición: Osvaldo Aguilera Pacheco, Margarita Isabel Chávez Isla.

### REFERENCIAS BIBLIOGRÁFICAS

1. Mendizabal C. Plasticidad neuronal y cognición [Internet]. San Francisco: Prezi; 2018 [citado 3 Abr 2019]. Disponible en: <https://prezi.com/pobxtaa2ubz0/>
2. Orozco G. Desarrollo y plasticidad cerebral infantil. Ciencia y Futuro [revista en Internet]. 2016 [citado 24 May 2019];6(3):[aprox. 10p]. Disponible en: <https://www.researchgate.net/publication/327208963>
3. Hernández S, Mulas F, Mattos L. Plasticidad neuronal funcional. Rev Neurol [revista en Internet]. 2004 [citado 26 Oct 2019];38 Suppl 1:[aprox. 12p]. Disponible en: <https://pesquisa.bvsalud.org/portal/resource/pt/ibc-149123?lang=es>
4. Sibaja J, Sánchez T, Rojas M, Fornaguera J. De la neuroplasticidad a las propuestas aplicadas: estimulación temprana y su implementación en Costa Rica. Rev Costarricense Psicol [revista en Internet]. 2016 [citado 8 Mar 2019];35(2):[aprox. 18p]. Disponible en: <https://www.rcps-cr.org/openjournal/index.php/RCPs/article/view/86>
5. Kim CH, Yeom KW, Iv M. Congenital Brain Malformations in the Neonatal and Early Infancy Period. Semin Ultrasound CT MR. 2015;36(2):97-119
6. Aljure VJ, Rangel JJ, Ramos JD, Rodríguez JA, Rodríguez JS. Agenesia del Cuerpo Calloso: un tema poco conocido. CES Med [revista en Internet]. 2017 [citado 17 Jul 2019];31(2):[aprox. 7p]. Disponible en: <https://dialnet.unirioja.es/servlet/articulo?codigo=6126360>
7. Rodríguez JE, Martínez JA, Renté Y. Agenesia

parcial del cuerpo calloso en una infante. MEDISAN [revista en Internet]. 2016 [citado 6 Jun 2020];20(8):[aprox. 12p]. Disponible en: <https://www.medigraphic.com/cgi-bin/new/resumen.cgi?IDARTICULO=67653>

8. Mollinedo E. Agenesia del cuerpo calloso: a propósito de un caso [Internet]. Jaén: Universidad de Jaén; 2015 [citado 24 Mar 2019]. Disponible en: [https://tauja.ujaen.es/bitstream/10953.1/1951/1/Mollinedo\\_Torres\\_Elena\\_TFG\\_Psicologa.pdf](https://tauja.ujaen.es/bitstream/10953.1/1951/1/Mollinedo_Torres_Elena_TFG_Psicologa.pdf)

9. Vélez LC. Trastornos de migración neuronal. Gac Méd Méx [Internet]. 1998 [citado 9 Dic 2019];134(2):[aprox. 8p]. Disponible en: [https://www.anmm.org.mx/bgmm/1864\\_2007/1998-134-2-207-215](https://www.anmm.org.mx/bgmm/1864_2007/1998-134-2-207-215)

10. Bartolomé EL, Cottura JC, Britos R, Domínguez RO. Colpocefalia y agenesia parcial de cuerpo calloso asintomáticos. Neurología [revista en Internet]. 2016 [citado 13 Sep 2018];31(1):[aprox. 3p]. Disponible en: <https://pesquisa.bvsalud.org/portal/resource/pt/ibc-148757?lang=es>

11. Marín M, Garcés E. Agenesia del cuerpo calloso en varón adulto paucisintomático. Neurorecordings. 2018;2(5):2386

12. Federación Española de Enfermedades raras. Detalles de la patología: Agenesia del cuerpo calloso [Internet]. Cataluña: FEDER; 2019 [citado 13 Feb 2020]. Disponible en: <https://www.enfermedades-raras.org/index.php/component/content/article?id=3100&idpat=15>

13. Jarre A, Llorens R, Montoliu G, Montoya A. Value of brain MRI when sonography raises suspicion of agenesia of the corpus callosum in fetuses. Radiología. 2017;59(3):226-31

14. Franco MA, Ortega JJ, Arboleda IJ, Billao AC. Agenesia del cuerpo calloso: una alteración del sistema nervioso central poco conocida. RECIAMUC [revista en Internet]. 2018 [citado 13 May 2019]; . Disponible en: <https://reciamuc.com/index.php/RECIAMUC/articloe/view/118>

15. Vicente P, Cisneros A, Savirón R. Hipoplasia del cuerpo calloso [Internet]. Zaragoza: Universidad de Zaragoza; 2017 [citado 20 Dic 2020]. Disponible en: <https://zaguan.unizar.es>