

Presentaciones de casos

Carcinoma de tiroides. Presentación de un caso y revisión de la literatura

Thyroid Carcinoma. Case Report and Literature Review

José Alberto Puerto Lorenzo¹ Lidia Torres Aja¹ Esclinda Cabanes Rojas¹

¹ Hospital General Universitario Dr. Gustavo Aldereguía Lima, Cienfuegos, Cienfuegos, Cuba

Cómo citar este artículo:

Puerto-Lorenzo J, Torres-Aja L, Cabanes-Rojas E. Carcinoma de tiroides. Presentación de un caso y revisión de la literatura. **Revista Finlay** [revista en Internet]. 2019 [citado 2021 Nov 28]; 9(3):[aprox. 4 p.]. Disponible en: <http://revfinlay.sld.cu/index.php/finlay/article/view/688>

Resumen

Los carcinomas mucinosos de tiroides son muy raros y en algunos casos pueden aparecer en asociación con otros tumores, pero no representa un verdadero carcinoma tiroideo primario. Se presenta el reporte de una paciente de 66 años de edad, de color de piel blanca, de procedencia rural, con antecedente de padecer cardiopatía isquémica e hipertensión arterial, para lo cual llevaba tratamiento médico. Acudió a consulta con aumento de volumen en la región anterior del cuello hacía varios meses, acompañado de decaimiento, palpitaciones y en ocasiones disfagia a los alimentos sólidos. Al examen físico se constató una tumoración que ocupaba casi todo el lóbulo derecho, correspondiendo con nódulo de aproximadamente 4 cm. de diámetro, móvil con la deglución. El objetivo de esta presentación es exponer el tratamiento quirúrgico a que fue sometida una paciente afectada por un carcinoma mucinoso de la glándula tiroides. Por la baja frecuencia de esta entidad, su publicación se considera de interés para el personal científico.

Palabras clave: neoplasias de la tiroides, adenocarcinoma mucinoso, informes de casos

Abstract

Mucinous thyroid carcinomas are very rare and in some cases may appear in association with other tumors, but it does not represent a true primary thyroid carcinoma. A case of a 66-year-old white-skinned patient of rural origin is presented with a history of suffering from ischemic heart disease and arterial hypertension, for which she was undergoing medical treatment. He went to the office with an increase neck volume in the anterior region for several months, accompanied by malaise, gallop rhythm and sometimes dysphagia to solid foods. On the physical examination a tumor was found which occupied almost the entire right lobe, corresponding to a nodule of approximately 4 cm. in diameter, mobile with swallowing. The objective of this work is to present the surgical treatment performed to a patient affected by a thyroid gland mucinous carcinoma. Due to the low frequency of this entity, its publication is considered of interest to scientific staff.

Key words: thyroid neoplasms, adenocarcinoma mucinoso, case reports

Recibido: 2019-01-21 11:35:36

Aprobado: 2019-09-08 00:57:04

Correspondencia: José Alberto Puerto Lorenzo. Hospital General Universitario Dr. Gustavo Aldereguía Lima. Cienfuegos. jose.puerto@gal.sld.cu

INTRODUCCIÓN

Los carcinomas tiroideos mucinosos son extremadamente raros y algunas veces pueden aparecer en asociación con un tumor típico de tiroides (folicular y papilar), pero no representan un verdadero carcinoma primario de tiroides.⁽¹⁾

El carcinoma mucinoso primario de la glándula tiroides con resección incompleta del tumor tiende a asociarse con un mal pronóstico, lo que provoca la muerte en pocos meses. Un diagnóstico temprano y apropiado puede contribuir a mejorar el pronóstico del paciente, sin embargo, es extremadamente difícil diagnosticar el carcinoma.⁽²⁾

Estos son cánceres caracterizados por una abundante producción extracelular de moco. Por lo general, se detectan en la mama, colon, estómago, ovario y páncreas. En estos sitios, las tasas de incidencia varían del 1al 5%.^(1,3)

El diagnóstico definitivo es difícil de establecer, ya que algunos tipos de carcinomas papilares, foliculares, medulares y metástasis tiroideas por cáncer de otros órganos, también producen mucina, que es una característica importante de los carcinomas mucinosos primarios de la glándula tiroides.^(2,4)

Para realizar el diagnóstico patológico definitivo de esta entidad y para confirmar que la mucina en el moco extracelular es producida por el epitelio se realizan diversas pruebas, como es la inmunotinción con varios marcadores, entre los que se encuentran la tinción de azul alcian, tinción con mucicarmina y tinción con hematoxilina-eosina.⁽⁵⁾

El objetivo de esta presentación es exponer el tratamiento quirúrgico a que fue sometida una paciente afectada por un carcinoma mucinoso de la glándula tiroides. Por la baja frecuencia de esta entidad, su publicación se considera de interés para el personal científico.

PRESENTACIÓN DEL CASO

Se presenta el caso de una paciente de 66 años de edad, de color de piel blanca, con antecedentes de padecer cardiopatía isquémica e hipertensión arterial, para lo cual llevaba tratamiento médico. Acudió a consulta con aumento de volumen en la región anterior del cuello hacía varios meses, acompañado de decaimiento, palpitations y en ocasiones disfagia a los alimentos sólidos. Al examen físico se constató una tumoración que ocupaba casi todo el lóbulo derecho, correspondiendo con nódulo de aproximadamente 4 cm. de diámetro, móvil con la deglución. (Figura 1).

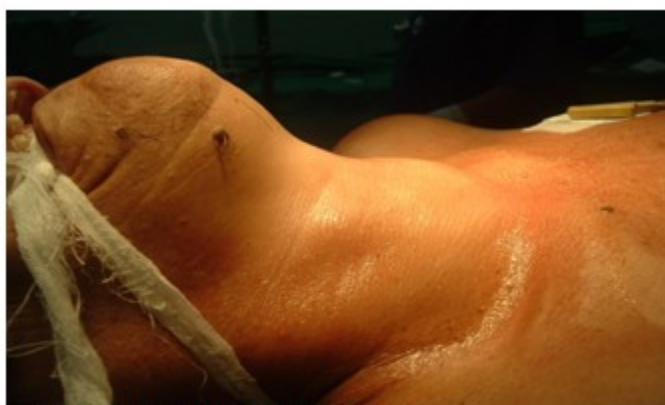

Figura 1. Paciente en posición quirúrgica

Se realizaron los siguientes complementarios:

Hemoglobina (Hb): 11,5 g/l. Glucemia: 4,6mmol/L.
T3: 3,2pmol/L. T4: 91nmol/L. TSH: 2,0mul/L.
Hematocrito (Hto): 0,35. Creatinina: 95mmo/L.

El ultrasonido (UTS) de tiroides: mostró glándula tiroidea aumentada a expensa del lóbulo derecho, se observó imagen hipocogénica de aspecto nodular de 38x27 mm. de contornos bien definidos con halo ecolúcido incompleto, con pequeñas microcalcificaciones. En el lóbulo

izquierdo se observó imagen nodular de 9x14 mm. Sin adenopatías.

En la biopsia por aspiración con aguja fina (BAAF): se observó atipia celular, coloides escaso, con sospecha de malignidad.

La radiografía anteroposterior de tórax no mostró alteraciones.

Se decidió intervenir quirúrgicamente y se le realizó una tiroidectomía total con linfadenectomía, evolucionó favorablemente y sin complicaciones. (Figura 2).

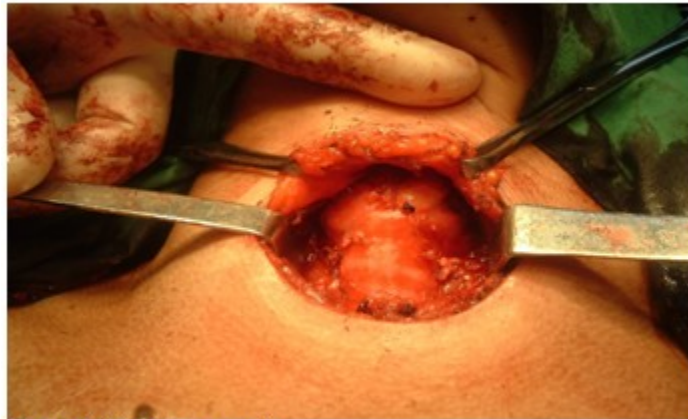


Figura 2. Paciente operada

Se recibió resultado de biopsia por parafina que informó un carcinoma mucinoso, esta lesión

puede ser primaria de tiroides, aunque debe descartarse lesión primaria en mama, pulmón y colon principalmente. (Figura 3).

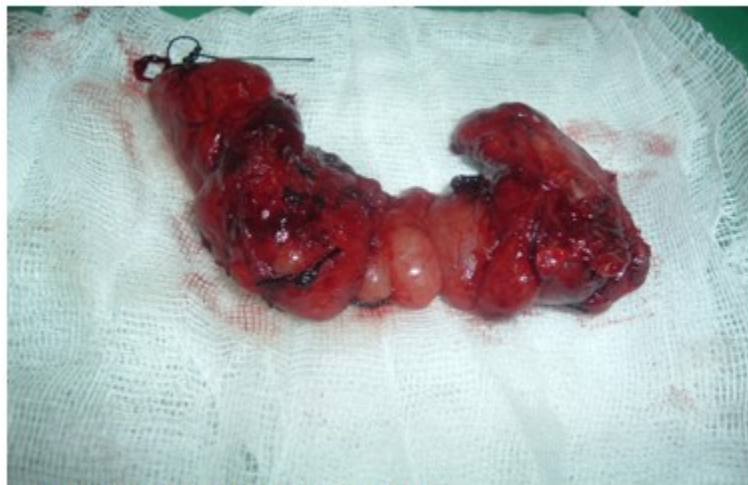

Figura 3. Pieza quirúrgica (tiroides total)

Ante este resultado histológico se ingresó a la paciente y se le realizó estudio para buscar la localización primaria del tumor; se le realizó tomografía axial computarizada (TAC) de abdomen y de tórax, así como ultrasonido y

mamografía, no se encontraron alteraciones en dichos complementarios, por lo que se confirmó la presencia de un carcinoma mucinoso primario de tiroides.

A la pieza en el departamento de anatomía patológica se le realizaron técnicas especiales

para confirmar el diagnóstico como son: azul de alcian y hematoxilina-eosina, las cuales fueron positivas. (Figura 4 y 5).

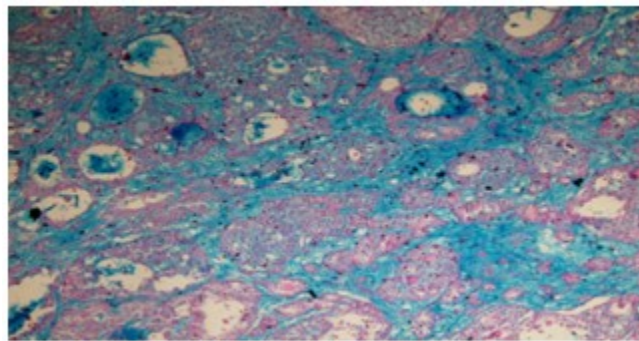


Figura 4. Método de tinción con azul de alcian

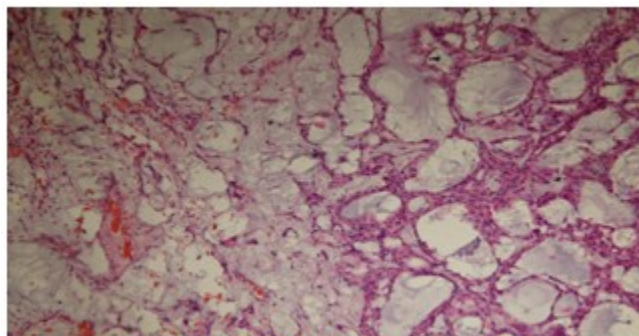


Figura 5. Método de tinción con hematoxilina- eosina

DISCUSIÓN

El carcinoma mucinoso primario de la glándula tiroides fue descrito por primera vez por Díaz Pérez y col.⁽⁶⁾ en 1976, siendo extremadamente raro y la revisión de la literatura reveló solo ocho casos de los que se tiene conocimiento.⁽⁷⁾

Generalmente en estos reportes, el tumor aparece caracterizado por un charco de mucina alrededor de las trabéculas o grupos de células tumorales que generalmente muestran núcleos grandes y nucléolo prominente, a menudo extracelular y mezclado con áreas de carcinoma típico de tiroides. En esta variedad histológica, el tumor favorece la metástasis ganglionar y presenta un nódulo gelatinoso bien o mal circunscrito.^(5,8)

La producción de mucina en la glándula tiroides es un evento inusual, pero puede ocurrir en una amplia variedad de lesiones tiroideas (neoplasia folicular, carcinoma papilar, carcinoma anaplásico y medular). Estos tumores no representan un verdadero carcinoma primario de tiroides, este último es histológicamente raro, e indistinguible de un carcinoma mucinoso en otros sitios. En estos casos, las áreas de carcinoma papilar o folicular no siempre son evidentes.^(5,8)

En estudios realizados se ha podido apreciar que la mayoría de los pacientes con diagnósticos anatomopatológicos de carcinoma mucinoso primario tienen un peor pronóstico que el carcinoma tiroideo común.^(6,9)

Algunos investigadores han señalado que la terapia de supresión de TSH puede ser una

opción adecuada para la terapia adyuvante postoperatoria y útil para la supervivencia a largo plazo, aproximadamente el 50% de los pacientes fallecen a causa de la enfermedad o por la aparición de recidiva tumoral,⁽¹⁰⁾ no ocurre así en esta paciente, la cual lleva 6 meses de operada con evolución favorable. La resección quirúrgica completa es un factor clave que contribuye a la supervivencia a largo plazo⁽³⁾ realizado en esta paciente.

Conflicto de intereses: los autores declaran la no existencia de conflictos de intereses relacionados con el estudio.

Contribución de los autores:

Idea conceptual: José Alberto Puerto Lorenzo, Lidia Torres Aja.

Análisis estadístico: José Alberto Puerto Lorenzo.

Revisión de la literatura: José Alberto Puerto Lorenzo, Lidia Torres Aja, Eslinda Cabanes Rojas.

Escritura del artículo: José Alberto Puerto Lorenzo, Lidia Torres Aja.

Revisión crítica: Eslinda Cabanes Rojas.

Financiación: Hospital General Universitario Dr. Gustavo Aldereguía Lima. Cienfuegos.

REFERENCIAS BIBLIOGRÁFICAS

1. Squillaci S, Pitino A, Spairani C, Ferrari M, Carlon E, Cosimi MF. Mucinous variant of follicular carcinoma of the thyroid gland: case report and review of the literature. *Int J Surg Pathol.* 2016;24(2):170-6
2. Lloyd RV, Osamura RY, Klöppel G, Rosai J. WHO.

Classification of Tumours of Endocrine Organs. Lyon: IARC; 2017

3. Bajja MY, Benassila FZ, Abada RL, Mahtar M, Chadli A. Mucinous carcinoma of the thyroid: A case report and review of the literature. *Ann Endocrinol (Paris).* 2017;78(1):70-3
4. Mnif H, Chakroun A, Charfi S, Ellouze S, Ghorbel M, Sallemi T. Primary mucinous carcinoma of the thyroid gland: case report with review of the literature. *Pathologica.* 2013;105(4):128-31
5. Farhat NA, Onenerk AM, Krane JF, Dias D, Sadow PM, Faquin WC. Primary benign and malignant thyroid neoplasms with signet ring cells: cytologic, histologic, and molecular features. *Am J Clin Pathol.* 2017;148(3):251-8
6. Díaz R, Quiroz H, Nishiyama RH. Primary mucinous adenocarcinoma of thyroid gland. *Cancer.* 1976;38(3):1323-5
7. Wang J, Guli QR, Ming XC, Zhou HT, Cui YJ, Jiang YF, et al. Primary mucinous carcinoma of thyroid gland with prominent signet-ring-cell differentiation: a case report and review of the literature. *Onco Targets Ther.* 2018;11(1):1521-8
8. Kurman RJ, Carcangiu ML, Herrington CS, Young RH. WHO Classification of Tumours of Female Reproductive Organs. Lyon: IARC; 2014
9. Matsuo M, Tuneyoshi M, Mine M. Primary mucinous carcinoma with rhabdoid cells of the thyroid gland: a case report. *Diagn Pathol.* 2016;11(1):48
10. D'Antonio A, Adesso M, De Dominicis G, Boscaino A, Liguori G, Nappi O. Mucinous carcinoma of thyroid gland. Report of a primary and a metastatic mucinous tumour from ovarian adenocarcinoma with immunohistochemical study and review of literature. *Virchows Arch.* 2007;451(4):847-51