

Presentaciones de casos

Disgerminoma puro de ovario en adolescente: presentación de un caso y revisión de la literatura

Pure Ovarian Dysgerminoma in a Teenager: Case Report and Literature Review

Caridad Socorro Castro¹ Martha María Chávez Valdivia² Javier Martínez Navarro¹

¹ Hospital General Universitario Dr. Gustavo Aldereguía Lima, Cienfuegos, Cienfuegos, Cuba, CP: 55100

² Hospital Pediátrico Universitario Paquito González Cueto, Cienfuegos, Cienfuegos, Cuba, CP: 55100

Cómo citar este artículo:

Socorro-Castro C, Chávez-Valdivia M, Martínez-Navarro J. Disgerminoma puro de ovario en adolescente: presentación de un caso y revisión de la literatura. **Revista Finlay** [revista en Internet]. 2018 [citado 2021 Ene 25]; 8(4):[aprox. 5 p.]. Disponible en: <http://revfinlay.sld.cu/index.php/finlay/article/view/662>

Resumen

Las tumoraciones de ovario de naturaleza maligna son poco frecuentes en edades pediátricas. Los disgerminomas son tumores relativamente raros y constituyen alrededor del 2 % de todos los cánceres ováricos, sin embargo, representan aproximadamente la mitad de los tumores malignos de células germinales. Se presenta el caso de una paciente de 14 años de edad, con antecedentes de displasia esquelética generalizada, que acudió con dolor abdominal y masa palpable en hipogastrio. Los exámenes de imagenología informaron que la tumoración estaba bien encapsulada y que presentaba aspecto sólido. Se asoció a la elevación de marcadores tumorales séricos por lo que se realizó excéresis del tumor y estudio anatomopatológico que concluyó el caso como disgerminoma puro del ovario derecho limitado al órgano. Su relativa escasa frecuencia nos permite comunicar el presente reporte de un disgerminoma en paciente en edad pediátrica portadora de una displasia esquelética.

Palabras clave: disgerminoma, neoplasias ováricas, adolescente, informes de casos

Abstract

Ovary tumor of malignant nature is infrequent in pediatric ages. Dysgerminomas are not common and constitute around 2 % of all ovary cancers; however, they represent approximately half of the malignant tumors of germinal cells. A case of a 14-year-old patient is presented, with antecedents of skeletal generalized dysplasia, who presented to the doctor complaining of abdominal pain and a palpable mass in the hypogastrium. Imaging exams reported a well-encapsulated tumor with a solid aspect. It was associated to the elevation of seric tumor markers reason for which it was removed and the anatomic-pathologic study concluded the case as a pure right ovary dysgerminoma limited to the organ. It is relatively infrequent in a pediatric age patient carrier of a skeletal dysplasia so it is decided to be published.

Key words: dysgerminoma, ovarian neoplasms, adolescent, case reports

Recibido: 2018-11-20 20:55:07

Aprobado: 2018-11-26 00:21:50

Correspondencia: Caridad Socorro Castro. Hospital General Universitario Dr. Gustavo Aldereguía Lima. Cienfuegos. javiernm@jagua.cfg.sld.cu

INTRODUCCIÓN

El ovario es un órgano muy complejo desde la perspectiva embriológica, histológica y funcional. Por tales motivos es el asiento de tumores de diferentes morfologías, donde algunos de ellos pueden tener funcionamiento hormonal, lo que justifica la existencia de varias clasificaciones para los tumores desarrollados en este órgano. Estos pueden aparecer en cualquier edad de la mujer lo que complica su manejo desde el punto de vista clínico.^{1,2}

Las afecciones tumorales del ovario en las niñas representan el 1 % de los cánceres infantiles. Su comportamiento suele variar en relación con la edad. Su baja incidencia contribuye desfavorablemente al pronóstico y su evolución silente entorpece el diagnóstico temprano, por lo que en un gran porcentaje de casos se diagnostican en etapa avanzada.³

Los tumores de células germinales (TCG) son un grupo heterogéneo de neoplasias derivadas de la célula germinal primordial, que varían en la edad y sitio de presentación, histopatología y potencial maligno. En países desarrollados, los TCG corresponden al 1-3% del total de las neoplasias pediátricas y su incidencia aproximada es de 0,5-2 por 100.000 en menores de 15 años.⁴ Se subclasifican como disgerminoma (D), tumor del seno endodérmico o del saco vitelino, carcinoma de células embrionarias y teratoma (maduro e inmaduro).⁴

Las displasias esqueléticas (DE) son un conjunto de enfermedades genéticas, que presentan una alteración generalizada del tejido óseo y constituyen una de las causas más frecuentes del retardo severo del crecimiento. Si bien algunas son más comunes que otras, en conjunto presentan una frecuencia de aparición elevada de aproximadamente 1 en 3,000 a 5,000 recién nacidos. El término DE se utiliza para denominar procesos que implican defectos generalizados provocados por alteraciones intrínsecas del hueso.⁵

Los tumores de ovario representan un gran reto para el diagnóstico ginecológico, constituyen el tercer grupo de tumores en la mujer. Los tumores germinales del ovario son raros en las niñas y en las adolescentes, pero curables en la mayoría de los casos. Solo el 18 % al 20 % de ellos son malignos. Estos tumores requieren cirugía y biopsia, pues al no secretar hormonas no tienden a causar elevación de los marcadores séricos.

Son en general de buen pronóstico, con una tasa elevada de curación y son radiosensibles. El perfeccionamiento de las técnicas quirúrgicas y de los esquemas de quimioterapia o radioterapia ha permitido alcanzar la supervivencia actual, mientras que la cirugía cada vez más conservadora ha permitido incorporar a la paciente a la sociedad con el menor número de secuelas.

Se presenta a la comunidad médica un caso con diagnóstico de disgerminoma puro de ovario en una adolescente de 14 años con diagnóstico de displasia esquelética.

PRESENTACIÓN DEL CASO

Se presenta el caso de una paciente de color de piel blanca, de 14 años de edad, con antecedentes patológicos personales de DE generalizada y asma bronquial, de cuyos antecedentes personales no se conocen más datos, pues la historia clínica anterior fue depurada. Es admitida en el Hospital Pediátrico Universitario Paquito González Cueto de Cienfuegos por presentar dolor abdominal de intensidad moderada y poco alivio con analgésicos habituales así como molestias leves al miccionar, tipo disuria, estos síntomas tenían una semana de evolución, fue valorada por las especialidades de pediatría y cirugía.

Al examen físico se encontraron como datos positivos relevantes (referidos en la HC actual): deformidades óseas por DE generalizada, dolor a la palpación superficial y profunda en fosa iliaca derecha e hipogastrio donde se palpaba masa tumoral de 8 cm de diámetro mayor, con superficie lisa y bordes regulares, firme y poco movable. Peso: 20 kgs, talla: 120 cm. Se indican estudios analíticos e imagenológicos.

Resultados de estudios analíticos:

Hemoglobina: 13,7 gramos /L.

Hematocrito: 0.41.

Eritrosedimentación: 80 mm / h. (acelerada).

Tiempo de sangrado y tiempo de coagulación: normales.

Conteo de plaquetas: 200 x 10⁹L.

Glucemia: 5,7 mmol/L.

Creatinina: 36,8 umol/L.

Lactodeshidrogenasa sérica (LDH): 592U/L. (elevada).

Fosfatasa alcalina (FA): 614U/L (elevada).

Alfa-feto proteínas: 1.32 ug/L. (normal).

Gonadotropina coriónica humana 7.1mUI/mL.

Resultados de los estudios imagenológicos:

Ultrasonido abdominal (US): a nivel de hipogastrio se observó una masa hiperecogénica, sólida y lobulada con paredes bien delimitadas de 80 x 72 x 74 mm, con calcificaciones, sin poder precisar órgano de dependencia.

Tomografía axial computarizada (TAC) simple y contrastada: en la excavación pelviana se observó una imagen sólida de ecogenicidad variable de 79x71x75mm cuyo techo tenía un doble contorno con un área bilobulada bien ecogénica de 59x18 mm cuya vascularización era más evidente pero en sentido general el tumor estaba pobremente vascularizado, no se precisó órgano de dependencia, ni se definió la independencia de la imagen con el útero o la continuidad en la vagina. No había líquido libre

en cavidad abdominal, ni adenomegalias.

El hígado, la vesícula, el páncreas, el bazo y los riñones se observaron con características normales.

Se decidió la intervención quirúrgica para realizar excéresis del tumor y realizar posteriormente estudio anatomopatológico. El informe operatorio describió un tumor de ovario derecho de 8 cm de diámetro mayor, bien delimitado. Se extrajo el ovario derecho tumoral y apéndice cecal y se tomó fragmentos de epiplón que fueron enviados junto con el resto de los órganos a anatomía patológica para estudio. La evolución posoperatoria de la paciente fue satisfactoria.

Informe de anatomía patológica:

Descripción macroscópica de las muestras recibidas:

En el análisis de la pieza 1 se observó que estaba rotulada como ovario derecho tumoral. La muestra midió 8 x 7 cm en sus diámetros mayores con un peso de 400 gramos. Aspecto polilobulado y sólido. Superficie lisa blanco amarillento. Al corte blanquecino homogéneo. (Figura 1).

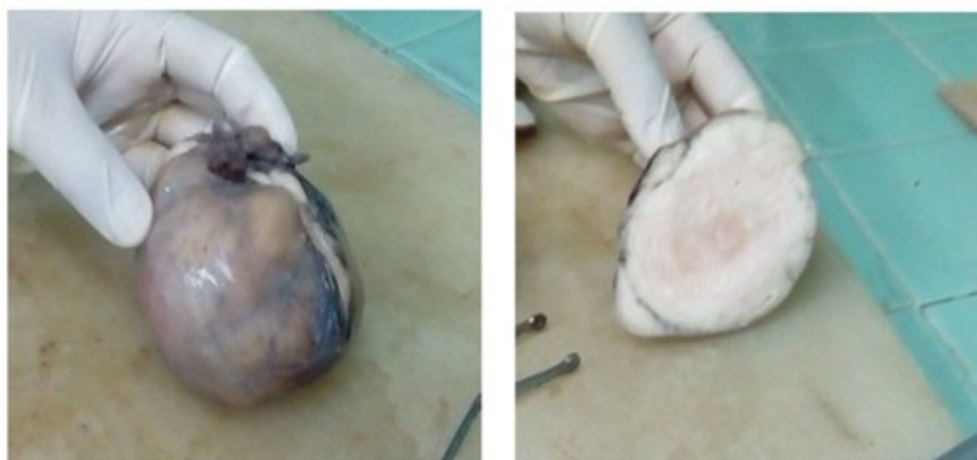

Figura 1. Aspecto macroscópico superficial y al corte

Pieza 2: Rotulado como fragmento de epiplón. Muestra que mide 6 x 4 x 1 cm, amarillento suave y de aspecto adiposo en la superficie y al corte. Donde no se observaron alteraciones macroscópicas.

Pieza 3: Apéndice cecal, que midió 10 x 1 cm, serosa opaca hacia la punta. Al corte pared fina y luz estrecha ocupada por material de aspecto fecal y hemorrágico.

Diagnóstico microscópico: D puro de ovario derecho. Tumor limitado al órgano. Epiplón y

apéndice cecal dentro de límites histológicos normales. (Figura 2).

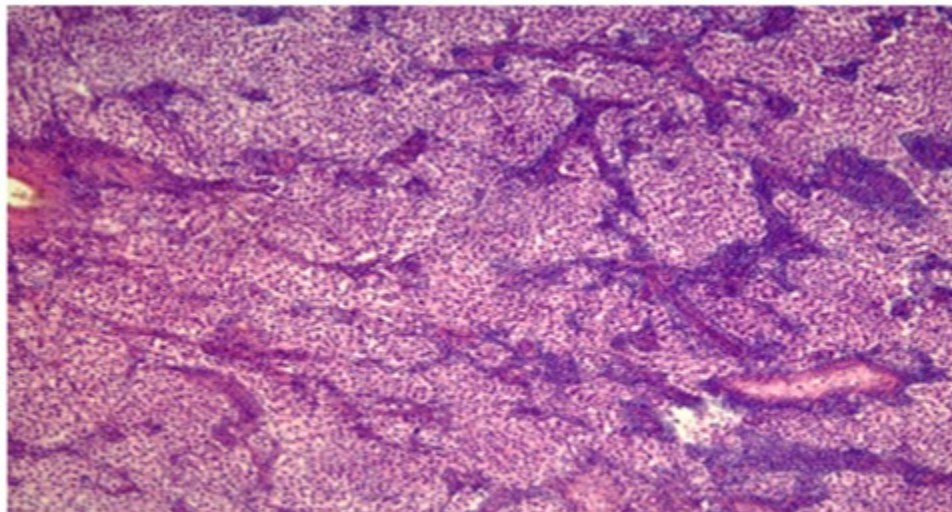


Figura 2. Aspecto microscópico del tumor. Hematoxilina y Eosina, 200x.

DISCUSIÓN

Las tumoraciones de ovario de naturaleza maligna son raras en edades pediátricas.⁶ El disgerminoma es una neoplasia poco frecuente. Se describe que puede asociarse a síndromes paraneoplásicos. La edad promedio reportada de las pacientes es de 12,5 años.⁴ Lo común es que el cuadro clínico se manifieste con dolor abdominal y masa abdomino-pélvica palpable de rápido inicio. En aproximadamente el 10% de las pacientes afectadas se reporta dolor abdominal agudo por distensión capsular, necrosis, hemorragia, ruptura o torsión. Esta masa puede producir síntomas de presión sobre la vejiga o el recto y causar irregularidades menstruales en pacientes menárquicas. Las manifestaciones clínicas se hacen evidentes en unas cuantas semanas por la rapidez con la que crecen estas lesiones, lo que puede hacer sospechar un embarazo. La falta de una oportuna atención y de un diagnóstico y tratamiento adecuados, pondrá en riesgo la vida de estas pacientes, por lo que es fundamental tomar en cuenta que todo crecimiento abdominal en niñas prepúberes o mujeres adolescentes corresponderá a un tumor germinal hasta no demostrar lo contrario. En este caso, esta neoplasia se presentó en una adolescente de 14 años, que tuvo en sus inicios

dolor abdominal y disuria, que manifestó un rápido crecimiento. En el estudio anatomopatológico del tumor no se constató necrosis, hemorragia, ruptura o torsión.

Al ser un tumor de crecimiento rápido y temprano puede hacer invasión a distancia, inicialmente a ganglios linfáticos predominando las cadenas retroperitoneales. Luego, presenta diseminación al hígado, pulmón y ganglios supra diafragmáticos.^{7,8} No se reportó afección ganglionar en este reporte.

Frente a este tipo de tumores, los marcadores tumorales solicitados son: LDH y FA, que pueden elevarse en el disgerminoma. Hasta el 95% de estos tumores producen estos marcadores tumorales. El 5% de los disgerminomas elevan la GCH en relación con la existencia de células gigantes nucleadas del sincitiotrofoblasto.^{8,9} En este contexto, este caso evidenció marcadores tumorales elevados, específicamente para LDH y FA.

Las DE tienen como elementos comunes: orientación horizontal de las trabéculas primarias adyacentes a la epífisis, baja estatura (proporcional o no), máxima expresión en la infancia y la adolescencia, lesiones extraesqueléticas asociadas, amplio espectro de

alteraciones del proceso cognitivo, pronóstico muy variable.⁵ En relación a esta entidad, no se encontró en la HC de la paciente ni se pudo obtener mediante el interrogatorio elementos relacionados con este padecimiento. En el examen físico se constataron deformidades óseas generalizadas y retardo pondo estatural como lo confirmó su peso y talla no acorde a su edad.

No deben faltar estudios de imagen: US, TAC y resonancia magnética nuclear⁹ pero, la modalidad de imagen por ultrasonido es actualmente la mejor técnica que proporciona información precisa para detectar y caracterizar las diferentes masas anexiales. En cuanto a la consistencia sólida observada por sí sola es el dato de mayor peso pronóstico para malignidad, sin embargo, tumores benignos e indeterminados pueden presentarse de esta manera; tal es el caso de cistoadenomas serosos y mucinosos, cistadenofibromas, quistes dermoides y hemorrágicos, endometriomas, entre otros. Otros datos ultrasonográficos de malignidad son aquellos septos que se presentan en gran número o con engrosamiento mayor a 2 mm, con irregularidad y flujo elevado al aplicarse la función de Doppler, el cual presenta índices de resistencia y pulsatilidad bajos además de velocidades de flujo elevados.¹⁰ En el estudio US practicado a esta paciente se constató una masa hiperecogénica, sólida y lobulada con paredes bien delimitadas con calcificaciones, sin poder precisar órgano de dependencia.

Desde el punto de vista microscópico estos tumores germinales están formados por grandes células vesiculosas de citoplasma claro, poliédricas de límites bien definidos con nucléolos prominentes, los núcleos son homogéneos situados en el centro, estas se encuentran dispersas en láminas, se agrupan en alveolos o cordones separadas por un estroma fibroso escaso usualmente infiltrado por linfocitos. Las mitosis que siempre están presentes pueden llegar a ser numerosas. No es extraño encontrar áreas de calcificación que contienen granulaciones con células gigantes.¹¹ El aspecto histológico presentó estas características a excepción de las calcificaciones y la presencia de células gigantes.

El pronóstico de los tumores malignos depende de la extensión en el momento del diagnóstico, la variedad histológica, el volumen del tumor, su grado de diferenciación y la ocurrencia de ruptura de la cápsula durante el acto quirúrgico

con posibilidad de siembra peritoneal, entre otros factores.¹² En el caso que se presenta fue realizado el diagnóstico a las pocas semanas de descubrirse los síntomas, se logró hacer la exéresis de un tumor que histologicamente correspondió a un disgerminoma ovárico, resecaado íntegramente y sin complicaciones, donde no se constató afectación ganglionar ni siembras tumorales. En estos momentos la paciente se encuentra asintomática y recibiendo tratamiento oncoespecífico.

REFERENCIAS BIBLIOGRÁFICAS

1. Brito Y, Caravia F, Hernández D, González AG, Massip J. Caracterización de las pacientes con cáncer de ovario. Hospital Gineco-Obstétrico "Ramón González Coro" 2001-2013. Rev Med Electrón [revista en Internet]. 2017 [citado 17 Jun 2018];39 Suppl 1:[aprox. 11p]. Disponible en: http://scielo.sld.cu/scielo.php?script=sci_arttext&pid=S1684-18242017000700004&lng=es
2. Fuentes NE, Gámez LN, Torres N. Tumor de seno endodérmico de ovario en cesárea. Presentación de un caso. Rev Inf Cient [revista en Internet]. 2015 [citado 17 Jun 2018];91(3):[aprox. 6 p]. Disponible en: <http://www.revinfcientifica.sld.cu/index.php/ric/article/view/232>
3. Quiñones AB, Chávez MM, Martínez J. Tumor germinal ovárico tipo seno endodérmico en adolescente. Revista Electrónica Dr. Zoilo E. Marinello Vidaurreta [revista en Internet]. 2017 [citado 17 Jun 2018];42(6):[aprox. 4p]. Disponible en: <http://revzoilomarinellosld.cu/index.php/zmv/article/view/1213>
4. Bautista D, Ariza M, Medina DL, Restrepo AF, Linares A, Jaramillo LE, et al. Tumores germinales gonadales en niños: experiencia de 20 años en un centro de referencia pediátrico. Rev Fac Med [revista en Internet]. 2015 [citado 17 Jun 2018];63(1):[aprox. 10p]. Disponible en: <https://doi.org/10.15446/revfacmed.v63n1.44794>
5. Marrero LO, Rondón OV, Peña L, López H, García A, Nuviola BS, et al. Rótula bicapa bilateral. Rev Cubana Ortop Traumatol [revista en Internet]. 2017 [citado 17 Jun 2018];31(1):[aprox. 14p]. Disponible en: http://scielo.sld.cu/scielo.php?script=sci_arttext&pid=S0864-215X2017000100006&lng=es

6. Aguilar I, Velásquez A, Hernández MR. Lesiones ováricas en pediatría. Estudio retrospectivo de 10 años. Acta Médica Costarricense [revista en Internet]. 2016 [citado 13 Oct 2017];58(2):[aprox. 5p]. Disponible en: <http://www.redalyc.org/articulo.oa?id=43448496004>
7. Kim MJ, Kim NY, Lee DY, Yoon BK, Choi D. Clinical characteristics of ovarian teratoma: age-focused retrospective analysis of 580 cases. Am J Obstet Gynecol [revista en Internet]. 2011 [citado 23 Oct 2017];205(1):[aprox. 10p]. Disponible en: <https://www.sciencedirect.com/science/article/pii/S0002937811002341>
8. Torres A. Tumores malignos de células germinales del ovario. Estado actual de su diagnóstico y tratamiento. Ginecol Obstet Mex [revista en Internet]. 2014 [citado 17 Jun 2018];82(3):[aprox. 11p]. Disponible en: <http://www.medigraphic.com/pdfs/ginobsmex/gom-2014/gom143e.pdf>
9. Novoa A. Historia natural del cáncer de ovario. Ginecol Obstet Mex [revista en Internet]. 2014 [citado 17 Jun 2018];82(9):[aprox. 10p]. Disponible en: <http://www.medigraphic.com/pdfs/ginobsmex/gom-2014/gom149f.pdf>
10. Zavaleta JM, Sánchez J, Gutiérrez DL, Martínez D. Características ultrasonográficas benignas y malignas de masas anexiales. Rev Invest Med Sur Mex [revista en Internet]. 2013 [citado 17 Jun 2018];20(2):[aprox. 3p]. Disponible en: <http://www.medigraphic.com/pdfs/medsur/ms-2013/ms132j.pdf>
11. Villarreal J. Disgerminoma: actualización del tema y presentación de cinco casos. Rev Colomb Obs y Ginec [revista en Internet]. 1963 [citado 17 Jun 2018];14(3):[aprox. 13p]. Disponible en: <http://dx.doi.org/10.18597/rcog.2340>
12. Farghaly FA. Advances in diagnosis and management of ovarian cancers. New York: Springer; 2014