Presentaciones de casos

Vejiga de porcelana como consecuencia de esquistosomiasis urinaria. Presentación de un caso clínico con enfoque multidisciplinario

Porcelain Bladder as a Result of Urinary Schistosomiasis. Presentation of a Clinical Case with a Multidisciplinary Approach

Osmel Chávez Troya[1] Beatriz Molina Ramírez[1] Janairy Rosales Orihuela[1]

[1] Hospital General Universitario Dr. Gustavo Aldereguía Lima, Cienfuegos, Cienfuegos, Cuba, CP: 55100

Cómo citar este artículo:
Chávez-Troya O, Molina-Ramírez B, Rosales-Orihuela J. Vejiga de porcelana como consecuencia de esquistosomiasis urinaria. Presentación de un caso clínico con enfoque multidisciplinario. **Revista Finlay** [revista en Internet]. 2017 [citado 2025 Jul 15]; 7(1):[aprox. 5 p.]. Disponible en: https://revfinlay.sld.cu/index.php/finlay/article/view/463

Resumen

La esquistosomiasis urogenital es una de las muchas parasitosis que padecen los habitantes de los países con poco nivel de desarrollo. Esta enfermedad, como algunas otras parasitosis, está aumentando su incidencia en algunos países como consecuencia de una mayor movilidad poblacional. Se presenta el caso de una paciente de 35 años que fue internada en la sala de medicina de mujeres del Hospital General de Malange con presencia de dolor en hipogastrio, escalofríos y hematuria final intermitente que padecía desde hacía 2 meses. Después de realizar algunos exámenes complementarios, se comprobó presencia de huevos de Shistosomas en muestra de orina y calcificación de la vejiga en forma de porcelana observada en radiografía simple de abdomen. Con el diagnóstico de Shistosomiasis urinaria, recibió tratamiento con praziquantel a 40 mg por kg. de peso en dosis única. La paciente egresó una semana después y fue seguida de forma ambulatoria. Actualmente se encuentra recuperada e incorporada a sus actividades habituales.

Palabras clave: esquistosomiasis urinaria, parasitosis, incidencia, calcificación patológica

Abstract

Uro-genital schistosomiasis is one of the parasite infections suffered by inhabitants of underdeveloped countries. This disease, as some other parasite infections, is increasing its incidence in some other as a consequence of higher population mobility. A case of a 35 year old woman is presented who was admitted to Malange General Hospital complaining of hypo-gastric pain, chills and final intermittent hematuria she had had for two monhs. After some lab tests, it was confirmed the presence of Schistosomas eggs in a urine sample and calcification of the bladder in porcelain form observed in a simple abdominal radiography. With the diagnosis of urinary schistosomiasis, she was treated with praziquantel at 40 mg per kg in a single dose. The patient came back a week later and afterwards for follow up. She is currently cured and doing her routines.

Key words: urinary schistosomiasis, parasitosis, incidence, pathological calcification

Recibido: 2016-07-13 14:15:49
Aprobado: 2017-02-07 14:06:13

Correspondencia: Osmel Chávez Troya. Hospital General Universitario Dr. Gustavo Aldereguía Lima. Cienfuegos. osmel.chavez@gal.sld.cu

INTRODUCCIÓN

La esquistosomiasis urogenital es una de las muchas parasitosis que padecen los habitantes de las naciones pobres. En los países del África Subsahariana constituye uno de los principales problemas de Salud Pública afectando principalmente a la infancia. Esta enfermedad, como algunas otras parasitosis, está aumentando su incidencia en algunos países como consecuencia de una mayor movilidad poblacional.[1] Se trata de un padecimiento provocado por la parasitosis de tremátodos del género *Shistosomas* en los plexos venosos del tracto digestivo y biliar (*S. mansoni, S. intercalatum y S. Mekongi*) o urinario (*S. haematobium*).[2] Su ciclo vital requiere la presencia de un molusco de agua dulce como huésped intermediario. La forma infectiva acuática (cercaria) penetra la piel, atraviesa la barrera alveolar pulmonar (esquistosómula) y remonta el flujo venoso hasta los plexos mesentéricos o urinarios, donde los adultos se aparean y pueden mantenerse fértiles por espacio de incluso 10 años. Es una parasitosis muy frecuente en su área de distribución (unos 200 millones de casos), que no incluye a Europa. Se diagnostica, por tanto, en algunos países, como enfermedad importada, aunque con gran variabilidad en su presentación clínica.[2]

Se estima que al menos 218 millones de personas necesitaron tratamiento en 2015. El tratamiento de prevención, que se debería repetir durante algunos años, permite reducir y prevenir la morbilidad. Hay constancia de la transmisión de la enfermedad en 78 países.[2]

PRESENTACIÓN DEL CASO

Se presenta el caso de una paciente de 35 años de edad, procedente de zona rural, que vive en una zona próxima a un río, donde lava la ropa de la familia y se baña diariamente en él.

Fue internada en la sala de medicina de mujeres del Hospital General de Malange con presencia de dolor en hipogastrio, escalofríos y hematuria final intermitente desde hacía 2 meses antes de su admisión a la institución.

Examen físico

Mucosas: normocoloreadas.

Tejido celular subcutáneo (TCS): sin edemas.
Aparato respiratorio: murmullo vesicular normal.

Aparato cardiovascular: tonos cardiacos rítmicos, sin soplos.

Aparato digestivo: abdomen depresible, doloroso en hipogastrio. Sin visceromegalias

Sistema nervioso: la paciente se observa consiente, orientada, sin signos meníngeos ni pérdida motora.

Exámenes complementarios

Hemoglobina (Hb): 13,5 g/l.

Leucocitos: 8,5 x 10^3.

Conteo de plaquetas: 255 x 10^3.

Presión positiva (PP): negativa.

Test de Widal: negativo.

Virus de inmunodeficiencia humana (VIH): negativo.

En la ecografía abdominal se observó: hígado, riñones, páncreas normales. A nivel de hipogastrio y en la proyección de la vejiga existía gran calcificación redondeada que parecía corresponder con la cara anterior de la propia vejiga. No había líquido libre en la cavidad abdominal.

Rayos X de abdomen simple: se observó una vejiga urinaria calcificada totalmente, más acentuada en la cara anterior dando imagen de vejiga de porcelana. (Figura 1).

Figura 1. Imagen que muestra vejiga de porcelana

Examen da orina: positivo, en el que se observaron huevos de *Schistosomas.* (Figura 2).

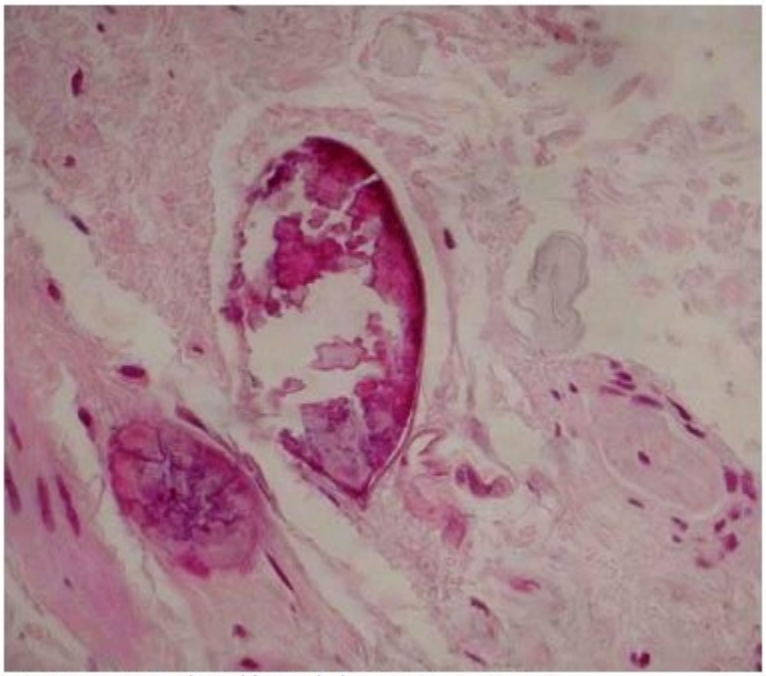

Figura 2. Imagen histológica de la esquistosomiasis

El ciclo de estos parásitos es indirecto y el hombre es el huésped definitivo. (Figura 3).

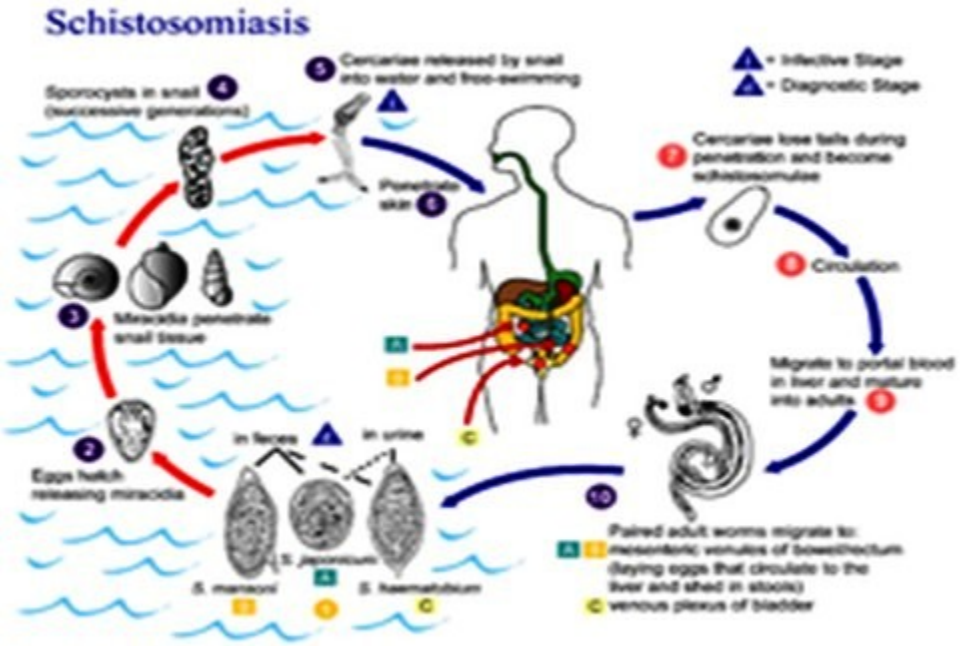

Figura 3. Ciclo vital de estos parásitos

Se realizó el diagnóstico de *Schistosomiasis* urinaria con calcificación vesical (*Schistosoma haematobium*).

La paciente recibió dosis única de praziquantel. Fue dada de alta, reconsultada 30 días después. Clínicamente se mostró recuperada y con orina negativa. Por dificultades inherentes a la paciente no se realizó la radiografía de control.

DISCUSIÓN

La esquistosomiasis constituye uno de los mayores problemas de Salud Pública que padecen los países pobres.[3] El *Schistosoma haematobium* es el causante de esta patología en más de 100 millones de personas en el mundo,[4] afectando fundamentalmente a la población rural del África Subsahariana y los países de la cuenca del Nilo. Esta afección, que ha sido poco frecuente en nuestro entorno, ha incrementado su incidencia debido a la emigración y la mayor facilidad para viajar a los países tradicionalmente endémicos.[5] La esquistosomiasis constituye un conjunto de infecciones parasitarias con formas clínicas agudas y crónicas causadas por trematodos del género *Schistosoma*. Son cinco las especies comúnmente implicadas en las infecciones humanas, pero los trastornos urinarios obedecen fundamentalmente a la infección por *Schistosoma haematobium.*[6] El ciclo de estos parásitos es indirecto y el hombre es el huésped definitivo. Los gusanos adultos emiten sus huevos en los vasos sanguíneos adyacentes a la vejiga, los huevos atraviesan la pared de este órgano, caen a su luz y se eliminan por la orina. En el agua dulce se abren y de ellos sale un embrión, llamado miracidio, que nada hacia un molusco, el bulinus, cuyos tegumentos atraviesa para acabar transformándose en las formas larvarias del parásito, las furocercarias, que de nuevo atravesarán los tegumentos del este molusco para salir de él y nadar en el agua dulce. Otra vez en agua dulce la mayoría de las larvas desaparecerán y solo algunas conseguirán fijarse la a piel de un nuevo huésped definitivo- otro ser humano- para continuar el ciclo. El ser humano se infecta al bañarse en estas aguas, sobre todo durante las horas soleadas y de calor. Las larvas se fijan a la piel y las cabezas la atraviesan penetrando en el torrente circulatorio. En los vasos hepáticos mudarán al estadio adulto y tras la fecundación las hembras alcanzarán, a través del sistema portal, los plexos hemorroidales, vesicales y vaginales donde depositarán los huevos. Las manifestaciones clínicas cambian en función de la fase del ciclo de infestación. En la zona de penetración de las larvas son características unas places eritematosas y pruriginosas que desaparecen en pocos días. Durante la migración de las larvas por el organismo -fase de invasión las sustancias antigénicas producidas por los parásitos son las responsables de las manifestaciones clínicas, sin

embargo, estos síntomas inespecíficos como dolor de cabeza, fiebre o malestar general- son menos intensos que los producidos por otras especies ya que el *S. haematobium* se adapta muy bien al ser humano. En la esquistosomiasis urogenital la clínica es más llamativa en la fase crónica por la presencia de los huevos en la pared de la vejiga, uréter y órganos genitales y su reacción inflamatoria granulomatosa acompañante.[2,6] La fase de estado se produce a los dos meses de la infección y se caracteriza por hematuria discontinua de sangre roja brillante que puede acompañarse de disuria y polaquiuria como en el caso de este paciente. Si la evolución de la enfermedad es prolongada se pueden producir complicaciones como engrosamiento parietal y fibrosis vesical, estenosis ureteral o hidronefrosis y en escasas ocasiones insuficiencia renal. La esquistosomiasis ha sido relacionada con el carcinoma epidermoide vesical.[7,8] En relación a la afectación genital en el varón la esquistosomiasis puede producir uretritis, epidimiditis y hematospermia y en la mujer infertilidad y aumento en la frecuencia de embarazos ectópicos.[4] El diagnóstico se basa en la detección de huevos del parásito en la orina. La recogida de orina debe realizarse entre las 11 am y las 2 pm momento en el que, al parecer, la excreción del parásito es máxima. El recuento de la cantidad de huevos en la muestra permite evaluar la severidad de la infección, que se considerará severa cuando sea superior a 400 huevos por cada 100 ml de orina.[4] El análisis del sedimento urinario nos permitirá comprobar la existencia de hematuria o proteinuria. La citología urinaria puede revelar la presencia de células tumorales relacionadas con la infección por esquistosoma. En relación a las pruebas de imagen, una radiografía simple de abdomen puede mostrar calcificaciones lineales finas más o menos continuas en la pared de la vejiga, una calcificación total de la pared vesical o vejiga en porcelana, o una característica calcificación en el segmento distal de los uréteres. La urografía intravenosa puede contribuir a localizar estenosis uretrales o ser útil para diagnosticar la hidronefrosis producida por este tipo de parasitosis. Han sido definidos una serie de hallazgos ecográficos típicos e indicativos de esta enfermedad como pared vesical mamelonada y gruesa, pólipos vesicales sésiles o pediculados, o dilatación pielocalicial con cavidades irregulares, sin embargo, la limitación fundamental de esta prueba es su escasa sensibilidad en las fases más tempranas de la enfermedad.[9] La utilidad fundamental de la cistoscopia se halla en los casos en los que las técnicas de imagen o el recuento de huevos en la orina no es concluyente ya que permite obtener biopsia fría de la mucosa vesical así como para descartar degeneración neoplásica. Las lesiones que pueden observarse microscópicamente varían en función del desarrollo de los granulomas inflamatorios alrededor de los huevos. A veces pueden observarse granulaciones blanquecinas pequeñas, como azúcar en polvo, lesiones parecidas a granos de arroz, pólipos o lesiones ulcerativas de distinta profundidad. El tratamiento de elección en la actualidad es el praziquantel 40mg/kg de peso en monodosis o en dos dosis de 20mg/Kg separadas 12 horas que normalmente es bien tolerado.[4] El conocimiento de determinadas entidades, que siendo poco frecuentes en nuestro medio van aumentando su incidencia debido a la mayor movilidad de las personas, parece ser ineludible y para ello se debe recordar incluir en la anamnesis datos que orienten hacia su diagnóstico.

El reto para los investigadores que tienen como objetivo mejorar el diagnóstico y el manejo de la esquistosomiasis será encontrar la manera de responder a los cambios del medio ambiente y la amenaza de la resistencia al praziquantel. Se necesita el desarrollo de procedimientos de diagnóstico nuevos que sean sencillos, rápidos y capaces de diagnosticar las infecciones leves, así como fármacos que actúen eficazmente sobre los esquistosomas adultos y las larvas, y vacunas dirigidas contra el huésped humano o contra el huésped animal.[10]

La clave para el control prolongado y sostenido de la esquistosomiasis es tener un enfoque integrado para su manejo, que ofrezca el tratamiento junto con las medidas para reducir la transmisión.[10]

REFERENCIAS BIBLIOGRÁFICAS

1. López AI, Cao E, Prieto A, Ferri B, Maluff A, Pérez M. Esquistosomiasis: una parasitosis urinaria cada vez más frecuente. Actas Urol Esp. 2007;31(8):915-8

2. OMS. Esquistosomiasis [Internet]. Washington: Oficina Regional para las Américas; 2017 [citado 1 Feb 2017]. Disponible en: http://www.who.int/mediacentre/factsheets/fs115/es/

3. Chistulo L, Engels D, Montresor A, Savioli L. The global status of schistosomiasis and its

control. Acta Trop. 2000;77(1):41-51

4. Bichler KH, Savatovsky I, Naber KG, Bischop MC, Bjerklund TE, Botto H, et al. EAU guidelines for the management of urogenital Schistosomiasis. Eur Urol. 2006;49(6):998-1003

5. Corachan M, Almeda J, Vinuesa T, Valls ME, Mejías T, Jou P, et al. Schistosomiasis imported by Spanish travellers: clinico-epidemiologic study of 80 cases. Med Clin (Barc). 1997;108(19):721-5

6. Navarro G, García N, Rubio R, Izaguirre C, Clavel A, Seral C. Esquistosomiasis urogenital: un diagnóstico sencillo. An Pediatr (Barc). 2006;64(3):290-1

7. Badawi AF, Mostafa MH, Probert A, O'Connor PJ. Role of schistosomiasis in human bladder cancer: evidence of association, aetiological factors, and basic mechanisms of carcinogenesis. Eur J Cancer Prev. 1995;4(1):45-59

8. Khurana S, Dubey ML, Malla N. Association of parasitic infections and cancers. Indian J Med Microbiol. 2005;23(2):74-9

9. Keita AD, Sangho H, Sacko M, Diarra Z, Simaga SY, Traore I. Prevalence of schistomasiasis lesions detected by ultrasonography in children in Molodo, Mali. Gastroenterol Clin Biol. 2005;29(6-7):625-5

10. Darren G, Allen G, Yue S, Donald M. Esquistosomiasis: diagnóstico y manejo clínico. BMJ. 2011;342(1):2651