

Presentaciones de casos

Cáncer de mama en el hombre. Presentación de un caso

Breast Cancer in Men. Case report

Dianarelys Villafuerte Delgado¹ Olga Lidia Rodríguez Infanzón¹ Rubén Sánchez Abdala¹

¹ Hospital General Universitario Dr. Gustavo Aldereguía Lima, Cienfuegos, Cienfuegos, Cuba, CP: 55100

Cómo citar este artículo:

Villafuerte-Delgado D, Rodríguez-Infanzón O, Sánchez-Abdala R. Cáncer de mama en el hombre. Presentación de un caso. **Revista Finlay** [revista en Internet]. 2016 [citado 2021 Ene 16]; 6(3):[aprox. 4 p.]. Disponible en: <http://revfinlay.sld.cu/index.php/finlay/article/view/431>

Resumen

El cáncer de mama en el hombre es una enfermedad rara y poco frecuente, que se presenta en una proporción muy baja con respecto a los diferentes tipos de cánceres, dicha entidad constituye entre el 0,2 - 1,5 % de todos los tumores malignos en los hombres. Los estudios imagenológicos tienen un valor diagnóstico muy preciso en dichas entidades. Se presenta el caso de un paciente de sexo masculino con antecedentes de aparente salud, que acudió a consulta por palparse una "pelotica" en la mama izquierda, este paciente acudió al Servicio de Imagenología para la realización de una mamografía, se le realizó además estudio con vistas craneocaudales oblicuas y medio laterales de ambas mamilas. La ultrasonografía mamaria mostró una imagen nodular, homogénea. Se le hizo remisión a consulta multidisciplinaria de mama con posibilidades quirúrgicas para la lesión. Por lo poco frecuente de la aparición de esta entidad en el hombre, se decide la realización de este reporte.

Palabras clave: neoplasias de la mama masculina, informes de casos

Abstract

Breast cancer in men is a rare and infrequent disease, which occurs in a very small proportion with respect to different types of cancers. Such entity is the 0.2 to 1.5 % of all malignant tumors in men. Imaging studies have a very precise diagnostic value in these entities. It is presented the case of a male patient with apparent healthy history who comes the consultation due to palpating a "ball" in the left breast, this patient went to the Imaging Department for conducting a mammography as well performing a study with oblique craniocaudal views and a middle lateral of both nipples. Breast ultrasonography showed a nodular, homogeneous image. It was made a referral to multidiscipline breast consultation with surgical possibilities for the tumor. Due to the infrequent appearance of this entity in men, it is decided to make this case report.

Key words: breast neoplasms male, case reports

Recibido: 2016-03-14 08:19:30

Aprobado: 2016-07-03 08:02:15

Correspondencia: Dianarelys Villafuerte Delgado. Hospital General Universitario Dr. Gustavo Aldereguía Lima. Cienfuegos. diana.villafuerte@gal.sld.cu

INTRODUCCIÓN

El cáncer de mama en el hombre es una enfermedad rara y poco frecuente que se presenta en una proporción muy baja con respecto a los diferentes tipos de cánceres, dicha entidad constituye entre el 0,2 - 1,5 % de todos los tumores malignos en los hombres.¹

El diagnóstico clínico se hace al encontrar un nódulo subareolar, el cual está localizado centralmente en el 70-90 % de los casos. El diámetro promedio de la masa es generalmente de 3 a 3,5 cm pero puede oscilar de 0,5 a 12 cm. Las modificaciones del complejo areola-pezones tales como: retracción del pezón (7-38 %), la ulceración del pezón o de la piel (14-22 %) y la telorragia (4-15 %) son manifestaciones clínicas que acompañan en ocasiones a la tumoración.²

Diversos factores de riesgo pueden estar implicados en el desarrollo del carcinoma mamario masculino. Entre ellos se destacan los niveles elevados de estradiol y otras hormonas estrogénicas debido a anormalidades testiculares o alteraciones genéticas como el síndrome de Klinefelter. La concurrencia de alguno de estos factores, con determinados antecedentes familiares de carcinoma de la glándula mamaria pueden multiplicar hasta por 2,5 veces el riesgo de que un hombre de la familia pueda padecer carcinoma mamario.^{1,3,4}

Otros factores como el alcoholismo, la enfermedad hepática, la obesidad y la dieta han sido propuestos, pero la relación ha sido inconstante según diversas investigaciones. Por último, también se deben tener en cuenta otros factores de riesgo descritos, como la raza (más frecuente en personas de color de la piel negra), la exposición a radiaciones, altas temperaturas ambientales, la obesidad y la exposición a estrógenos.

El diagnóstico en los hombres tiene varias particularidades según la etiología anteriormente planteada. A diferencia de las mujeres, la incidencia del cáncer de mama en los hombres aumenta con la edad, presenta un pico de incidencia a los 75 años y la media de edad en el momento del diagnóstico es de 67 años (frente a los 61 en el caso de las mujeres, aproximadamente 10 años más tarde que en las mujeres).⁵

El retraso en el diagnóstico es muy común debido a la ignorancia de la presentación de esta entidad en el hombre, por lo que ocurre en la mayoría de los casos en una etapa clínica III o IV.

Es importante, por tanto, motivar a los médicos en cuanto a la realización del interrogatorio, análisis de los antecedentes patológicos familiares (APF), examen físico exhaustivo y pensamiento clínico para con los pacientes que presenten esta sintomatología.⁶⁻⁸

Por lo poco frecuente de la aparición de esta entidad en el hombre, se decide la realización de este reporte.

PRESENTACIÓN DEL CASO

Se presenta el caso de un paciente de sexo masculino, de 36 años, mestizo, con antecedentes de aparente salud, que acudió a consulta por palpase una "pelotica" en la mamila izquierda. Al interrogatorio se conoció de una tía materna a la que le fue practicada una mastectomía; no se recogieron antecedentes de trauma, este paciente acudió al Servicio de Imagenología (misión internacionalista en la República de Venezuela) previa cita para la realización de una mamografía, realizándosele además estudio con vistas craneocaudales oblicuas y medio laterales de ambas mamilas. (Figuras 1 y 2).

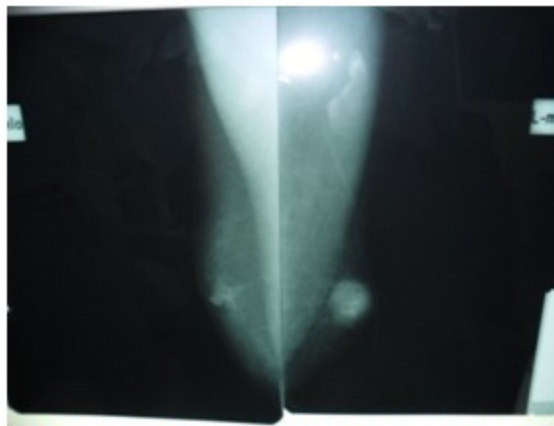


Figura 1. Estudio con vistas craneocaudales oblicuas y medio laterales de ambas mamilas

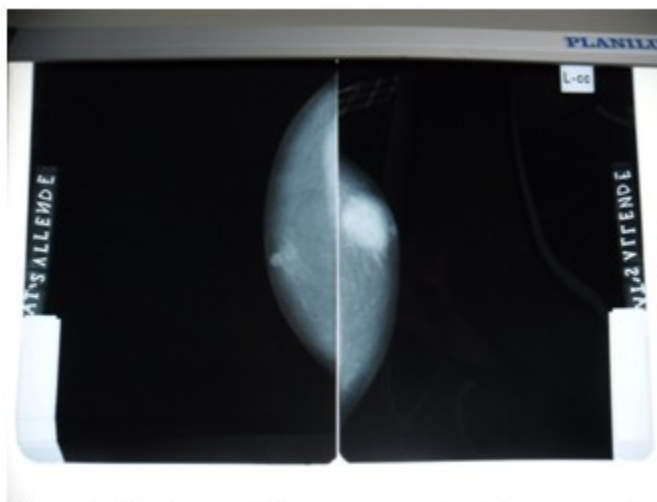


Figura 2. Estudio con vistas craneocaudales oblicuas y medio laterales de ambas mamilas

En dicho estudio se describe:

Mamila derecha: estroma mamario de aspecto normal.

- Región areolar de características normales.
- Sin adenopatías regionales axilares.
- Músculos y tejido celular subcutáneo (TCS): sin alteraciones.

Mamila izquierda: a nivel de la región subareolar se visualizaron imágenes nodulares, densas, algo redondeadas, con diámetro de 3 cm, de

contornos externos irregulares y espiculados, sin microcalcificaciones en su interior. No se visualizó modificación de la piel ni signos de retracción del pezón.

- Músculos y tejido celular subcutáneo (TCS): sin alteraciones.

Conclusiones: lesión nodular dominante en mama izquierda con categoría IV.

Se sugirió la realización de un estudio ultrasonográfico y una biopsia por aspiración con aguja fina (BAAF).

La ultrasonografía mamaria mostró una imagen nodular, homogénea con bordes externos mal delimitados, de aspecto T, localizada en la región subareolar de la mamila izquierda, de 2,7 x 2,5 cm, con centro a 2 cm de la piel. Se le hace remisión a consulta multidisciplinaria de mama con posibilidades quirúrgicas para la lesión.

DISCUSIÓN

El tejido mamario en el hombre es rudimentario, y generalmente, no se diferencia en la formación de lóbulos terminales a menos que esté expuesto a altas concentraciones endógenas o exógenas de estrógenos. Por esta razón, al igual que en su contraparte femenina, el carcinoma ductal infiltrante es, desde el punto de vista histológico, el subtipo más común, dando cuenta del 90 % de los casos. El carcinoma lobular es raro y ha sido informado no solamente asociado al síndrome de Klinefelter, sino también en pacientes genotípicamente normales y sin exposición previa a estrógenos o historia de ginecomastia.

El diagnóstico se basa, al igual que en la mujer, principalmente en la mamografía y la BAAF, mientras que la primera con menor sensibilidad que en la mujer, la segunda con similar sensibilidad.^{8,9}

Al evaluar una lesión de mama sospechosa en el hombre, el primer método diagnóstico que se debe emplear es la mamografía, la cual tiene sensibilidad y especificidad alta, 92 % y 90 %, respectivamente. La mamografía ayuda a diferenciar condiciones comunes, como ginecomastia o pseudoginecomastia, y a identificar lesiones dudosas.^{4,5}

En esta modalidad diagnóstica, la mayoría de los cánceres mamarios se manifiestan como masas de alta densidad, no calcificadas en 69 %, las cuales pueden ser irregulares, lobuladas, redondas u ovals, de localización subareolar o excéntrica. De lo anterior se concluye que las masas circunscritas, en el hombre, a diferencia de la mujer, deben mirarse con recelo y muy posiblemente representan una neoplasia maligna. También, se ha visto una diferencia en la presentación de las calcificaciones, las cuales son menos numerosas, más burdas, más redondeadas (puntiformes-lobulares) y menos lineales que en la mujer, su frecuencia es de 13 a 30 % de los casos y se asocian con masa en 29 %. Las calcificaciones aceptadas como benignas en la mujer, pueden indicar una neoplasia maligna en el hombre. En el cáncer mamario en

hombres pueden encontrarse signos radiológicos secundarios como: engrosamiento de la piel, retracción del pezón, aumento de las trabéculas y linfadenopatía. La localización excéntrica no es típica de la ginecomastia y es sospechosa de neoplasia maligna. Al igual que en la mujer, la mamografía no excluye la posibilidad de cáncer y puede haber falsos negativos en presencia de una ginecomastia difusa.^{10,11}

El ultrasonido es una modalidad diagnóstica complementaria que permite caracterizar la lesión (sólida o quística), evaluar el estado ganglionar y abordar la toma de biopsia. En la ecografía, característicamente, el cáncer mamario en hombres se manifiesta como una masa sólida en 69 % de los casos, no paralela, de márgenes angulados, espiculados o microlubulados, sin embargo, también puede presentarse como una masa quística compleja (22 a 50 %). En el hombre, las lesiones quísticas y complejas, con componente mixto (sólido y quístico), deben considerarse como potencialmente malignas, siendo el carcinoma papilar, in situ, su principal causa.

En la resonancia magnética, el cáncer mamario sigue un patrón radiológico comparable con el de la mujer: masa de forma y margen irregular, de realce anular o heterogéneo con curva de tipo III (realce y lavado rápido). En la ginecomastia, el realce es lento y persistente. En los hombres, la resonancia magnética no juega un papel importante en el manejo clínico, por lo tanto, no hace parte de la rutina de imágenes diagnósticas. El sistema *Breast Imaging Reporting and Data System* (BI-RADS) (por sus siglas en inglés) ha sido validado en la población masculina y debería ser utilizado en las diferentes modalidades de imagen.¹¹

Una vez confirmado el diagnóstico de cáncer mamario en un hombre, se deben hacer estudios de extensión mediante evaluación de laboratorio, radiografía de tórax, gammagrafía ósea y tomografía abdominal, además de la valoración clínica.⁹

En el diagnóstico diferencial se deben incluir ciertas condiciones benignas y malignas que afectan la mama masculina, tales como: ginecomastia, lipoma, quiste de inclusión epidérmico, hiperplasia pseudoangiomatosa, metástasis, linfoma, papiloma y dermatofibrosarcoma.^{11,12}

Los estudios imagenológicos son de vital

importancia en el diagnóstico y estadiamiento del cáncer de mama en el hombre. Es preciso divulgar que el cáncer mamario también ocurre en el hombre y que las características generales son iguales a las del cáncer femenino.

REFERENCIAS BIBLIOGRÁFICAS

1. Onami S, Ozaki M, Mortimer JE, Pal SK. Male breast cancer: an update in diagnosis, treatment and molecular profiling. *Maturitas*. 2010;65(4):308-14
2. Burstein HJ, Harris JR, Morrow M. Malignant tumors of the breast. En: De Vita VT, Lawrence TS, Rosenberg SA. *Cancer. Principles and Practice of Oncology*. 9 ed. Philadelphia: Lippincott Williams and Wilkins; 2011: p. 1401-46
3. Gui G. Male breast cancer: aetiology and clinical features. *Trends in Urology and Men's Health*. 2012;3(3):29-31
4. Ottini L, Palli D, Rizzo S, Federico M, Bazan V, Russo A. Male breast cancer. *Crit Rev Oncol Hematol*. 2010;73(2):141-55
5. Rubio MC, Díaz YI, Rodríguez S, Rodríguez R, Gutiérrez Z. Synchronous bilateral breast cancer in a male. *Ecancer Medical Science*. 2013;7(1):377
6. Taber KA, Morisy LR, Osbhar AJ, Dickinson BD. Male breast cancer: risks factors, diagnosis, and management. *Oncol Rep*. 2010;24(5):1115-20
7. Iuanow E, Kettler M, Slanetz PJ. Spectrum of disease in the male breast. Pictorial essay. *Am J Nurs*. 2011;196(3):247
8. Thomas E. Men's awareness and knowledge of male breast cancer. *Am J Nurs*. 2010;110(10):39-40
9. Hall FM. Identification, biopsy, and treatment of poorly understood premalignant, in situ, an indolent low-grade cancer are we becoming victims of our own success?. *Radiology*. 2010;254(3):655-9
10. Chen L, Chantra PK, Larsen LH, Barton P, Rohitopakarn M, Zhu EQ, et al. Imaging characteristics of malignant lesions of the male breast. *Radiographics*. 2006;26(4):993-1006
11. Mesa G, Matute G, Estrada M, Ocampo A, Restrepo C, Estrada J. Cáncer mamario en hombres. *Rev Colomb Cir*. 2011;26(1):293-307
12. Hamilton W. Cancer diagnosis in primary care. *Br J Gen Pract*. 2010;60(571):121-8