

Presentaciones de casos

Condrocalcinosis-pseudogota: un subdiagnóstico frecuente. Presentación de un caso y revisión de la literatura

Chondrocalcinosis (Pseudogout): a Frequently Underdiagnosed Disorder. A Case Report and Literature Review

Annia Daisy Hernández Martín¹ Ibars Puerto Noda¹ Arelys Falcón Hernández²

¹ Centro Especializado Ambulatorio Héroes de Playa Girón, Cienfuegos, Cienfuegos, Cuba, CP: 55100

² Dirección Provincial de Salud, Cienfuegos, Cienfuegos, Cuba, CP: 55100

Cómo citar este artículo:

Hernández-Martín A, Puerto-Noda I, Falcón-Hernández A. Condrocalcinosis-pseudogota: un subdiagnóstico frecuente. Presentación de un caso y revisión de la literatura. **Revista Finlay** [revista en Internet]. 2016 [citado 2021 Ene 16]; 6(1):[aprox. 6 p.]. Disponible en: <http://revfinlay.sld.cu/index.php/finlay/article/view/404>

Resumen

Se le denomina condrocalcinosis o enfermedad por depósito de cristales de pirofosfato de calcio a las manifestaciones clínicas y radiográficas derivadas de la presencia de pirofosfato de calcio intraarticular sobre las estructuras cartilaginosas. Esta enfermedad suele tener un curso crónico y se asocia a otras entidades como la diabetes mellitus, hipertensión arterial, hiperparatiroidismo, hiperuricemia y con mayor frecuencia a la osteoartritis. Se presenta el caso de una paciente con antecedentes de osteoartritis, que acudió a consulta con un síndrome poliarticular agudo de aproximadamente 1 mes de evolución, durante su seguimiento se estableció el diagnóstico de condrocalcinosis, luego de su tratamiento específico la paciente mejoró progresivamente incorporándose a sus actividades de la vida diaria. Se presenta este reporte por la importancia del diagnóstico y tratamiento oportunos de esta entidad de evolución crónica, que pocas veces se diagnostica.

Palabras clave: condrocalcinosis, pirofosfato de calcio, signos y síntomas, radiografía, enfermedades crónicas

Abstract

Chondrocalcinosis or calcium pyrophosphate dihydrate crystal deposition disease refers to the clinical and radiographic manifestations resulting from the presence of calcium pyrophosphate in the cartilaginous structures of the joints. This disease usually has a chronic course and is associated with other conditions such as diabetes mellitus, hypertension, hyperparathyroidism, hyperuricemia and most often, osteoarthritis. We present the case of a patient with a history of osteoarthritis who attended consultation due to acute polyarticular joint pain that had been present for approximately a month. During her follow-up, the diagnosis of chondrocalcinosis was established. The patient recovered gradually after treatment, which allowed her to resume her daily activities. This report presents the importance of early diagnosis and treatment of this chronic evolution that is rarely diagnosed.

Key words: chondrocalcinosis, calcium pyrophosphate, signs and symptoms, radiography, complications, chronic disease

Recibido: 2015-12-14 08:40:09

Aprobado: 2016-01-05 09:01:20

Correspondencia: Annia Daisy Hernández Martín. Centro Especializado Ambulatorio Héroes de Playa Girón. Cienfuegos. annia.hernandez@gal.sld.cu

INTRODUCCIÓN

Se le denomina condrocalcinosis o enfermedad por depósito de cristales de pirofosfato de calcio (EDPF) a las manifestaciones clínicas y radiográficas derivadas de la presencia de pirofosfato de calcio intraarticular sobre las estructuras cartilaginosas.¹⁻³

En condiciones normales, el cartílago que recubre las articulaciones y que está unido al hueso, contiene muy poco calcio y normalmente no se calcifica.⁴

En la condrocalcinosis aumenta el contenido de estas sales, en forma de pirofosfato de calcio, dentro de la articulación y en el cartílago articular. Dichas sales se hacen insolubles, se precipitan y forman minúsculos cristales (forma de trozos de leña) que se agrupan y llegan a formar una línea o banda calcificada en el cartílago que cubre la superficie de la articulación. Se dice que su origen probablemente está relacionado con la actividad metabólica de los condrocitos, que generan mayor cantidad de pirofosfato que en los individuos normales; este exceso lleva a la formación de cristales en el espesor del cartílago, y estos posteriormente son liberados a la cavidad articular, en ocasiones llegan a desencadenar una intensa reacción inflamatoria provocando un derrame articular que causa gran dolor.^{5,6}

Los ataques pueden ser tan graves como los de la verdadera gota, por lo que se denomina pseudogota (crisis aguda de artritis de la condrocalcinosis); siendo de inicio súbito, con dolor intenso, aumento de volumen de la articulación afectada, fiebre y a veces escalofríos, que pueden acompañarse de velocidad de sedimentación globular (VSG) acelerada y leucocitosis simulando una artritis séptica; las crisis estándar requieren mayor tiempo para alcanzar la intensidad máxima y duran de 1 a 4 semanas, suelen ser autolimitadas y por lo general afectan a una o pocas articulaciones apendiculares.^{7,8}

Esta enfermedad suele tener un curso crónico y se asocia a otras entidades como la diabetes mellitus, hipertensión arterial, hiperparatiroidismo, hiperuricemia y con mayor frecuencia a la osteoartritis.^{9,10}

Se presenta este reporte por la importancia del diagnóstico y tratamiento oportunos de esta entidad de evolución crónica, que pocas veces se

diagnostica.

PRESENTACIÓN DEL CASO

Se presenta el caso de una paciente de 79 años de edad, de sexo femenino, de color de piel blanca, con antecedentes de osteoartritis de varios años de evolución.

Esta paciente acudió a consulta el 21 de marzo de 2013 deambulando con apoyo externo de bastón de antebrazo, refiriendo crisis frecuente de dolores óseos y articulares que mejoraron con tratamiento medicamentoso, sobre todo de antiinflamatorios no esteroideos.

Un mes después de haber asistido a consulta, comenzó con dolor en las muñecas, ambas rodillas y tobillo derecho, que no mejoró con el tratamiento habitual y se remitió a consulta de medicina interna.

Al examen físico se apreció deformidad de ambas rodillas, aumento de volumen y temperatura así como limitación articular de ambos carpos.

Se indicaron complementarios y se prescribió tratamiento con antiinflamatorios no esteroideos (AINE): piroxicam (20 mg) 1 supositorio diario.

Se le diagnosticó un síndrome poliarticular agudo y una osteoartritis.

La paciente asistió a reconsulta en la que se evidenció una escasa mejoría de los síntomas y signos.

Se reciben complementarios:

Positivos:

Velocidad de sedimentación globular (VSG): 59 mm. Colesterol: 6,3 mmol/L. Triglicéridos (TGC): 2,1 mmol/L. Proteína C Reactiva: +.

Los rayos x de ambas rodillas mostraron: disminución del espacio articular de rodilla derecha, banda calcificada del centro a la periferia de dicha articulación, signos de degeneración del cartílago de ambas articulaciones y calcificación del menisco externo de la rodilla izquierda. (Ver anexo).

ID: Condrocalcinosis.

Se añadió al tratamiento inicial como esteroide la prednisona (5 mg) 1 tableta cada 12 horas y

colchicina (0,5 mg) 1 tableta diaria por 1 semana y luego se aumentó la dosis a 1 tableta c/12 hs.

Se le aconsejó realizar dieta y tomar PPG (20 mg)/ d. Calcio: tableta 500 mg/d.

En la siguiente reconsulta en el 2014 apareció una mejoría clínica importante, en la que la paciente refirió tener menos dolor, inflamación y limitación constatados al examen físico, se indicó disminuir dosis de esteroide a 1 tableta diaria.

A los 6 meses por su evolución favorable se disminuyó la dosis de colchicina manteniendo 1 tableta diaria.

En la siguiente consulta la paciente se encontraba asintomática, con independencia para realizar las actividades de su vida diaria, ya no presentaba dolor.

Complementarios a comparar:

VSG: 12 mm. Colesterol: 4,0 mmol/L TGC: 1,25 mmol/L Rx evolutivo: mejoría evidente de las calcificaciones intraarticulares en la rodilla derecha así como del menisco externo de rodilla izquierda. (Ver anexo).

Se decidió dar el alta y continuar con el seguimiento en su área de salud, así como completar tratamiento por 2 años con colchicina (0,5 mg) 1 tableta diaria.

DISCUSIÓN

La condrocalcinosis es una enfermedad reumática que se caracteriza por el depósito de cristales de pirofosfato cálcico en el cartílago de las articulaciones. Generalmente no ocasiona ningún tipo de molestias y solo se detecta al realizar radiografías en las que se visualiza una línea blanca en el espacio situado entre los extremos de los huesos. En algunas ocasiones la condrocalcinosis provoca dolor agudo e hinchazón en las articulaciones, en esos casos la afección se denomina pseudogota, por ser los síntomas muy similares a los de la gota, la cual está originada por depósitos de ácido úrico. Sin embargo, la gota típicamente afecta la articulación del dedo gordo del pie y la pseudogota usualmente afecta articulaciones más grandes.¹¹⁻¹³

Puede tener un origen genético y existir familiares afectados.^{14, 15} En más del 90 % de las personas que tienen condrocalcinosis no se

detecta ninguna causa que justifique este trastorno. Pero puede ser consecuencia de una enfermedad metabólica o endocrina. En estos casos, el tratamiento se puede reducir, y mejorar los síntomas. En un grupo todavía menor de enfermos, la condrocalcinosis aparece en varios miembros de una misma familia como consecuencia de un trastorno hereditario.^{16, 17}

Cerca de la mitad de los enfermos tienen manifestaciones de artrosis en varias articulaciones, siendo las más frecuente en las rodillas, muñecas y las metacarpofalángicas. Estos enfermos con manifestaciones crónicas de pseudoartrosis suelen tener episodios intercalados de inflamación aguda más o menos intensos.^{11, 13}

Alrededor del 5 % de los enfermos pueden tener compromiso poliarticular de meses de duración, a lo que se agrega rigidez matinal, sensación de fatiga, engrosamiento sinovial, contracturas de flexión y sedimentación elevada, todo lo cual puede llevar al diagnóstico equivocado de artritis reumatoide. Esto es posible, si se considera que al igual que la gota, los enfermos con condrocalcinosis, alrededor de un 10 % tienen el factor reumatoide positivo.¹⁸

La condrocalcinosis casi siempre aparece en personas de más de 50 años de edad. Es más frecuente en las mujeres que en los varones. La frecuencia de la enfermedad aumenta con la edad. Los síntomas, pueden ser de dos tipos: dolor articular persistente o ataques agudos.¹⁹

La pseudogota produce dolor, hinchazón, rigidez y calor en las articulaciones grandes. Los ataques de pseudogota pueden ser súbitos, y los síntomas pueden mantenerse desde días hasta semanas.

Los siguientes factores aumentan el riesgo:

- Tener una edad mayor de 70 años.
- Antecedentes familiares de pseudogota.
- Hipotiroidismo.
- Hemocromatosis.
- Hipomagnesemia.
- Hiperparatiroidismo.
- Hipercalcemia.
- Osteoartrosis.
- Traumatismo
- Cirugía articular.

El diagnóstico se realiza con criterio radiológico,

de rodillas fundamentalmente, o de otras articulaciones, que mostrará la calcificación del

cartílago articular con la suficiente certeza como para realizar el diagnóstico de condrocalcinosis.^{20,21}

Búsqueda de cristales de PPDC en las radiografías

Sitios característicos del depósito de cristales de PPDC	Radiografía
Rodillas: cartílago articular y meniscos medial y lateral	Rodilla en proyección antero-posterior (A-P)
Caderas: cartílago articular y labrum acetabular	Caderas en proyección A-P
Pubis: fibrocartílago de la sínfisis del pubis	Pelvis en proyección A-P
Muñecas: disco articular de la muñeca	Muñecas A-P
Columna: anillos fibrosos de los discos intervertebrales	Columna lumbar y dorsal A-P y L

• PPDC (Ca₂P₂O₇ · H₂O) Pirofosfato dihidrato de calcio.

Estudio ultrasonográfico (Eco-Soma): en la última década se ha estado empleando ultrasonido diagnóstico en pacientes con sospecha de esta enfermedad, este método permite visualizar agregados cristalinos y depósitos mínimos de cristales intra y periarticulares.²²

Análisis de líquido sinovial por artrocentesis: permite conocer las características del líquido y analizar su contenido.

Artroscopia: mediante este procedimiento se pueden observar los cristales de pirofosfato cálcico en el líquido sinovial. Ofrece sin dudas el diagnóstico de certeza de esta enfermedad.

Este padecimiento no tiene una cura definitiva. Pero sí se puede controlar su evolución, de modo que no se produzcan ataques muy frecuentes y severos, y que no dejen cicatrices o secuelas importantes en las articulaciones.

Los medicamentos más útiles son los antiinflamatorios no esteroideos, la punción del líquido sinovial, que cual permite la extracción de muchos de estos cristales que provocan los signos inflamatorios, también puede infiltrarse un corticoide intraarticular que aceleraría el proceso antiinflamatorio.^{23, 24}

Se prescriben medicamentos antiinflamatorios no esteroideos (AINE), como ibuprofeno (200-400-600 mg) o naproxeno (250-500 mg) para tratar el dolor y la inflamación. En ataques más fuertes se utiliza indometacina (25 o 100mg).

Como en la gota también se puede usar la colchicina (0,5 mg) para ayudar a prevenir

nuevos ataques.

Fisioterapia y rehabilitación

Fase aguda:

- Si la articulación aparece muy inflamada y con mucho dolor se debe aplicar crioterapia alternante cada 10-15 minutos.
- Disminuir el dolor y la inflamación con algunas técnicas como, ultrasonido, estimulación eléctrica transcutánea (TENS), terapia láser de baja intensidad y masoterapia relajante muy sutil.

Fase subaguda

- Mantener la movilidad articular y fuerza muscular realizando ejercicios aeróbicos y de fortalecimiento muscular, movilizaciones activas, activas asistidas y resistidas, sistemas de poleas en suspensión o contra resistencia progresiva, mecanoterapia.
- Desarrollar las actividades de la vida diaria, aun cuando estas deban realizarse con dispositivos o ayudas ortopédicas.
- Prevenir las deformidades articulares y luchar contra las retracciones valiéndose de cinesiterapia pasiva, estiramientos, tracciones, técnicas de bombeo, kinesioterapia.
- Mantener la fuerza de los músculos periarticulares y el equilibrio muscular, a través de poleoterapia contra resistencia progresiva o carga directa con resistencias progresivas, isométricos globales.
- En los casos necesarios se indicará reposo,

pero de forma razonable, para no llegar a la inmovilización prolongada.

Fase crónica

- Corregir las anomalías posturales.
- Enseñarle al paciente medidas preventivas enfocadas a la economía postural.
- Ortesis, refuerzos.
- Uso de bastones y andadores.
- Perder peso en los casos necesarios.
- Mantener el máximo tiempo posible la actividad familiar, social y laboral.
- Balneoterapia.
- Hidrocinestiterapia.

Si las lesiones en sus articulaciones manifiestas, se puede requerir de cirugía para repararlas o reemplazarlas.²⁵⁻²⁸

El régimen alimenticio no tiene influencia para que se desarrolle la enfermedad, ni para que se produzcan los ataques. No existe forma de

disminuir el pirofosfato de calcio en la sangre.^{29, 30}

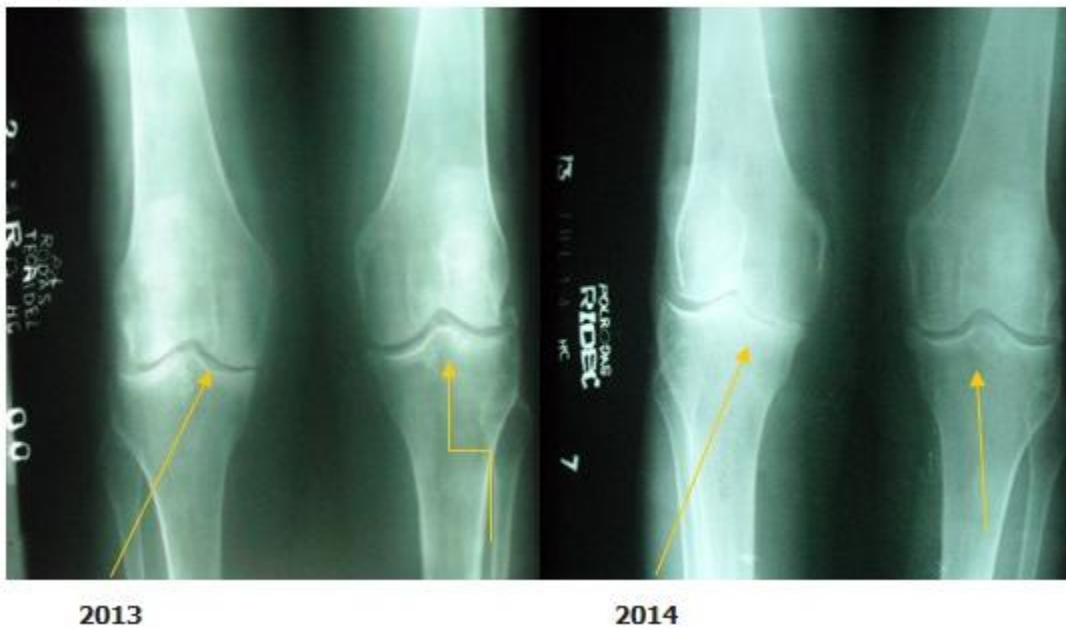
Se recomienda limitar la actividad física si presenta un ataque de pseudogota.

Mantener dosis bajas de colchicina puede ayudar a disminuir su riesgo de ataques futuros.

La condrocalcinosis o enfermedad por depósito de cristales de pirofosfato cálcico dihidratado es una entidad infradiagnosticada en nuestro medio. Su presencia aumenta con la edad y es frecuentemente asintomática, motivos por los cuales no es tomada en cuenta en muchas ocasiones confundiéndola con una artritis gotosa, osteoartrosis o artritis reumatoide por la semejanza en su cuadro clínico; su diagnóstico se apoya fundamentalmente en el método clínico y un simple estudio radiográfico; tenerla en cuenta garantizaría un manejo más eficaz en aras de la mejor atención y evolución de dichos pacientes.

.....

ANEXOS



REFERENCIAS BIBLIOGRÁFICAS

1. Rotés J, Muñoz J. Enfermedades reumáticas. Barcelona: Editorial Toray; 1971

2. Snaith ML. ABC of rheumatology. Gout, hyperuricaemia, and crystal arthritis. BMJ. 1995;310(6978):521-4

3. Resnick D, Niwayama G. Calcium

- pyrophosphate dihydrate (CCPD) crystal deposition disease. En: Saunders WB. Diagnosis of bone and joint disorders. Philadelphia: Saunders Company; 1995: p. 1556-614
4. Thouverey C, Bechkoff G, Pikula S, Buchet R. Inorganic pyrophosphate as a regulator of hydroxyapatite or calcium pyrophosphate dihydrate mineral deposition by matrix vesicles. *Osteoarthritis Cartilage*. 2009;17(1):64-72
 5. Andrés M, Paloma V. Tratamiento de la enfermedad por cristales de pirofosfato cálcico. *Sem Fun Esp Reumatol*. 2010;11(4):1-10
 6. Touraine S, Ea HK, Bousson V, Cohen M, Laouisset L, Chappard C, et al. Chondrocalcinosis of femoro-tibial and proximal tibio-fibular joints in cadaveric specimens: a high-resolution CT imaging study of the calcification distribution. *PLoS One*. 2013;8(1):e54955
 7. Fuerst M. Chondrokalzinose. Klinische bedeutung von intraartikulären kalziumphosphatkristallen. *Z Rheumatol*. 2014;73(5):415-9
 8. Bencardino JT, Hassankhani A. Calcium pyrophosphate dihydrate crystal deposition disease. *Sem Mus Radiol*. 2003;7(3):61-89
 9. Jones AC, Chuck AJ, Arie EA, Green DJ, Doherty M. Diseases associated with calcium pyrophosphate deposition disease. *Semin Arthritis Rheum*. 1992;22(3):188-202
 10. Timms AE, Zhang Y, Rusell RG, Brown MA. Genetic studies of disorders of calcium crystal deposition. *Rheumatology (Oxford)*. 2002;41(7):725-9
 11. Fuerst M, Lammers L, Schäfer F, Niggemeyer O, Steinhagen J, Lohmann CH, et al. Investigation of calcium crystals in OA knees. *Rheumatol Int*. 2010;30(5):623-31
 12. Derfus BA, Kurian JB, Butler JJ, Daft LJ, Carrera GF, Ryan LM, et al. The high prevalence of pathologic calcium crystals in pre-operative knees. *J Rheumatol*. 2002;29(3):570-4
 13. Fuerst M, Bertrand J, Lammers L, Dreier R, Echtermeyer F, Nitschke Y, et al. Calcification of articular cartilage in human osteoarthritis. *Arthritis Rheum*. 2009;60(9):2694-703
 14. Fernández MP, Gómez JJ. Familial chondrocalcinosis in the Spanish population. *J Rheumatol*. 1986;13(3):631-3
 15. Zhang Y, Brow A. Genetic studies of chondrocalcinosis. *Curr Opin Rheumatol*. 2005;17(3):330-5
 16. Ryan LM, Rosenthal AK. Metabolism of extracellular pyrophosphate. *Curr Opin Rheumatol*. 2003;15(3):311-4
 17. Ea HK, Lioté F. Diagnosis and clinical manifestations of calcium pyrophosphate and basic calcium phosphate crystal deposition diseases. *Rheum Dis Clin North Am*. 2014;40(2):207-29
 18. Zitnan D, Sitaj S. Chondrocalcinosis articularis. Clinical and radiological study. *Ann Rheum Dis*. 1963;22(3):142-52
 19. Wright GD, Doherty M. Calcium pyrophosphate crystal deposition is not always 'wear and tear' or aging. *Ann Rheum Dis*. 1997;56(10):586-8
 20. Tausche AK, Aringer M. Chondrocalcinosis due to calcium pyrophosphate deposition (CPPD). From incidental radiographic findings to CPPD crystal arthritis. *Z Rheumatol*. 2014;73(4):349-57
 21. Yang BY, Sartoris BJ, Djukic S, Resnick D, Clopton P. Distribution of calcification in the triangular fibrocartilage region in 181 patients with calcium pyrophosphate dihydrate crystal deposition disease. *Radiology*. 1995;196(2):547-50
 22. Filippucci E, Di Geso L, Girolimetti R, Grassi W. Ultrasound in crystal-related arthritis. *Clin Exp Rheumatol*. 2014;32(1 Suppl 80):S42-7
 23. Vergara J, Díaz MR, Ortega A, Blanco JA, Hernández JM, Herrera A, et al. Protocolo de valoración de la patología de la rodilla. *Semergen*. 2004;30(5):178-87
 24. Zhang W, Doherty M, Bardin T, Barskova V, Guerne PA, Leeb FB, et al. European League Against Rheumatism recommendations for calcium pyrophosphate deposition. Part I: terminology and diagnosis. *Ann Rheum Dis*. 2011;70(1):563-70
 25. Cavallaro GC. Patología médica para fisioterapeutas. Madrid: Editorial Médica Panamericana; 2001

26. Garrison SJ. Manual de Medicina Física y Rehabilitación. 2da. ed. Madrid: Editorial McGraw-Hill Interamericana; 2005
27. Serra MR, Díaz J, Sande ML. Fisioterapia en traumatología, ortopedia y reumatología. Barcelona: Editorial Springer- Yerlag Ibérica SA; 1997
28. Sáez L. Tratamiento de fisioterapia en pacientes con condrocalcinosis. Rev Fisioter. 2006;5(2):37-44
29. Instituto Nacional de Artritis y Enfermedades Musculoesqueléticas y de la Piel. Cirugía de reemplazo articular: Información básica de salud para usted y su familia [Internet]. 2014 [citado 24 Mar 2015]. Disponible en: http://www.niams.nih.gov/portal_en_espanol/informacion_de_salud/cirugia_de_reemplazo_articular/default.asp
30. Zaka R, Williams CH. Role of the progressive ankylosis gene in cartilage mineralization. Curr Opin Rheumatol. 2006;18(2):181-6