Presentaciones de casos

Infarto migrañoso. Presentación de un caso

Migraine Infarction. Case Report

Yoany Mesa Barrera[1] Tania Elena Hernández Rodríguez[1] Yanneris Parada Barroso[1]

[1] Hospital Militar Central Dr. Luis Díaz Soto, La Habana, La Habana, Cuba, CP: 13549

Cómo citar este artículo:
Mesa-Barrera Y, Hernández-Rodríguez T, Parada-Barroso Y. Infarto migrañoso. Presentación de un caso. **Revista Finlay** [revista en Internet]. 2015 [citado 2024 Abr 26]; 5(1):[aprox. 4 p.]. Disponible en: https://revfinlay.sld.cu/index.php/finlay/article/view/352

Resumen

La migraña está considerada como un factor de riesgo para los ictus isquémicos en adultos jóvenes, especialmente del sexo femenino en edad fértil. El pronóstico es bueno con bajo riesgo de recurrencia. A pesar de los criterios establecidos para el tratamiento del infarto migrañoso, no siempre se cumplen estrictamente, permitiendo cierta flexibilidad en dicho tratamiento. Se presenta el caso de una paciente con antecedentes de migraña con auras, que sufre un infarto cerebral isquémico en el curso de una crisis migrañosa. El ictus se manifestó como una hemiparesia derecha, con trastornos sensitivos y lenguaje disártrico. Los estudios de laboratorio fueron normales y el infarto cerebral fue detectado en la resonancia magnética, en territorio de la arteria cerebral media izquierda. La paciente tuvo evolución favorable sin secuelas.

Palabras clave: trastornos migrañosos, migraña con aura, factores de riesgo, infarto cerebral, infarto de la arteria cerebral media, informes de casos

Abstract

Migraine is considered like a risk factor for ischemic ictus in adult young people. In spite of the criteria established for the treatment of the migraine infarct, they are not always fulfilled strictly, permitting certain flexibility in the aforementioned treatment. The case of a patient with a background of migraine with auras, who suffers an ischemic cerebral migraine infarct at the course of a migraine crisis, is presented. The ictus was manifested like an especial right hemiparesis of the female sex in fertile age. The prognosis is good with low risk of recurrence, with unstable disorders and dysarthria. The laboratories studies were normal and the cerebral infarct was detected in the magnetic resonance, at the half left cerebral artery's territory. The patient had favorable evolution without sequel.

Key words: migraine disorders, migraine with aura, risk factors, cerebral infarction, infarction middle cerebral artery, case reports

Recibido: 2015-03-17 14:04:28
Aprobado: 2015-03-17 14:24:37

Correspondencia: Yoany Mesa Barrera. Hospital Militar Central Dr. Luis Díaz Soto. La Habana. yoanymb@infomed.sld.cu

INTRODUCCIÓN

La migraña es un trastorno común y crónico, con una prevalencia entre el 3 y el 35 % de la población general. Está considerada como benigna, pero varios estudios han sugerido que representa un factor de riesgo para el ictus isquémico de etiología no habitual en jóvenes.[1,2] Estos son limitados a un subgrupo particular de pacientes femeninas menores de 45 años, con migraña con auras, con afectación más frecuente de arterias cerebrales posteriores (ACPs) y particularmente aquellas que fuman y hacen uso de anticonceptivos orales.[3,4] El mecanismo patogénico es desconocido.[5,6] Se describe un caso de infarto cerebral migrañoso, donde nos lleva a la reflexión acerca de que no todos los casos, necesariamente cumplen con los criterios establecidos por la *International Headache Society* (IHS).

PRESENTACIÓN DEL CASO

Se presenta el caso de una mujer de 43 años de edad, con antecedentes de migraña con auras sensitivas (sensación de adormecimiento de la hemicara derecha) y visuales (escotomas centellantes) desde hacía 20 años, sin hábitos tóxicos ni factores de riesgos cardiovasculares conocidos. Sufría episodios con una frecuencia de aproximadamente una o dos veces al mes y se presentaban como factores desencadenantes durante la menstruación, los cambios de tiempo y situaciones estresantes. Ocurría con el inicio de la menstruación, provocando un episodio de crisis migrañosa resistente al tratamiento abortivo acostumbrado, con analgésicos, antiinflamatorios no esteroideos (AINES) y antihistamínicos; transcurrido 6 días en crisis, el ictus se manifestó asociado a cefalea hemicraneal izquierda de moderada intensidad con una disminución de la fuerza muscular, sensación de adormecimiento y ligera torpeza del hemicuerpo derecho y lenguaje disártrico. El examen físico neurológico mostró una hemiparesia derecha, disartria, trastornos sensitivos (hipoestesia e hipopalestesia) del hemicuerpo derecho, acompañado de cifras de tensión arterial (TA) elevadas, sin otros hallazgos significativos.

Se realizaron varias pruebas con resultados negativos: estudios de analítica sanguínea, incluidos antitrombina III, proteína C y S, anticoagulante lúpico, resistencia a la proteína C activada y autoanticuerpos. También se realizó una ultrasonografía Doppler extra e intracraneal, ecocardiograma transtorácico y transesofágico, angiografía y tomografía axial computarizada (TAC) cerebral sin hallazgos significativos y en la resonancia magnética (RM) cerebral se visualizó una imagen compatible con infarto cerebral (IC) isquémico de arteria cerebral media (ACM) izquierda en región media del lóbulo temporal (Figuras 1 y 2).

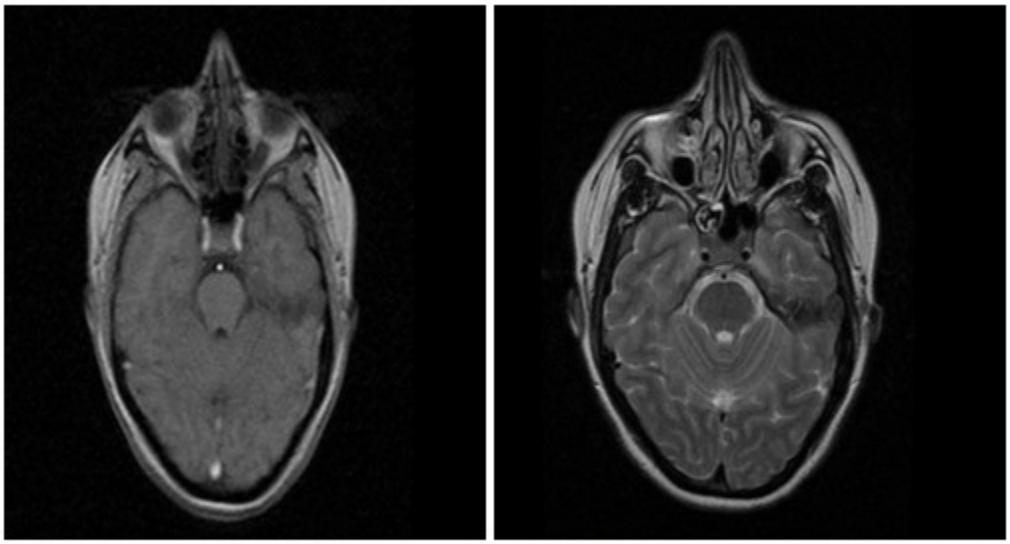

Figura 1. RM craneal. Secuencia T1, corte axial **Figura 2.** RM craneal. Secuencia T2 FLAIR, corte axial Lesión hipointensa en región media del lóbulo temporal izquierdo, compatible con infarto isquémico

 ISSN 2221-2434

Se corroboró el compromiso del riesgo sanguíneo focal a través de la RM funcional (Figura 3).

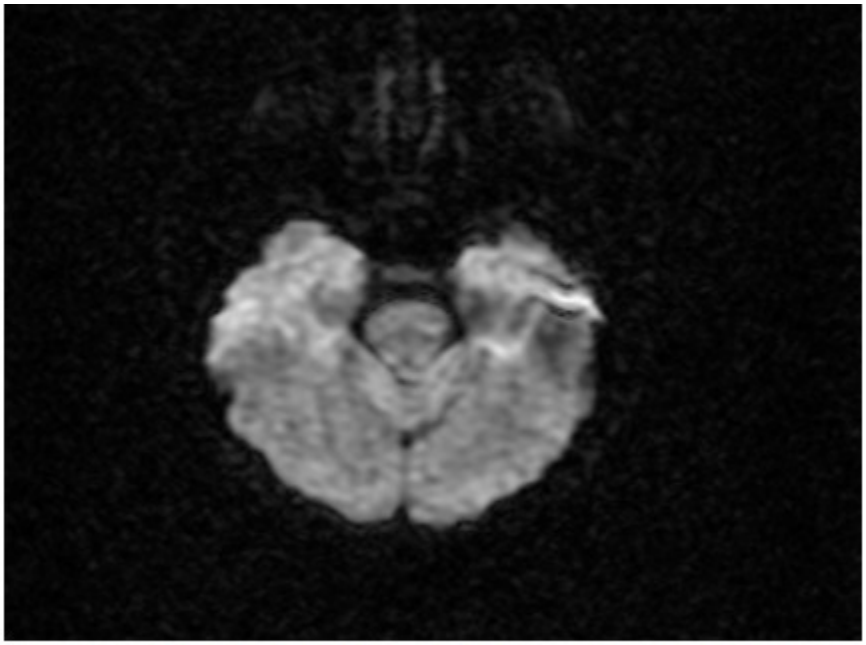

Figura 3. RM funcional, corte axial. Hipoperfusión e hipometabolismo focal en región media del lóbulo temporal izquierdo

La cefalea tuvo una evolución favorable ante el tratamiento analgésico parenteral abortivo inicial. Se inició un tratamiento preventivo con 20 mg/día de propanonol y un tratamiento antiagregante con 125 mg/día de ácido acetilsalicílico (AAS), que fue sustituido posteriormente debido a una epigastralgia, por 75 mg/día de clopidrogel, y en asociación con la fisioterapia rehabilitadora la evolución fue hacia la mejoría, recuperando totalmente las pérdidas motoras y sensitivas en menos de un mes. Durante el seguimiento de dos años, la paciente ha seguido presentando las crisis migrañosas de forma menos frecuente que antes del ictus. Varios estudios de hematología especial e imageneológicos se realizaron en colaboración con otras instituciones o centros hospitalarios. Se obtuvo el consentimiento informado para publicar el caso y se cumplieron los principios establecidos en la declaración de Helsinki.

DISCUSIÓN

La migraña se ha estudiado como factor de riesgo en enfermedades cerebrovasculares (ECV) tromboembólicas, especialmente en mujeres jóvenes con edad menor de 45 años.[3-6] El riesgo anual absoluto de ictus es de 17 por 100,000 en los pacientes migrañosos y 52 por 100,000 en los pacientes con migraña con auras.[1,2,7] El infarto migrañoso como complicación de la migraña, forma parte del grupo etiológico de los infartos cerebrales isquémicos de causa inhabitual según clasificación de las ECV, promovido por la Sociedad Española de Neurología.[8] Se acepta en la actualidad como hipótesis más plausible, que la aparición de oliguemia regional durante la migraña es una respuesta al fenómeno de la depresión cortical propagada; que suele producirse en los primeros momentos de las crisis migrañosas y cuyas manifestaciones clínicas que englobamos dentro del aura, causarían, en dependencia de su intensidad, pérdidas neurológicas manifiestas y persistentes, estableciéndose finalmente el ictus migrañoso.[7,9] Ante un paciente que presenta un ictus isquémico y además sufre de crisis migrañosas, se pueden plantear tres posibilidades: en primer lugar, que exista una coexistencia de ictus y migraña, sin que ninguno tenga relación sobre el

otro; en segundo lugar, que sea un ictus con características clínicas de migraña, como ocurre, por ejemplo, en algunos pacientes con disección arterial (carotídea), síndrome de anticuerpos antifosfolípidos y la encefalopatía mitocondrial tipo MELAS;[9] y en tercer lugar, que el ictus sea realmente inducido por la migraña.[10-12] En la clasificación de la IHS,[13] se establece como criterio de infarto cerebral migrañoso lo siguiente:

- Paciente que haya previamente cumplido los criterios para migraña con auras.
- El ataque presente es típicamente precedido de ataques anteriores, caracterizados por pérdidas neurológicas parcialmente reversibles con duración de 7 días y/o infarto o área isquémica demostrada por neuroimágen que se correlacione clínicamente con el área involucrada.
- Siempre y cuando se hallan descartado otras causas de infartos.

En nuestro caso cumplen de forma general con los criterios mencionados anteriormente. En la definición de la IHS de evento cerebrovascular inducido por migraña, no se permite el diagnóstico en pacientes con migrañas sin auras y el evento cerebrovascular inducido por migraña, asociado con el tratamiento de ataque es apropiado su terminología hasta que ocurre la sobredosificación; por lo que es imposible de excluir una interacción de drogas con sus propiedades constrictivas, tales como: ergotamina, sumatriptán y propanolol, con reducciones en el flujo cerebrovascular.[14,15] Nuestra paciente hace varios años se medicó con ergofeína, que tuvo que dejar de tomar por presentar reacciones adversas, no disponía del uso de los triptanes y no contaba con tratamiento profiláctico. En los estudios de Bigal y col. se apreció un incremento del riesgo de ictus isquémico, y no de ictus hemorrágicos en pacientes jóvenes con migraña con auras, así como un aumento del riesgo con la coexistencia del uso de anticonceptivos orales con elevado contenido de estrógenos, hábito de fumar, hipertensión arterial, cardiopatía isquémica y dislipidemia.[16-18] La paciente no fumaba, no consumía anticonceptivos orales, ni presentaba antecedentes cardiovasculares. Se deben descartar otras causas menos frecuentes de infartos isquémicos en el adulto joven, como un variado grupo de entidades, englobadas en arteriopatías no ateroscleróticas, trastornos de la coagulación e hiperviscosidad y aquellas cuyo mecanismo de acción resulta el vasoespasmo arterial[8,9] de ahí la necesidad de realizar la batería de complementarios mencionados y respecto a los imageneológicos, la RM presenta mayor sensibilidad y especificidad en la confirmación del infarto.[19] Estas entidades fueron descartadas en la paciente y el infarto fue evidenciado solo en la RM. En la mayor parte de los casos se encuentran lesiones menores de 3 mm de tamaño, localizado el 72 % de los casos en el territorio vertebrobasilar y tan solo el 20 % en el carotídeo. En las últimas series se reconoce afectación occipitotemporal en el 40-60 % de los casos y frontotemporal en el 20 % que resulta muy poco frecuente.[20] Este caso se incluye en la serie de menor porcentaje y no resultó un infarto pequeño. Generalmente tienen buen pronóstico sin dejar secuela y bajo riesgo de recurrencia.

La migraña forma parte del grupo etiológico de los infartos cerebrales isquémicos no habituales del adulto joven. El principal problema de las clasificaciones de cefalea que se han creado hasta el momento actual, es que presentan una baja sensibilidad ante la presencia de criterios estrictos, a pesar que las mayorías poseen una gran especificidad. Aunque las clasificaciones son necesarias para que sea posible el consenso entre los profesionales, en la práctica de la clínica diaria no podemos ser tan arbitrarios.

REFERENCIAS BIBLIOGRÁFICAS

1. Domínguez RB, Cezar PB, Schmidt J, de Moraes MN, Pinheiro MN, Marchiori JG, et al. Prevalence and impact of headache and migraine among Brazilian Tupiniquim natives. Arq Neuropsiquiatr. 2009;67(2B):413-5

2. Merikangas KR. Contributions of epidemiology to our understanding of migraine. Headache. 2013;53(2):230-46

3. Granella F, Sances G, Pucci E, Nappi RE, Ghiotto N, Napp G. Migraine with aura and reproductive life events: a case control study. Cephalalgia. 2000;20(8):701-7

4. Frigerio R, Santoro P, Ferrarese C, Agostoni E. Migrainous cerebral infarction: case reports. Neurol Sci. 2004;25 Suppl 3:S300-1

5. Van den Berg JS, Limburg M. Ischemic stroke in the young: influence of diagnostic criteria. Cerebrovasc Dis. 1993;3(1):227-30

6. Chang CL, Donaghy M, Poulter N. Migraine and

stroke in young women: case-control study. The World Health Organisation Collaborative Study of Cardiovascular Disease and Steroid Hormone Contraception. BMJ. 1999;318(7175):13-8

7. Kristensen B, Malm J, Carlberg B, Stegmayr B, Backman C, Fagerlund M, et al. Epidemiology and etiology of ischemic stroke in young adults aged 18 to 44 years in northern Sweden. Stroke. 1997;28(9):1702-9

8. Díez E, Del Brutto O, Álvarez J, Muñoz M, Abiusi G. Clasificación de las enfermedades cerebrovasculares. Sociedad Iberoamericana de Enfermedades Cerebrovasculares. Rev Neurol. 2001;33(5):455-64

9. Martin PJ, Enevoldson TP, Humphrey PR. Causes of ischaemic stroke in the young. Postgrad Med J. 1997;73(855):8-16

10. Adoukonou T, Houinato D, Kankouan J, Makoutode M, Paraiso M, Tehindrazanarivelo A, et al. Migraine among university students in Cotonou (Benin). Headache. 2009;49(6):887-93

11. Oztora S, Korkmaz O, Dagdeviren N, Celik Y, Caylan A, Top MS, et al. Migraine headaches among university students using ID Migraine test as a screening tool. BMC Neurol. 2011;11(1):103

12. Diagnosis and management of headaches in young people and adults: summary of NICE guidance. BMJ. 2012;345(1):e5765

13. Headache Classification Committee of the International Headache Society (IHS). The International Classification of Headache Disorders, (beta version). Cephalalgia. 3rd. ed. 2013;33(9): p. 629-808

14. Tepper SJ, Tepper DE. Breaking the cycle of medication overuse headache. Cleve Clin J Med. 2010;77(4):236-42

15. Negro A, Martelletti P. Chronic migraine plus medication overuse headache: two entities or not?. J Headache Pain. 2011;12(6):593-601

16. Lidegaard O, Kreiner S. Contraceptives and cerebral thrombosis: a five-year national case-control study. Contraception. 2002;65(3):197-205

17. Bigal ME, Kurth T, Hu H, Santanello N, Lipton RB. Migraine and cardiovascular disease: possible mechanisms of interaction. Neurology. 2009;72(21):1864-71

18. Bigal ME, Kurth T, Santanello N, Buse D, Golden W, Robbins M, et al. Migraine and cardiovascular disease: a population-based study. Neurology. 2010;74(8):628-35

19. Monteith T, Gardener H, Rundek T, Dong C, Yoshita M, Elkind MS, et al. Migraine, white matter hyperintensities, and subclinical brain infarction in a diverse community: the northern Manhattan study. Stroke. 2014;45(6):1830-2

20. Messina R, Rocca MA, Colombo B, Valsasina P, Horsfield MA, Copetti M, et al. Cortical abnormalities in patients with migraine: a surface-based analysis. Radiology. 2013;268(1):170-80