

Presentaciones de casos

Espondilitis anquilopoyética: una reflexión y una interrogante

Ankylosing Spondylitis: a Reflection and a Question

Annia Deysi Hernández Martín¹ Ibars Puerto Noda¹ Arelys Falcón Hernández¹

¹ Centro Especializado Ambulatorio Héroes de Playa Girón, Cienfuegos, Cienfuegos, Cuba, CP: 55100

Cómo citar este artículo:

Hernández-Martín A, Puerto-Noda I, Falcón-Hernández A. Espondilitis anquilopoyética: una reflexión y una interrogante. **Revista Finlay** [revista en Internet]. 2014 [citado 2021 Nov 28]; 4(2):[aprox. 5 p.]. Disponible en: <http://revfinlay.sld.cu/index.php/finlay/article/view/284>

Resumen

La espondilitis anquilopoyética es una enfermedad inflamatoria crónica de la membrana sinovial, las entesis de las articulaciones así como de las estructuras para-articulares de la columna vertebral, incluyendo las sacroilíacas y las extremidades. Se presenta un caso de espondilitis anquilopoyética, de 12 años de evolución, que a pesar del diagnóstico y tratamiento relativamente tempranos presenta una deformidad en flexión y limitación de los movimientos del raquis total, apreciándose en el examen radiológico una evolución precoz a la anquilosis, por lo cual nos motivamos a manifestar una reflexión y una interrogante.

Palabras clave: espondilitis anquilosante

Abstract

Ankylosing spondylitis is a chronic inflammatory disease that affects the synovial membrane, joint entheses and para-articular structures of the spine, including the sacroiliac joints and limbs. We present a case of ankylosing spondylitis that had evolved for 12 years despite the relatively early diagnosis and treatment, showing flexion deformity and limitation of spinal movements. On radiological examination an early evolution to ankylosis was observed, which motivated us to make a reflection and a question.

Key words: spondylitis ankylosing

Recibido: 2014-05-15 21:22:21

Aprobado: 2014-05-17 19:11:22

Correspondencia: Annia Deysi Hernández Martín. Centro Especializado Ambulatorio Héroes de Playa Girón. Cienfuegos. annia.hernandez@gal.sld.cu

INTRODUCCIÓN

La espondilitis anquilosante o anquilopoyética es una enfermedad inflamatoria de la columna vertebral que afecta, generalmente, a personas entre la segunda y cuarta décadas de la vida. Se identifica por la aparición de dolor lumbar de características inflamatorias, que despierta durante el reposo nocturno, asociado a rigidez espinal matutina y está acompañado, en ocasiones, de artritis y entesitis. Su prevalencia se estima entre el 0,05 y el 0,25 % de la población. Afecta en una proporción 5:1 más a varones que a mujeres.¹

Se recoge en estudios sobre paleopatología, especialmente en esqueletos petrificados que datan de períodos geológicos remotos, la observación de osificación del ligamento amarillo y neoformaciones óseas en dinosaurios, esta osificación del ligamento indica que puede tratarse ya desde esos tiempos de una espondilitis anquilopoyética. Otras hipótesis sobre la evolución del hombre, que ubican su origen en África, plantean que dicha patología también probablemente sea originaria de dicho continente, pues en estudios de momias egipcias se han encontrado lesiones óseas que parecen corresponder con esta enfermedad.^{2,3}

Las primeras manifestaciones de este padecimiento se desarrollan lentamente, y alternan períodos de actividad normal con episodios de dolor crónico y rigidez en la espalda baja y caderas; dichos brotes tienen la peculiaridad de presentarse después o durante momentos de descanso o inactividad. La inflamación puede causar que los huesos se fusionen o crezcan unidos, con lo que: cuello, tórax y región lumbar pierden su flexibilidad normal e incluso limita la expansión normal del pecho y dificulta la respiración.

PRESENTACIÓN DEL CASO

Se presenta el caso de un paciente de sexo masculino, de color de piel blanca, que aproximadamente a los 16-17 años comenzó con episodios de dolor lumbar bajo, que en ocasiones irradiaba a miembros inferiores indistintamente y se agudizaba al incorporarse del lecho, se diagnosticó una sacrolumbalgia, por lo que se prescribió reposo, además de indicársele antiinflamatorios y relajantes musculares, que lo mejoraron inicialmente. Durante un tiempo se mantuvo con un dolor soportable, con crisis de

agudización por lo que fue valorado por varios facultativos, hasta que a los 18 años comenzó nuevamente a padecer dolor, aumento de volumen y limitación a los movimientos de rodilla derecha, fue atendido en el Servicio de Reumatología del Hospital Hermanos Ameijeiras, donde en el examen físico del Sistema Osteomioarticular (SOMA) se apreciaba dolor y disminución de la flexión del esqueleto axial, aumento de volumen de la rodilla derecha, puntos y maniobras sacroilíacas positivas.

El resto del examen físico fue normal, no se presentaban cuadros diarreicos, conjuntivitis, uretritis, lesiones en piel u otros síntomas.

Al realizar los complementarios iniciales se comprobó:

Glicemia y creatinina: normales. Electroforesis de proteínas: normal. Factor reumatoideo: negativo. Examen oftalmológico: normal. Rayos X de columna dorsal: normal. Rayos X de pelvis ósea: sacroileítis bilateral. ID: espondiloartropatía indiferenciada.

Indicaron:

Gammagrafía ósea

HLA-B27

Tratamiento:

Se le prescribió tomar indometacina (dosis media) y realizar ejercicios, además de citársele para asistir a reconsulta después de haber transcurrido 2 meses.

Después de asistir a la reconsulta se le diagnosticó una espondilitis anquilopoyética. Su aparición está estrechamente relacionada con el antígeno de histocompatibilidad HLA-B27 (+).

En el seguimiento realizado al paciente se notó una mejoría inicial de los síntomas por lo que se disminuyeron la dosis de la indometacina y también la indicación de azulfidina a 1 tableta cada 12 horas.

Posteriormente, transcurrido un año en el que el paciente continuó con crisis de dolor y limitación a los movimientos del raquis, así como toma de articulaciones periféricas (rodillas) alternante, se le volvieron a aumentar la dosis de los medicamentos; esto eliminó la crisis de dolor por 2 años aunque mantenía la limitación axial.

Hacia el año 2007 se derivó su seguimiento a la consulta de Reumatología ambulatoria de su área de salud en la provincia de Cienfuegos donde evolutivamente a pesar de mantener dosis elevadas del tratamiento en el examen físico se encontró dolor y limitación en espalda alta con una tendencia moderada a la cifosis así como

limitación importante en la flexoextensión de todos los segmentos del raquis, en estudio radiológico se apreció calcificación de los ligamentos intervertebrales y el comienzo de la instauración de la anquilosis por fusión de los procesos espinosos. (Figura 1).

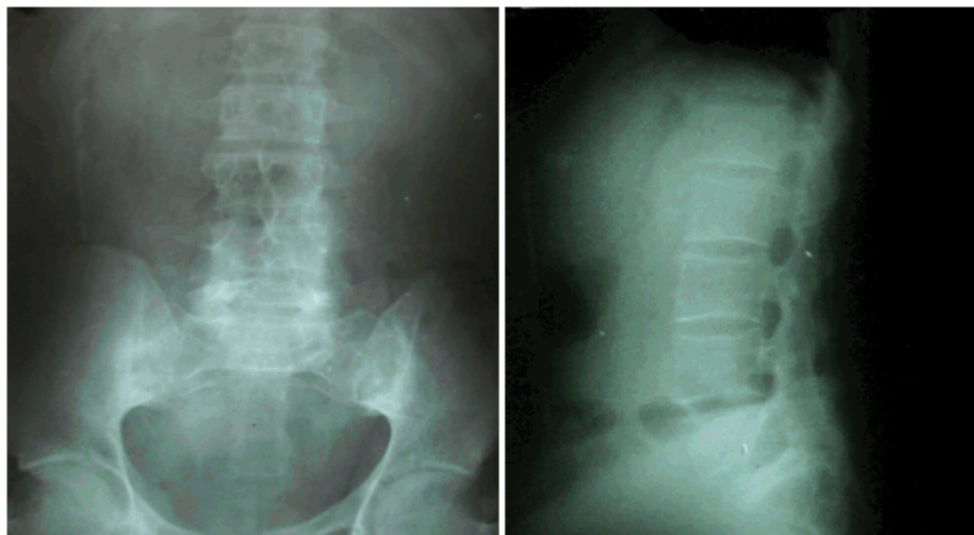


Figura 1. Consulta 2007

En consultas posteriores años 2012 y 2013 se apreció una acentuación de la anquilosis de los procesos espinosos y una pérdida total de ambas articulaciones sacroilíacas, a pesar de mantener

igual tratamiento (azulfidina 500mg 2 tabletas c/12 h e indometacina 1 tableta c/6 h) el paciente no refirió presentar crisis de dolor. (Figura 2).

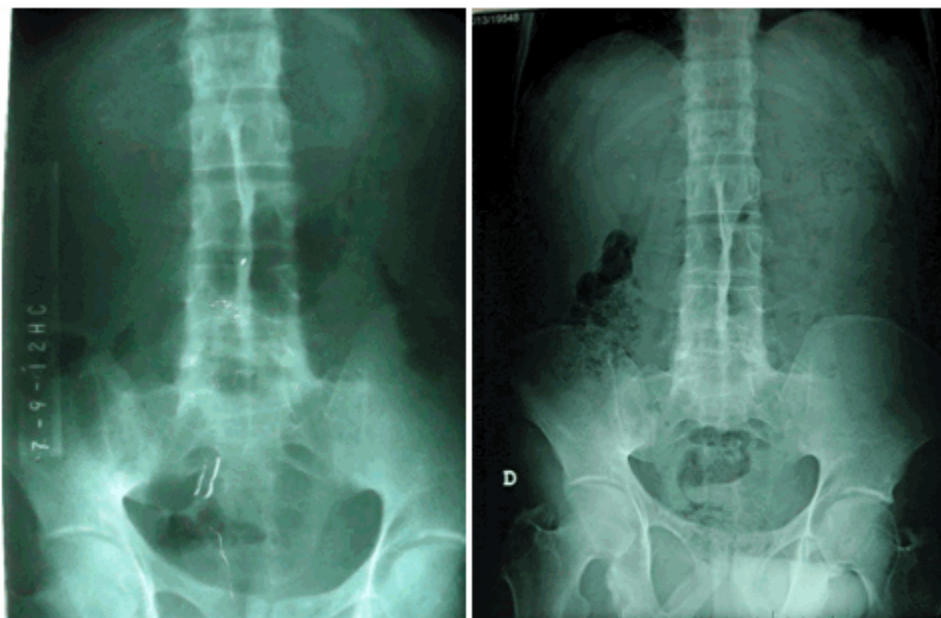


Figura 2. Reconsultas 2012 y 2013

DISCUSIÓN

La espondilitis anquilosante es una enfermedad crónica de origen desconocido asociada significativamente al antígeno de histocompatibilidad HLA-B27 que afecta las entesis y la membrana sinovial de la columna vertebral, las sacroiliacas y las articulaciones de las extremidades, principalmente las inferiores.⁴

Los síntomas de la espondilitis anquilosante suelen pasar desapercibidos en su fase inicial, ya que se les confunde con complicaciones de menor importancia (molestias por mala postura al estar sentado, tensión excesiva o aprisionamiento del nervio ciático); las mujeres pueden experimentar las dolencias en forma más leve, por lo que la detección se vuelve difícil en las primeras etapas. Los primeros síntomas aparecen por lo general entre los 20 y los 25 años de edad, y solo en el 5 % de los casos después de los 40.⁵

La aparición de la enfermedad en etapas tempranas, ante de los 16 años, se ha relacionado con un peor estado funcional (BASFI).⁶ Brophy y col.⁷ encontraron una relación inversamente proporcional entre la edad de inicio y el deterioro de la capacidad funcional. Sin

embargo, Gensler y col.⁸ al estudiar las diferencias clínicas en pacientes adultos y jóvenes con EA, hallaron un comportamiento similar al evaluar la capacidad funcional en ambos grupos.

La progresión natural de esta enfermedad lleva a un deterioro progresivo de la movilidad del paciente que puede llevarlo a una discapacidad importante.⁹

Criterios clínicos para la espondilitis anquilopoyética

1. Limitación de la movilidad de la columna lumbar en los tres arcos de movimiento: flexión anterior, flexión lateral y extensión.
2. Antecedente o presencia de dolor en la zona dorso lumbar o en la columna lumbar.
3. Limitación de la expansión torácica a 2,5 cms. o menos, medida a nivel del cuarto espacio intercostal.

Grados: (Rayos X de pelvis ósea):

- O. Normal
- I. Sospecha:
- II. Sacroileítis mínima.
- III. Sacroileítis moderada.

IV. Anquilosis.

Categorías

EA definida:

- Sacroileítis bilateral grado III - IV junto con por lo menos uno de los criterios clínicos.
- Sacroileítis unilateral grado III - IV o bilateral grado II junto con el criterio clínico 1 o con los criterios clínicos (2 y 3).

EA probable:

- Sacroileítis bilateral grado III - IV, sin criterios clínicos acompañantes.

Manifestaciones clínicas:

- Dolor eje axial.
- Inflamación articular.
- Rigidez.
- Limitación articular.
- Entesitis.

Extra-articulares:

- Oculares (uveítis, iridociclitis).
- Cardiovasculares (daño a nivel del nódulo sinusal).
- Fibrosis vértice pulmonar.
- Amiloidosis renal.

Diagnóstico diferencial

Otras espondiloartropatías que incluyen enfermedades como:

- Síndrome de Reiter.
- Artritis y espondilitis psoriásica.
- Espondiloartropatías juveniles.
- Artritis reactivas.
- Artritis y espondilitis enteropática (enfermedad de Crohn y colitis ulcerativa inmunológica).

Tratamiento

El objetivo del tratamiento es aliviar el dolor articular y prevenir, retardar o corregir la limitación y deformidades articulares. Todas las diferentes medidas que se pueden adoptar son vitales para atenuar sus consecuencias. Por esta razón la unión del paciente, el médico y el fisioterapeuta para su manejo son lo más importante.¹⁰

Medicamentos

Se indican antiinflamatorios no esteroideos, para reducir la inflamación y el dolor que están asociados con esta enfermedad, el que suele resultar más eficaz es la indometacina. Además se indican los corticosteroides o medicamentos que suprimen el sistema inmune para controlar varios síntomas, aunque en esta entidad no suelen ser muy eficaces.

Algunos médicos utilizan medicamentos citotóxicos (medicamentos que bloquean el crecimiento de las células) en personas que no tienen una buena respuesta a los corticosteroides o que dependen de dosis altas de ellos. La sulfasalazina puede ser beneficiosa para la artritis periférica, sin tener prácticamente efecto sobre la afectación sobre el eje axial.¹¹

Con el advenimiento de los agentes biológicos, particularmente de los agentes anti-TNF, el tratamiento de la EA y otras espondiloartritis, se ha modificado sustancialmente, observándose una reducción significativa de los signos, síntomas y actividad inflamatoria de la enfermedad, así como mejoría de la función física e inducción de cambios en el aspecto histopatológico de la membrana sinovial, el patrón de citocinas en la sangre periférica y en las imágenes obtenidas por resonancia magnética y ultrasonido.¹²

Cambios en el estilo de vida

Los ejercicios pueden mejorar la postura y la respiración. De igual manera, acostarse sobre la espalda en la noche puede ayudar a mantener la postura normal y se recomienda emplear dispositivos que ayuden con las actividades de la vida diaria.

Fisioterapia

Es un tema vital en que el paciente interviene en gran medida. Cuando se diagnostica la espondilitis, al paciente debe ser tratado por un fisioterapeuta y para que pueda aprender una rutina de ejercicios que pueda hacer todos los días.^{13, 14}

Reflexión:

- La espondilitis anquilopoyética o anquilosante puede verse en edades más tempranas de la vida, por lo que debemos sospecharla en cuadros recidivantes de posible sacrolumbalgia

incluso en la prematura adolescencia.

Interrogante:

- Si a pesar del uso precoz del tratamiento establecido y más utilizado hasta la fecha con indometacina a altas dosis así como de azulfidina como terapia modificadora no se logra evitar la evolución a la anquilosis (sobre todo de los pacientes HLA-B27 positivos), ¿No sería adecuado instaurar el uso de agentes inmunosupresores más potentes desde el inicio para el control de esta enfermedad, al ser en estos casos su etiología meramente inmunológica?

REFERENCIAS BIBLIOGRÁFICAS

1. De la Torre J, Batle E. La Espondilitis Anquilosante. *Metas de Enfermería*. 2008;11(8):13-20
2. Iglesias-Gamarra A, Quintana G, Restrepo JF. Prehistoria, historia y arte de la Reumatología. Gota y espondilitis anquilopoyética. *Rev colomb reumatol*. 2006;13(2):120-41
3. Iglesias-Gamarra A, Valle RO, Restrepo JF. Historia de las espondiloartropatías seronegativas. *Rev colomb reumatol*. 2004;11(3):181-98
4. Braun J, Sieper J. Ankylosing spondylitis. *Lancet*. 2007;369(1):1379-90
5. Rivas M. Espondilitis anquilosante, verdugo de la espalda [Internet]. México: Centro de Climaterio y Osteoporosis; 2007 [citado 25 Feb 2013]. Disponible en: <http://www.saludymedicina.com.mx/nota.asp?id=1675>
6. Amor B, Santos RS, Nahal R, Listrat V, Dougados M. Predictive factors for the longterm outcome of spondyloarthropathies. *J Rheumatol*. 1994;21(10):1883-7
7. Brophy S, Mackay K, Al-Saidi A, Taylor G, Calin A. The natural history of ankylosing spondylitis as defined by radiological progression. *J Rheumatol*. 2002;29(6):1236-43
8. Gensler LS, Ward MM, Reveille JD, Leach TJ, Weisman MH, Davis JC Jr. Clinical, radiographic and functional differences between juvenile-onset and adult-onset ankylosing spondylitis: results from the PSOAS cohort. *Ann Rheum Dis*. 2008;67(1):233-7
9. Aguado P. Lo que el clínico debe saber sobre los mecanismos de conexión entre la inflamación y la formación de hueso. ¿Es suficiente el bloqueo de la inflamación para prevenir la osificación?. *Reumatol Clin*. 2010;6 Suppl 1:28-32
10. Casas FN, Vidal RJ, Pérez CD, Castell PC, Gutiérrez RA. Capacidad funcional y factores asociados en pacientes con espondilitis Anquilopoyética. *Revista Cubana de Medicina*. 2014;53(1):1-19
11. Suárez R, Martínez JP, Molinero C, López G, Prada D, López AM, et al. Formación de hueso nuevo y espondilitis. *Rev Cubana Reumatol*. 2012;14(20):1-15
12. Prieto RE, Mendoza L, Rivera MA. Uso de Terapia Biológica en Espondilitis Anquilosante del Adulto. *Guía de Práctica Clínica [Internet]*. México DF: Centro Nacional de Excelencia Tecnológica en Salud; 2009 [citado 14 Mar 2013]. Disponible en: www.cenetec.salud.gob.mx/interior/gpc.html
13. Santos C, Rivas R, Fleites E. Espondilitis Anquilopoyética. *Rev Cubana Ortop Traumatol*. 2009;23(2):1-10
14. Bocca G. Rehabilitación en espondilitis anquilosante. *Rev Mex Med Fís Rehab*. 2004;16(4):117-20