

Presentaciones de casos

La artrogriposis múltiple: a propósito de un caso

Arthrogryposis Multiplex: A Case Report

Diego Alexis Blanco Manso¹

¹ Centro Especializado Ambulatorio Héroes de Playa Girón, Cienfuegos, Cienfuegos, Cuba, CP: 55100

Cómo citar este artículo:

Blanco-Manso D. La artrogriposis múltiple: a propósito de un caso. **Revista Finlay** [revista en Internet]. 2012 [citado 2021 Ene 16]; 2(3):[aprox. 6 p.]. Disponible en: <http://revfinlay.sld.cu/index.php/finlay/article/view/136>

Resumen

Las distrofias musculares congénitas se presentan desde el nacimiento o los primeros meses de vida con hipotonía y pérdida de la fuerza muscular proximal o generalizada. A las contracturas presentes al nacer se les denomina artrogriposis. La artrogriposis múltiple es un trastorno que se identifica por la rigidez congénita de una o más articulaciones, causada por la hipoplasia de los músculos ubicados en la región y también por una anquilosis fibrosa incompleta. Algunos especialistas han atribuido esta enfermedad a una compresión intrauterina prolongada, en cambio otros plantean, que es mucho más viable que el síndrome se origine en un periodo temprano de la vida embrionaria. Se presenta un caso de artrogriposis múltiple con imposibilidad para la marcha producto de una fractura de rótula que a por medio de la rehabilitación en el Centro Especializado Ambulatorio logra la locomoción.

Palabras clave: artrogriposis, distrofias musculares, informes de casos

Abstract

Congenital muscular dystrophies appear from birth or early infancy with hypotonia and loss of proximal or generalized muscle strength. Contractures at birth are called arthrogryposis. Arthrogryposis multiplex is a disorder that is identified by congenital stiffness of one or more joints, caused by hypoplasia of the muscles in the region and also by an incomplete fibrous ankylosis. Some experts have attributed the disease to a prolonged intrauterine compression, but others propose that it is more likely that the syndrome originates from an early period of embryonic life. We report a case of arthrogryposis multiplex with walking impossibility due to a broken kneecap. Through rehabilitation in the Specialized Outpatient Center, the patient achieves locomotion.

Key words: arthrogryposis, muscular dystrophies, case reports

Recibido: 2012-09-19 13:22:00

Aprobado: 2012-09-22 06:44:01

Correspondencia: Diego Alexis Blanco Manso. Centro Especializado Ambulatorio Héroes de Playa Girón. Cienfuegos. roxilenamm@jagua.cfg.sld.cu

INTRODUCCIÓN

Las distrofias musculares congénitas se presentan desde el nacimiento o los primeros meses de vida con hipotonía y pérdida de la fuerza muscular proximal o generalizada. En algunos pacientes se observa hipertrofia de los músculos de la pantorrilla. Los músculos faciales pueden estar débiles, pero los músculos inervados por otros nervios craneales no están afectados. La mayoría de los pacientes presentan contracturas articulares de grado variable en: codos, caderas, rodillas y tobillos. A las contracturas presentes al nacer se les denomina artrogriposis.¹

La prevalencia de la artrogriposis múltiple es mucho menor que otras formas de artrogriposis, ocurre en uno por 50,000 nacimientos.²

La amioplasia o artrogriposis múltiple congénita es la más frecuente y conocida dentro del grupo de las artrogriposis múltiples, su etiología es desconocida, está considerada como una secuencia disruptiva posiblemente causada por un accidente vascular intraútero con hipotensión en el estadio de formación del cordón fetal espiral y las células del asta anterior, más susceptibles a hipoxia. Se ha planteado también que puede causarla: la insuficiencia placentaria, las infecciones por herpesvirus, la hipertermia materna y el uso de misoprostol entre 8 y 12 semanas de gestación.

La historia natural de la enfermedad comienza con una disminución de los movimientos fetales, por lo general la presentación es pelviana, y se presentan fracturas secundarias a traumatismos en el parto.^{3,4}

Clínicamente tiene cuatro signos distintivos: brazos extendidos con flexión de manos y muñecas, hombros rotados internamente, pie varoequino bilateral y contracturas variables de otras articulaciones. La facies es redonda con micrognatia, la nariz es pequeña y se presenta hemangioma capilar en la línea media. Los codos usualmente se encuentran extendidos con las muñecas y manos flexionadas en posición de policía. Presentan contracturas interfalángicas moderadas y metacarpofalángicas severas. Las caderas usualmente flexionadas con rodillas flexionadas o extendidas y pies varoequinos. Ocasionalmente presentan: criptorquidia, hipoplasia de labios menores, tortícolis, escoliosis, hernias, hipoplasia del deltoides y bíceps, y secuencia Moëbius o Poland. Existen ciertas

alteraciones que consisten en el engrosamiento y falta de elasticidad de las cápsulas articulares y fibras musculares atróficas con cierto grado de fibrosis e infiltración adiposa. La inteligencia es normal.^{5,6}

El tratamiento rehabilitador estará en correspondencia con el tipo de artrogriposis diagnosticada, defectos congénitos presentes y principales hallazgos clínicos encontrados; mantener como premisa la individualidad, que permita la elaboración de un pronóstico definido, con objetivos fundamentados en lograr la máxima incorporación social del paciente.⁶

La motivación para este trabajo es la particularidad del caso y el reto que este impone a la rehabilitación que como proceso global y continuo de duración limitada tiene como propósito, promover niveles óptimos de independencia física y habilidades funcionales.

Por esto se traza como objetivo de esta presentación: describir el tratamiento y la evolución en el proceso rehabilitador realizado a este paciente.

PRESENTACIÓN DEL CASO

Se presenta el caso de un paciente de sexo masculino, de 43 años de edad, que desde su nacimiento se le detectaron un grupo de malformaciones en los 4 miembros sin un diagnóstico preciso, pues era un caso poco común, a los 9 meses de nacido fue sometido a su primera intervención quirúrgica con el objetivo de corregir las deformidades de sus miembros inferiores y así lograr su mejor funcionalidad, luego fue trasladado al hospital Frank País en La Habana donde se confirmó como diagnóstico una enfermedad muy poco frecuente llamada artrogriposis múltiple.

En ese centro asistencial se continuó con procedimientos quirúrgicos y rehabilitación constante con el objetivo de llevarlo a niveles superiores de independencia física y habilidades funcionales, con la utilización de aparatos ortopédicos logró la marcha a los 8 años.

A pesar de sus limitaciones físicas logró transitar y culminar sus estudios, además de incorporarse a una vida socialmente activa. En el mes de julio del 2011 sufrió una caída en su casa, por lo que fue llevado al Hospital General Universitario Dr. Gustavo Aldereguía Lima de Cienfuegos y diagnosticado con una fractura de rótula derecha,

fue intervenido quirúrgicamente varios días después en La Habana e inmovilizado, se trasladó a Cienfuegos donde permaneció con el yeso por 48 días y después de ser retirado dejó como secuelas fundamentales: debilidad muscular generalizada, limitación de los arcos articulares, dolor, edema y la imposibilidad funcional, por lo que los especialistas temían la probabilidad de que permaneciera en una silla de ruedas por el resto de sus días.

En el mes de septiembre del propio año fue llevado al Servicio de Rehabilitación del Centro Especializado Ambulatorio Héroes de Playa Girón para su atención.

A su llegada al Servicio se le realizó un examen físico que arrojó como resultado, limitación y rigidez en todas la articulaciones e hipotrofia, producto a la anquilosis y la degeneración característica de la enfermedad de base pero especialmente se detectó inflamación, limitación de 135 grados a la flexión de la rodilla derecha (lugar de la fractura) y disminución de 10 cm de la masa muscular en el muslo derecho en comparación con el otro miembro, objetivo focal

de sus limitaciones funcionales.

Este paciente además presentaba una importante retracción aquiliana, que era la que lo separaba de su vida social activa, pues llevaba conviviendo con su enfermedad más de 40 años, él se podía trasladar con sus propios pies y solo necesitaba la silla de ruedas para largas distancias, gracias a las correcciones ortopédicas y la rehabilitación que lo habían acompañado siempre.

Se comenzó el tratamiento rehabilitador desde el día de su llegada, siempre se tuvo el propósito de lograr con este paciente metas que fueran alcanzables y se trazaron como objetivos primarios: eliminar el edema, el dolor, así como dentro de lo posible, aumentar el arco articular especialmente en la rodilla derecha y la fuerza en el miembro afectado.

Se inició primeramente la aplicación de la laserterapia en dos sesiones diarias como catalizador, para aumentar el proceso de cicatrización, disminuir el edema y el dolor por su efecto analgésico y antiedematoso.⁷ (Figura 1).

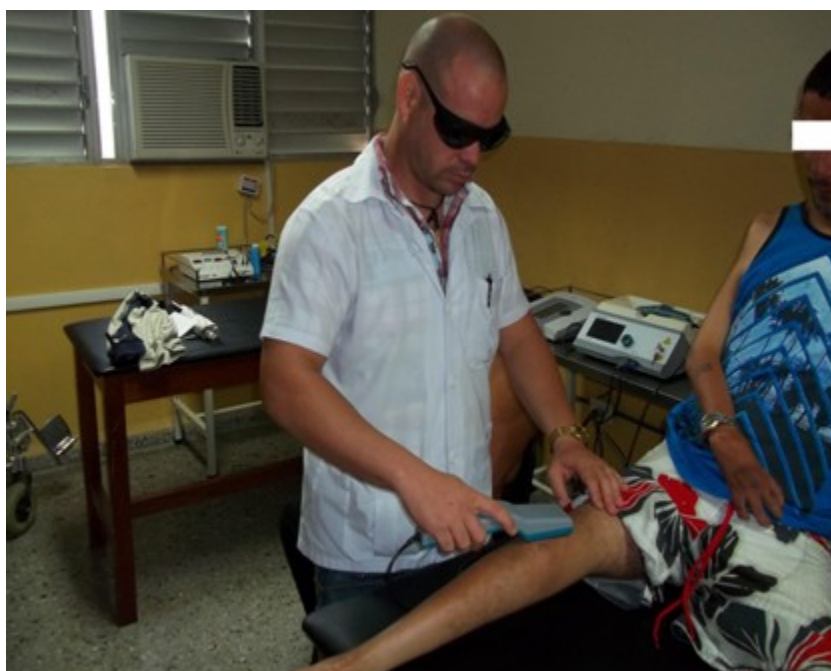

Figura 1. Tratamiento con láser

Además se comenzó a realizar:

- Electro estímulos farádicos para combatir la hipotrofia.⁸

- Crioterapia para la inflamación y contrarrestar el aumento de temperatura.
- Masaje evacuativo para disminuir el edema.⁹
- Movilizaciones analíticas específicas gradualmente activas asistidas para tobillos y rodilla, contracciones isométricas, ejercicios libres para los tres miembros restantes.
- Ejercicios respiratorios para mantener y/o aumentar capacidad respiratoria y tratamiento postural para evitar otras posibles complicaciones que pudieran frenar el proceso rehabilitador.¹⁰⁻¹²

Después de 10 sesiones ya la inflamación había cedido y se le comenzó a aplicar en la rodilla magnetoterapia por su efecto regenerador.

Además se le realizaron movilizaciones analíticas específicas y gradualmente asistidas resistidas, asistidos manuales y mesa basculante. Se hizo un nuevo examen físico y este dejó ver que ya se había ganado en cuanto a la retracción aquileana y 10 en la flexión de rodilla además de aumentar 2 cm la masa muscular del muslo derecho.

Este tratamiento duró aproximadamente un mes, se realizaron pruebas de evaluación física con una frecuencia de una semana y se fue viendo su avance en el transcurso del tiempo.

Después de un mes ya el paciente no tenía signo alguno de inflamación, se ganó 250 en la flexión de rodilla, quedó solo una diferencia de apenas 4 cm de la masa muscular del muslo derecho en comparación al izquierdo, se logró la bipedestación sin ayuda. (Figura 2)

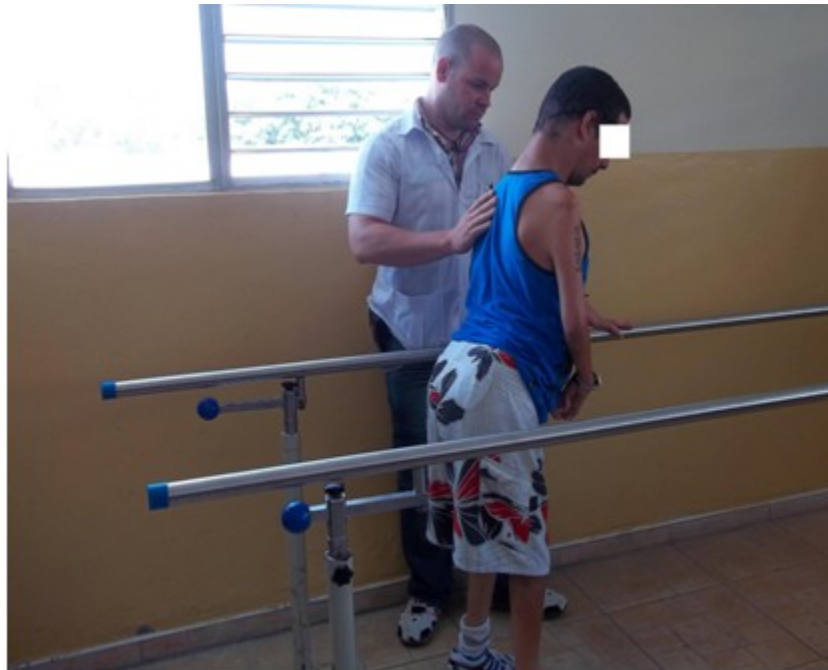

Figura 2. Entrenamiento de marcha entre paralelas

Se comenzó entonces a enfatizar en la fuerza muscular y se escogió la jaula de Rocher como aparato mecánico instrumental idóneo para

realizar la actividad. Se trazó entonces como objetivo: lograr la marcha, que si bien no sería la más estética, al menos sería funcional en este caso.^{7,8} (Figura 3).

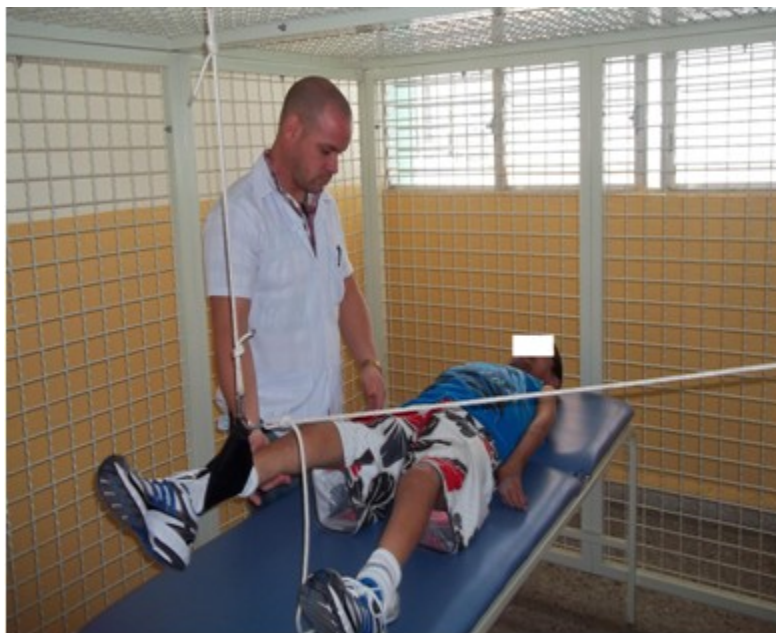

Figura 3. Ejercicios fortalecedores en la Jaula de Rocher

Luego de otro mes de terapia el paciente logró la marcha dinámica e incluso era capaz de subir y bajar escaleras y se decidió dar el alta, siempre

junto a recomendaciones y consejos útiles, se hizo énfasis en los cuidados a través del entrenamiento a familiares y al paciente en el manejo de su enfermedad.^{9,10} (Figura 4).




Figura 4. El paciente egresa caminando

El paciente volvió a ser socialmente activo y a gozar de la bendición de la locomoción y la libertad e independencia que esta ofrece.

En este caso la rehabilitación llegó hasta los máximos límites, que es reinsertar a los pacientes a la sociedad como personas útiles.

DISCUSIÓN

La artrogriposis múltiple congénita (AMC) es un grupo de trastornos reumáticos caracterizados por contracturas articulares múltiples en que se afectan los músculos dorsales y de las extremidades superiores e inferiores. Los músculos pueden estar ausentes, reducidos en tamaño y/o número, con reemplazo por tejido fibroso o grasa.¹³

El grado de afección varía de un paciente a otro y la deformidad clásica es bilateral y simétrica.¹⁴ La etiología de esta afección permanece desconocida y se ha implicado a muchos agentes causales, particularmente infecciones virales y trastornos restrictivos intrauterinos. Se ha señalado la posibilidad de un fenómeno de rotura vascular como su causa.^{15,16}

Para nosotros estos casos representan el combustible espiritual que necesitamos para seguir perfeccionando nuestro Servicio desde lo material hasta lo más importante, lo humano, además lo vemos como un logro de la rehabilitación en nuestra provincia y esperamos que este ejemplo sirva para estimular e impulsar nuestra especialidad por su importancia y su repercusión en la sociedad.

REFERENCIAS BIBLIOGRÁFICAS

1. Donohoe M, Bleakney DA. Arthrogryposis multiplex congenital. En: Campbell Sk. Physical therapy for children. Philadelphia: WB Saunders; 1994: p. 261-7
2. Pozo González A, Barbán Fernández L. Artrogriposis múltiple congénita: presentación de un caso. AMC [revista en Internet]. 2010 [citado 19 Oct 2012];14(6):[aprox. 6p]. Disponible en: http://scielo.sld.cu/scielo.php?script=sci_arttext&pid=S1025-02552010000600015&lng=es
3. Kenneth LJ. Smith s Recognizable Patterns of Human Malformation. 6th ed. Montreal: WS Saunders; 2005
4. De León Ojeda NE, Estévez Perera AE, Hernández Tápanes S, Estévez Perera A, González Méndez B. Enfoque genético en el tratamiento rehabilitador de la artrogriposis. Rev Cub Med Fis Rehab. 2009;1(1):4-7
5. Pila Pérez R, Pila Peláez R, Riverón Núñez A, Holguín Prieto VA, Campos Batueca R. Artrogriposis múltiple congénita: presentación de dos casos. AMC [revista en Internet]. 2010 [citado 19 Oct 2012];14(4):[aprox. 8p]. Disponible en: http://scielo.sld.cu/scielo.php?script=sci_arttext&pid=S1025-02552010000400018&lng=es
6. Ruiz-Botero F, Pachajoa H, Saldarriaga W, Isaza C. Artrogriposis múltiple congénita en gemelo monocoriónico biamniótico: reporte de caso y revisión de la literatura. Rev Colomb Obstet Ginecol [revista en Internet]. 2009 [citado 19 Oct 2012];60(1):[aprox. 12p]. Disponible en: http://www.scielo.org.co/scielo.php?script=sci_arttext&pid=S0034-74342009000100011&lng=en
7. García Martínez S. Aplicación de láser de baja potencia en dermatología. La Habana: Editorial Ciencias Médicas; 2009
8. Castillo Cuello JJ. Bases Fisiológicas de la transmisión nerviosa y la contracción muscular. La Habana: ECIMED; 2007
9. Feltman J. El gran libro de los masajes curativos. España: Ediciones Martínez Roca; 1993
10. Anohen J, Lahtinen T, Sandstrom M, Polgliani G, Wirhed R. Kinesiología y anatomía aplicada a la actividad física. Barcelona: Editorial Paidotribo; 1996
11. Martín Cordero JE. Agentes físicos terapéuticos. La Habana: ECIMED; 2008
12. Capote Cabrera A, López Pérez YM, Bravo Acosta T. Agentes físicos: terapia física y rehabilitación. La Habana: ECIMED; 2006
13. Alves PV, Zhao L, Patel PK, Boloneqse AM. Arthrogryposis: diagnosis and therapeutic planning for patients seeking orthodontic treatment or orthognathic surgery. J Craniofac

Surg. 2007;18(4):838-43

14. Mennen U. Arthrogryposis multiplex congenita: functional classification and the AMC disc-o-gram. J Hand Surg Br. 2004;29(4):363-7

15. Mennen U, Williams E. Arthrogryposis multiplex congenita in a monozygotic twin an

intrauterine lesion?. J Hand Surg Br. 1996;21(5):647-8

16. Robertson WL, Glinski LP, Kirkpatrick SJ, Pauli RM. Further evidence that arthrogryposis multiplex congenita in the human sometimes is caused by an intrauterine vascular accident. Teratology. 1992;45(4):345-51