Artículos de revisión

Contribución de los estudios por imágenes en el diagnóstico de cáncer de mama

Contribution of Imaging Studies in the Diagnosis of Breast Cancer

Lianet Ojeda Delgado[1] Martha Yudey Rodríguez Pino[1] Masleidy Valladares Valle[1] Nery María Díaz Yanes[1]

[1] Hospital General Universitario. Dr. Gustavo Aldereguía Lima, Cienfuegos, Cienfuegos, Cuba

Cómo citar este artículo:
Ojeda-Delgado L, Rodríguez-Pino M, Valladares-Valle M, Díaz-Yanes N. Contribución de los estudios por imágenes en el diagnóstico de cáncer de mama. **Revista Finlay** [revista en Internet]. 2021 [citado 2025 Jul 12]; 11(4):[aprox. 12 p.]. Disponible en: https://revfinlay.sld.cu/index.php/finlay/article/view/1063

Resumen

El cáncer de mama es el más frecuente en las mujeres y representa la segunda causa de muerte entre las féminas. Resulta fundamental la prevención mediante los programas de pesquizaje. El diagnóstico por imagen de este tumor ha evolucionado en los últimos años. En mamografía, se han incorporado las técnicas digitales, los aparatos de ultrasonidos son de mejor calidad y la resonancia magnética ha adquirido mayor protagonismo entre todos los algoritmos diagnósticos, no obstante, la mamografía sigue representando el examen de elección para la detección de este tipo de neoplasia en la población general. El objetivo del presente artículo es describir los aspectos imagenológicos de importancia que contribuyen al diagnóstico del cáncer de mama, para ello se realizó una revisión de la bibliografia, en diferentes bases de datos con el descriptor de estudios por imágenes en el cáncer de mama.

Palabras clave: diagnóstico por imagen, neoplasias de la mama

Abstract

Breast cancer is the most common in women and represents the second leading cause of death. Prevention through screening programs is essential. Imaging of this tumor has evolved in recent years. In mammography, digital techniques have been incorporated, ultrasound machines are of better quality and magnetic resonance imaging has acquired greater prominence among all diagnostic algorithms, however, mammography continues to represent the test of choice for the detection of this type of neoplasia in the general population. The aim of this article is to describe the important imaging aspects that contribute to the diagnosis of breast cancer, for this, a review of the literature was carried out in different databases with the descriptor of imaging studies in breast cancer.

Key words: diagnostic imaging, breast neoplasmas

Recibido: 2021-09-30 10:09:21
Aprobado: 2021-11-19 11:53:20

Correspondencia: Lianet Ojeda Delgado. Hospital General Universitario. Dr. Gustavo Aldereguía Lima. Cienfuegos. masleidyvv@jagua.cfg.sld.cu

INTRODUCCIÓN

El cáncer de mama es el más frecuente en las mujeres excluyendo los cánceres de piel no melanómicos. Representan la segunda causa de muerte entre las féminas.[1,2] Esta neoplasia en estadios tempranos no suele causar síntomas. Cuando se diagnostica en estadios iniciales suele ser fruto de la participación en programas de prevención, con la realización de una mamografía de control o como seguimiento de otra enfermedad mamaria.[3,4]

Los síntomas más frecuentes de tumor mamario por los que la mujer acude a consulta son: aparición de un nódulo que previamente no existía, cambios en el tamaño y morfología mamaria, retracción, hundimiento del pezón o lesiones ezcematosas del propio pezón (que pueden indicar enfermedad de Paget), telorrea, irregularidades en el contorno de la mama, aparición de adenopatía axilar, menor movilidad de una de las mamas al levantar los brazos, alteraciones de la piel (úlceras, descamación, enrojecimiento, cambios de color [aparición de piel de naranja] o mastodinia [síntoma menos frecuente]). A pesar de que la mayoría de los síntomas mamarios no están relacionados con el cáncer, su presencia lo hace más probable. Por ello, cualquier síntoma debe ser investigado. En fases más avanzadas de la enfermedad pueden aparecer síntomas relacionados con la progresión del tumor, tales como: dolor óseo, linfedema en el brazo, astenia, anorexia, fiebre, disnea por derrame pleural.[5,6,7]

Resulta fundamental la prevención mediante los programas de pesquizaje. La mamografía ha demostrado ser el método de elección en el diagnóstico precoz del cáncer de mama. Entre las recomendaciones de los diferentes organismos internacionales para el cáncer de mama está la autoexploración mamaria, pero la realización de este examen no ha demostrado utilidad en el descenso de la mortalidad.[8,9]

La realización de una mamografía bienal para mujeres entre los 50 y los 69 años es lo más aconsejado, y en el caso de las mujeres entre 40-50 años, recomiendan individualizar la realización de pruebas de pesquizaje valorando los antecedentes oncológicos. Entre los 70-74 años no existe suficiente evidencia que avale ninguna recomendación, aunque la tendencia actual es continuar con el examen bienal.[10,11,12]

El diagnóstico de cáncer de mama se realiza mediante técnicas de imagen, fundamentalmente la mamografía y por el análisis del tejido afectado, el cual puede requerir un diagnóstico histológico. Es necesaria también la determinación de afectación locorregional ganglionar y el estudio de extensión a distancia. Una correcta historia clínica y una exploración física exhaustiva han de acompañar siempre cualquier prueba diagnóstica. El diagnóstico por imagen de este tumor ha evolucionado en los últimos años. En mamografía, se han incorporado las técnicas digitales, los aparatos de ultrasonidos son de mejor calidad y la resonancia magnética (RM) ha adquirido mayor protagonismo en los algoritmos diagnósticos. No obstante, la mamografía sigue representando el examen de elección para el diagnóstico por imagen en el cáncer de mama en población general.[13,14,15]

Dentro de los estudios por imagen que contribuyen al diagnóstico de cáncer de mama inflamatorio está la mamografía, la ecografía e imágenes por resonancia magnética (IRM) de las mamas. Se realizó una revisión de la bibliografía, en diferentes bases de datos con el descriptor de estudios de imágenes en el cáncer de mama. El objetivo del presente artículo es describir los aspectos imagenológicos de importancia que contribuyen al diagnóstico de cáncer de mama.

DESARROLLO

La mamografía

La mamografía permite identificar cambios mamarios relacionados con calcificaciones, áreas anormales relacionadas con masas y otros signos de sospecha de cáncer. Las calcificaciones son depósitos de calcio dentro del tejido mamario, las que pueden ser macrocalsificaciones y microcalsificaciones en dependencia de su tamaño. Las masas pueden ser quísticas de carácter benigno o masa sólida, la cual se relaciona con cáncer. La densidad de las mamas se determina según la distribución de tejidos fibrosos y glandulares, comparado con la cantidad de tejido adiposo que hay en ellas.[15]

Una de las herramientas fundamentales para homogenizar el informe de las imágenes de mamografía por el imagenólogo es la categoría de evaluación del Informe Imagenológico de las mamas y el sistema de categorización de lesiones mamarias (BI-RADS) (por sus siglas en inglés). Este concepto fue creado por el Colegio Americano de Radiología a comienzos de los

años 90, el cual se va actualizando, por lo que hoy se emplea su quinta versión. Esta herramienta es útil para que los imagenólogos puedan describir con un lenguaje común y sencillo las lesiones mamarias, categorizar las lesiones, según el grado de sospecha de la enfermedad, y sugerir una conducta ante una lesión, lo cual resulta de mucha utilidad para los demás profesionales de la salud que recibirán estos estudios. El BI-RADS clasifica los resultados en categorías de evaluación numeradas de 0 a 6 como se muestra a continuación. (Tabla 1).[8,13,14]

Tabla 1. Categoría de evaluación BI-RADS y recomendaciones

BI-RADS	Definición	Actitud	Seguimiento
0	Necesita imágenes adicionales para evaluación y/o mamografías anteriores para comparar	Realización de pruebas complementarias si procede o comparación con previas	Según resultado de pruebas complementarias
1	Sin hallazgos	Mamografías de control según protocolo	Según protocolo
2	Hallazgos benignos	Mamografías de control según protocolo	Según protocolo
3	Hallazgos probablemente benignos (<2 % de malignidad)	Comparar con mamografías previas o realizar ecografía. Nunca cribado	A los 6 meses. Si permanece estable, anual durante 2-3 años
4	Hallazgos de sospecha de la enfermedad (4-95 % de malignidad)	Recomendar biopsia	Según biopsia
4[a]	Poca sospecha	Recomendar biopsia	Si el resultado de la biopsia se muestra benigno: se realiza control en 6 meses o control de rutina
4[B]	Sospecha moderada	Recomendar biopsia	Si el resultado de la es biopsia es benigno: depende de la concordancia con sospecha clínica
4[C]	Alta sospecha	Recomendar biopsia	Si el resultado de la biopsia es benigno: repetir biopsia o biopsia excisional
5	Hallazgos de sospecha malignidad (95 % de malignidad)	Hacer biopsia percutánea antes de tratamiento quirúrgico	Según biopsia
6	Biopsia conocida de malignidad comprobada	Completar estudio	Según diagnóstico y extensión tumoral

American Cancer Society

La recomendación para iniciar el estudio en una mujer que sea: sintomática mayor de 35 años, o con hallazgos, o con sospecha de la enfermedad en una mamografía de tamizaje, es la

mamografía diagnóstica.[8,16]

La mamografía diagnóstica incluye además de las proyecciones basales craneocaudales y oblicuas, proyecciones adicionales, siendo las más comunes las compresiones focalizadas y las magnificaciones. Actualmente se recomienda la mamografía digital, que tendría mayor sensibilidad para el diagnóstico de cáncer, respecto a la mamografía análoga en las mujeres con mamas densas y en las perimenopáusicas. Como elemento diagnóstico desde el punto de vista imagenológico durante la realización de este procedimiento se han considerado las diferentes vistas y proyecciones en el diagnóstico del cáncer de mama.[8,16]

Luego de completar exhaustivamente el estudio, el hallazgo se caracteriza según el léxico sugerido por el BI-RADS.

Según los resultados de BIRADS 3, si el hallazgo es probablemente benigno se sugiere la realización de una mamografía unilateral o proyecciones específicas en 6 y 12 meses y luego anual por 2 a 3 años para re-categorizar como BI-RADS 2. Si hay cambios debe sugerirse estudio histológico.

Según los resultados de BIRADS 4 y 5 incluyen nódulos espiculados, microcalcificaciones y asimetrías focales sospechosas. Son hallazgos probablemente malignos y de alta sospecha de malignidad respectivamente y deben ser estudiados con histología.

Se muestran las imágenes de una paciente con antecedentes de hipertensión arterial controlada con tratamiento. En esta ocasión comenzó con aumento de volumen, dolor y cambio de coloración en la mama izquierda. Se realizó mamografía, cuyos hallazgos se muestran a continuación. (Fig 1).

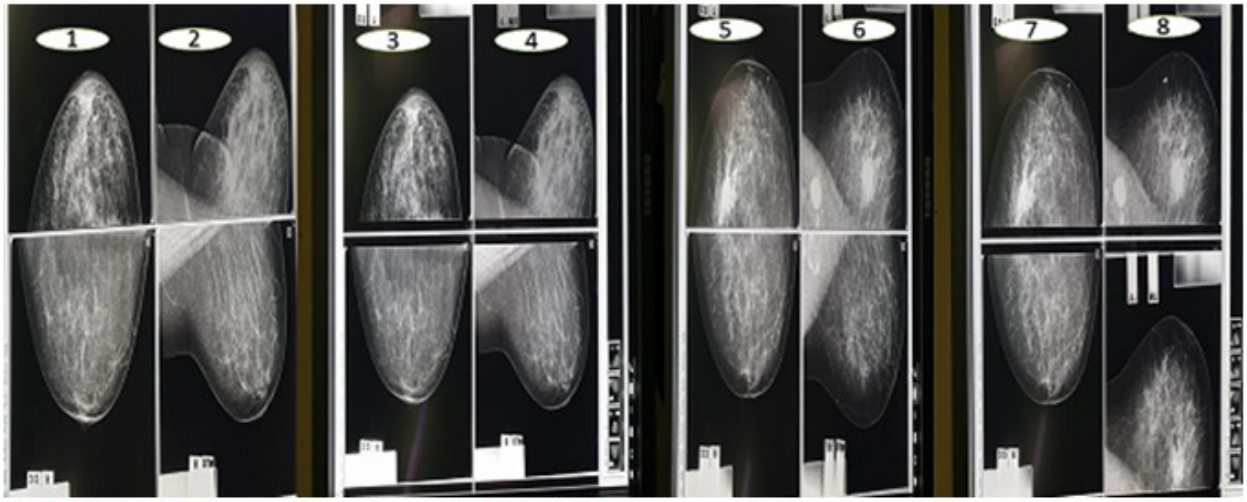

Fig 1. Mamografía, vistas cráneocaudales y medio-lateral oblicuos

En mamografía se informó: mamas asimétricas en cuanto a la densidad mamográfica a predominio de la mama izquierda, heterogéneas, resultó llamativo el engrosamiento de la piel con engrosamiento trabecular difuso sin definir imagen nodular ni microcalcificaciones por este estudio. Se observaron calcificaciones vasculares.

Según el BI-RADS categoría 5: la malignidad es sugestivamente alta.

En este contexto constituye una técnica de imagen de gran utilidad en el diagnóstico de cáncer de mama, permite identificar con precisión los hallazgos imagenológicos sugestivos de cáncer de mama.

Cuando la lesión de sospecha de la enfermedad en la mamografía se hace visible en ultrasonido debe ser este el método de elección por sobre la biopsia estereotáxica para realizar la toma de muestra para el estudio histológico porque este es un procedimiento más cómodo y más rápido para la paciente. La biopsia estereotáxica se

efectúa especialmente en los casos de microcalcificaciones o nódulos o asimetrías sin representación ecográfica. Los hallazgos mamográficos en la sospecha de la enfermedad se estudian de manera complementaria con ecografía, la que puede caracterizar mejor algunos nódulos, demostrar una masa en relación a microcalcificaciones o distorsiones de la arquitectura. También puede demostrar un segundo foco de sospecha de la enfermedad no visible en la mamografía.[8,16]

En las mujeres menores de 30 años con una lesión palpable se sugiere iniciar el estudio con ecografía, sin embargo, se debe considerar complementar con mamografía en los casos de hallazgo ecográfico, según BI-RADS 4 o 5, con malignidad confirmada en biopsia y ecografía negativa con manifestaciones clínicas de sospecha de la enfermedad. Si la lesión encontrada en la ecografía es un nódulo sólido y se considera probablemente benigno, según BI-RADS 3, lo que equivale a un 2 % de sospecha de malignidad, la indicación es controlar con ecografía en seis meses para constatar la estabilidad de la lesión y luego controlar de forma anual.[8,16]

Otros hallazgos son las lesiones quísticas complejas que tienen un componente sólido como la pared focalmente engrosada, septum engrosado o masa intraquística, los que presentan un riesgo de malignidad de 10 a 20 % por lo que deben estudiarse con citología o biopsia. En las pacientes con lesiones BI-RADS 4 y 5, y con adenopatías axilares palpables, es recomendable efectuar punción citológica con aguja fina de dichas adenopatías.[8,16]

A todos los diagnósticos histológicos obtenidos por punción percutánea tanto en la biopsia bajo ecografía como en la biopsia estereotáxica se les debe analizar la correlación patológica-imagenológica en el contexto de un comité multidisciplinario. En caso de no haber correlación y de mantenerse la sospecha de cáncer, se debe resecar la lesión al igual que las lesiones de alto riesgo.[8,16]

Entre las lesiones de alto riesgo están: la hiperplasia atípica, la neoplasia lobulillar in situ, lesiones que producen mucina, lesiones fibroepiteliales con sospecha de tumor filodes, lesiones papilares, cicatriz radiada y otras histologías que pudieran ser sugeridas por el patólogo. Algunos de los hallazgos mencionados, como la hiperplasia atípica, pueden constituir además un subdiagnóstico de la punción, es decir, que coexista en su cercanía una lesión maligna que no aparezca en la biopsia. Una vez confirmado el diagnóstico de cáncer se puede efectuar una resonancia magnética para estudio de etapificación. Este método está especialmente recomendado en pacientes jóvenes o en pacientes con mamas densas.[8,16]

En la revisión de la literatura se recomienda considerar que la resonancia magnética mamaria (RMM) tiene mayor utilidad cuando existe un carcinoma lobulillar infiltrante y podría tenerla en otros subgrupos como en las pacientes jóvenes, en los tumores mayores de 2 cm, en las mamas densas, tumores con márgenes irregulares en mamografía, discrepancia de tamaño entre los exámenes convencionales y sospecha de carcinoma intraductal extenso.[16]

La categoría de evaluación según BI-RADS, es una herramienta de gran utilidad en el contexto de la especialidad de imagenología, debido a que permite la descripción de las imágenes y la realización de un informe de los elementos imagenológicos identificados en la mamografía con un lenguaje homogéneo, lo que permite una mejor comprensión de las especialidades implicadas en la atención de estas pacientes. Además, ofrece la posibilidad de emitir recomendaciones.

Ecografía de mama

Este estudio puede mostrar ciertos cambios en la mama como quistes llenos de líquido, que son más difíciles de identificar en la mamografía. Es útil para observar algunos cambios en la mama, como masas (especialmente aquellas que se pueden palpar, pero que no se pueden ver en una mamografía) o cambios en mujeres con tejido mamario denso.

La ecografía mamaria es una técnica con alta capacidad para diferenciar las lesiones quísticas de las sólidas (cercana al 100 %). Los nódulos benignos están bien delimitados, son redondos u ovales, homogéneos y de paredes lisas. Los malignos se visualizan irregulares, heterogéneos, lobulados y con sombra acústica. Se puede emplear para ayudar a guiar una aguja de biopsia en un área, de modo que se puedan obtener células para examinarlas. Esto puede hacerse también en ganglios linfáticos hinchados que se encuentran en la axila. La ecografía está ampliamente disponible, es fácil de hacer, y no expone a la persona a radiación.[7,13,15]

La ecografía mamaria se considera una técnica diagnóstica y de pesquizaje complementaria a la mamografía, teniendo como inconveniente principal, respecto a esta, la deficiente visualización de las zonas profundas en mamas hipertróficas, así como de las microcalcificaciones agrupadas.[13] Se utiliza la ecografía de mama como elemento diagnóstico inicial y se complementa con la realización de mamografía con el objetivo de delimitar los aspectos imagenológicos que tributan al diagnóstico de cáncer de mama.

Sus ventajas principales son la diferenciación entre lesiones quísticas y sólidas y la valoración de mamas muy densas, donde la mamografía puede no detectar determinadas lesiones. La ecografía mamaria también se emplea para valorar la axila en casos de sospecha, previamente a la cirugía y como técnica complementaria para punción o biopsia de nódulos sospecha de la enfermedad en la mamografía. Además, no produce radiación y es una técnica segura en mujeres jóvenes y embarazadas.[13,15] Se integran estas ventajas que ofrece la ecografía de mama dirigidas a la precisión de los aspectos imagenológicos que propician el diagnóstico del cáncer de mama en una consulta multidisciplinaria la que permite la integración en el diagnóstico desde esta perspectiva. Se presenta los hallazgos ecográficos de mama de la misma paciente con aumento de volumen, dolor y cambio de coloración en la mama izquierda. (Figs 2 y 3).

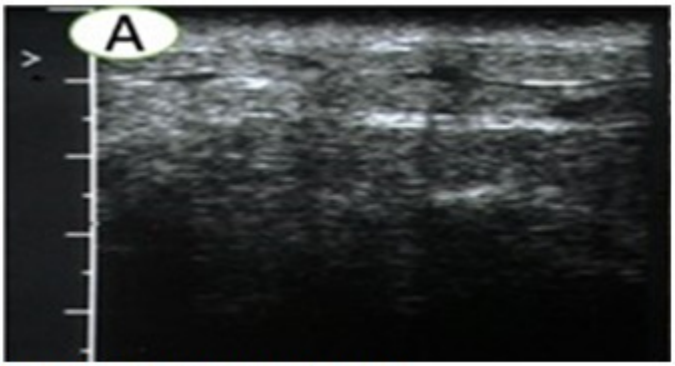

Fig 2. Ecografía de la mama izquierda

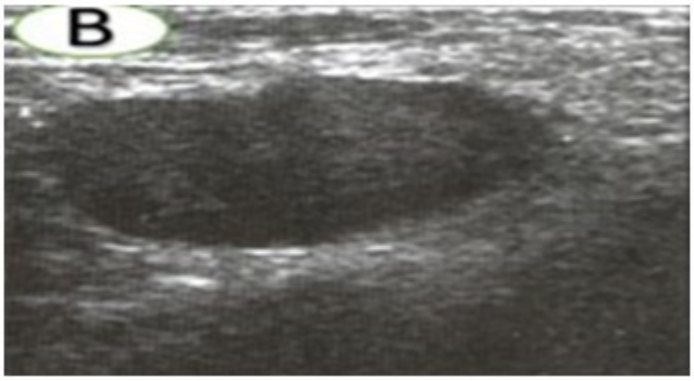

Fig 3. Adenopatía irregular de axila izquierda

En las imágenes se muestra un aumento de volumen y cambio de coloración en la mama

izquierda. En la ecografía de mama izquierda se muestra patrón a predominio graso, heterogéneo, aumento de volumen de la mama con respecto a su análoga y ecopatrón heterogéneo, áreas de tejido irregular difuso con engrosamiento de la piel y tejido celular subcutáneo asociado a proceso inflamatorio. También se muestra una adenopatía irregular de la axila izquierda.

Por los hallazgos imagenológicos en la ecografía de mama y los cambios específicos de la mama se infiere que se trata de un carcinoma inflamatorio de mama izquierda.

Imágenes por resonancia magnética (IRM) de la mama

En la actualidad, las imágenes por resonancia magnética (IRM) de la mama se han posicionado como una técnica muy útil en el diagnóstico de lesiones en los que se sospecha la enfermedad, sobre todo en pacientes jóvenes de alto riesgo. Es útil en pacientes con mamas densas, para evaluar la integridad de prótesis mamarias y para descartar multifocalidad (varios focos tumorales en el mismo cuadrante), multicentricidad (varios focos tumorales en distintos cuadrantes) y bilateralidad, así como en el seguimiento de pacientes intervenidas por cáncer de mama con cirugía conservadora.[3,4,5,6,15]

Su sensibilidad no se afecta por la densidad mamaria, aunque tiene una baja especificidad, fundamentalmente en tumores in situ y de tipo lobulillar. Precisa el uso de contraste intravenoso (gadolinio), ya que los tumores mamarios captan de forma intensa y precoz esta sustancia. Resulta de gran utilidad en la estadificación prequirúrgica por su capacidad para detectar multifocalidad.[3,4,5,6]

Entre sus inconvenientes se encuentran su elevado coste, su todavía baja disponibilidad, su límite de resolución (entre 3-4mm) y su tasa de falsos negativos (baja en carcinomas invasivos, pero algo mayor en los casos de carcinomas no invasivos).[3,4,5,6,15] El tiempo empleado en la realización de la prueba, mayor que el de otras técnicas, es otro de sus inconvenientes. La resonancia magnética en mujeres en edad fértil debe llevarse a cabo entre los días 7 y 15 del ciclo menstrual para reducir la tasa de falsos positivos por estimulación hormonal. La no utilización de rayos X es una ventaja en el pesquisaje en poblaciones de alto riesgo, donde las exploraciones deben realizarse desde edades más tempranas y con una periodicidad mayor.

La resonancia magnética ofrece una baja especificidad para la distinción entre lesiones benignas y malignas, lo que lleva a menudo a la realización de biopsias innecesarias. Permite medir el tamaño del cáncer, identificar otros tumores y para detectar tumores en la mama opuesta. No todas las mujeres que han sido diagnosticadas con cáncer de mama necesitan una resonancia magnética.

Para detectar la presencia de cáncer en algunas mujeres con alto riesgo se recomienda la realización de una resonancia magnética de detección junto con una mamografía cada año. La resonancia magnética no se recomienda como prueba de detección por sí sola porque podría no detectar algunos casos de cáncer que la mamografía sí encontraría.

Estudios preliminares sugieren que la resonancia magnética en este contexto puede detectar cáncer contralateral hasta en un 5 % de las pacientes. La literatura precisa que la resonancia magnética en pacientes con diagnóstico comprobado de cáncer de mama (BIRADS 6), tiene una importancia que se ha ido acrecentando para la valoración pretratamiento y en controles subsecuentes. Las indicaciones son muy específicas y se relacionan a continuación:[16,17]

- Determinación de multicentricidad en la misma mama o contralateral y asesoramiento preoperatorio de la extensión de un cáncer ya documentado. Se ha observado nueva información en aproximadamente entre el 15 y el 30 % de los pacientes.
- Evaluación de cicatrices después de terapia conservadora o reconstrucción mamaria: el reforzamiento debido al tejido de granulación desaparece en un plazo de 3-6 meses después de la cirugía. La evaluación de las cicatrices después de este periodo es usualmente excelente.
- Terapia conservadora con radiación: la resonancia ha mostrado utilidad particularmente 12 meses después de la radiación. Después de ese tiempo el reforzamiento del tejido mamario hiperplásico y del tejido posterapéutico se ha reemplazado por fibrosis que no refuerza con el medio de contraste en más de 90 % de los pacientes.
- Pacientes con implantes de silicón: la resonancia es el mejor método para la valoración, sobre todo, cuando existen

problemas en el diagnóstico con mamografía/ultrasonido, como cicatrices severas o riesgo incrementado.
- Vigilancia de la quimioterapia neoadyuvante: la resonancia es capaz de reconocer si existen o no cambios en la lesión después de la quimioterapia, de manera más temprana que los estudios convencionales.
- Búsqueda de tumor primario en caso de nódulo linfático o metástasis a distancia de origen desconocido: puede ser de ayuda cuando la mamografía o el ultrasonido fallan en el descubrimiento del cáncer primario.
- Evaluación de pacientes de alto riesgo con tejido denso en la mamografía.
- Se recomienda la resonancia magnética contrastada en pacientes con grandes factores hereditarios para cáncer de mama.

La revisión de diferentes estudios, confirma que la resonancia magnética es una técnica muy útil para el diagnóstico de cáncer de mama sobre todo en pacientes de alto riesgo.

Al realizar una revisión de diferentes artículos se resumen las indicaciones, ventajas e inconvenientes de las principales técnicas de diagnóstico por imagen en el cáncer de mama. (Tabla 2).

Tabla 2. Indicaciones, ventajas e inconvenientes de las técnicas de imagen en el cáncer de mama

Técnicas	Indicaciones	Ventajas	Inconvenientes
Mamografía	Principal prueba diagnóstica en el cáncer de mama. Cribado del cáncer de mama. Delimitación de lesiones previamente a la cirugía. Realización de biopsias o punciones dirigidas mediante estereotaxia.	El sistema BI-RADS se encuentra estandarizado, estableciendo categorías que marcan pautas de actuación	En mamas densas su resolución es menor
Ecografía	Técnica diagnóstica y de cribado complementaria a la mamografía. Muy útil para realizar punciones diagnósticas en lesiones mamográficas sospechosas visibles por ecografía.	Alta capacidad para diferenciar lesiones quísticas de sólidas. De gran ayuda en mamas densas.	Deficiente visualización de las zonas profundas en la hipertrofia mamaria. No detecta las microcalcificaciones agrupadas. Es una técnica operador dependiente.
Resonancia magnética	Pacientes jóvenes de alto riesgo (portadoras de mutaciones en genes BRCA). Mamas densas. Estudio de integridad de prótesis. Para descartar multifocalidad, multicentricidad y bilateralidad. Seguimiento de algunas pacientes intervenidas por cáncer de mama con cirugía conservadora.	Su sensibilidad no se afecta por la densidad mamaria. Ausencia de radiación. Gran utilidad en la estadificación prequirúrgica por su capacidad para detectar multifocalidad.	Muchos falsos positivos (baja especificidad para diferenciar lesiones benignas y malignas). Baja especificidad en tumores in situ y tipo lobulillar. Tiempo largo para realizar la prueba. Empleo de contraste (gadolinio). Coste elevado. Baja disponibilidad. Debe realizarse entre los días 7-15 días del ciclo menstrual.

Elaborada por los autores

Una vez confirmado el diagnóstico histológico de cáncer de mama, es necesario un estudio de extensión tumoral. En todas las pacientes se debe realizar radiografía de tórax y analítica completa con función hepática y renal. En caso de alteración de estas pruebas o en tumores avanzados se valorará la realización de tomografía computarizada toracoabdominal, ecografía abdominal y gammagrafía ósea, con el fin de completar el estudio, establecer el estadio tumoral calcular factores pronósticos y planificar una estrategia individualizada de tratamiento.[18]

CONCLUSIONES

Los estudios por imagen tienen una contribución fundamental en el diagnóstico del cáncer de mama, la mamografía ha demostrado ser el método de elección en el diagnóstico precoz de este tipo de carcinoma. La ecografía mamaria es una técnica con alta capacidad para diferenciar las lesiones quísticas de las sólidas (cercana al 100 %). Las imágenes por resonancia magnética (IRM) de la mama se han posicionado como una técnica muy útil en el diagnóstico de lesiones de sospecha de la enfermedad y de alto riesgo, además para descartar multifocalidad, multicentricidad y bilateralidad.

La categoría de evaluación BI-RADS, es una herramienta de gran utilidad en el contexto de la especialidad de imagenología, debido a que permite la descripción de las imágenes y la realización de un informe de los elementos imagenológicos identificados en la mamografía con un lenguaje homogéneo lo que permite una mejor comprensión de las especialidades implicadas en la atención de estas pacientes.

Conflicto de intereses:

Los autores declaran la no existencia de conflictos de intereses relacionados con el estudio.

Los roles de autoría:

1. Conceptualización: Lianet Ojeda Delgado.

2. Curación de datos: Lianet Ojeda Delgado.

3. Análisis formal: Lianet Ojeda Delgado.

4. Adquisición de fondos: Esta investigación no contó con la adquisición de fondos.

5. Investigación: Lianet Ojeda Delgado, Martha Yudey Rodríguez Pino, Masleidy Valladares Valle, Nery María Díaz Yanes.

6. Metodología: Lianet Ojeda Delgado, Martha Yudey Rodríguez Pino, Masleidy Valladares Valle, Nery María Díaz Yanes.

7. Administración del proyecto: Lianet Ojeda Delgado.

8. Recursos: Martha Yudey Rodríguez Pino, Masleidy Valladares Valle.

9. Software: Martha Yudey Rodríguez Pino, Masleidy Valladares Valle.

10. Supervisión: Lianet Ojeda Delgado.

11. Validación: Martha Yudey Rodríguez Pino, Masleidy Valladares Valle.

12. Visualización: Nery María Díaz Yanes.

13. Redacción del borrador original: Lianet Ojeda Delgado.

14. Redacción revisión y edición: Martha Yudey Rodríguez Pino, Masleidy Valladares Valle, Nery María Díaz Yanes.

REFERENCIAS BIBLIOGRÁFICAS

1. Ferlay J, Colombet M, Soerjomataram I, Mathers C, Parkin DM, Piñeros M, et al. Estimating the global cancer incidence and mortality in 2018: GLOBOCAN sources and methods. Int J Cancer. 2019;144(8):1941-53

2. Bray F, Ferlay J, Laversanne M, Brewster DH, Gombe C, Kohler B, et al. Cancer Incidence in Five Continents: Inclusion criteria, highlights from Volume X and the global status of cancer registration. Int J Cancer. 2015;137(9):2060-71

3. Sociedad Americana Contra el Cáncer. Información sobre el cáncer [Internet]. Georgia: SACC; 2020 [citado 12 Ene 2021]. Disponible en: https://www.cancer.org/es.html

4. Asociación Española contra el Cáncer. Actualidad sobre el cáncer [Internet]. Madrid: SEC; 2020 [citado 12 Ene 2021]. Disponible en: https://www.contraelcancer.es/es

5. Cardoso F, Costa A, Senkus E, Aapro M, André F, Barrios CH, et al. International Consensus Guidelines for Advanced Breast Cancer (ABC 3). Ann Oncol. 2017;28(1):16-33

6. Organización Mundial de la Salud. Cáncer de mama: prevención y control [Internet]. Ginebra: OMS; 2019 [citado 11 May 2020]. Disponible en: https://www.who.int/topics/cancer/breastcancer/es/

7. Torres G, Ortega C, Ángeles A, Villalobos AL, Salmerón J, Lazcano E, et al. Patrones de utilización de programas de prevención y diagnóstico temprano de cáncer en la mujer. Salud Pública Mex [revista en Internet]. 2013 [citado 12 Sep 2019];55(Suppl. 2):[aprox. 7p]. Disponible en: https://saludpublica.mx/index.php/spm/article/view/5121

8. Blanco M, Quintas M, Sánchez M, González HH, Morffi BE. Características mamográficas del cáncer de mama. MEDICIEGO [revista en Internet]. 2013 [citado 15 Nov 2021];19(2):[aprox. 10p]. Disponible en: https://www.revmediciego.sld.cu/index.php/mediciego/article/view/220

9. Álvarez C, Vich P, Brusint B, Cuadrado C, Díaz N, Robles L. Actualización del cáncer de mama en Atención Primaria (III/V). Formación continuada - actualizaciones en medicina de familia. Semergen [revista en Internet]. 2014 [citado 28 May 2020];40(8):[aprox. 12p]. Disponible en: https://www.elsevier.es/es-revista-medicina-familia-semergen-40-pdf-S1138359314001701

10. American College of Radiology. ACR practice parameter for the performance of screening and diagnostic mammography [Internet]. Virginia: CAR; 2013 [citado 29 Jun 2021]. Disponible en: https://www.acr.org/~/media/3484CA30845348359BAD4684779D492D.pdf

11. Public Health Agency of Canada. Canadian Task Force on Preventive Health Care [Internet]. Alberta: CAPH; 2020 [citado 30 Dic 2020]. Disponible en: https://canadiantaskforce.ca/guidelines/2011-breast-cancer/

12. Bonilla OA. Frecuencia de la mamografía, ecografía, examen clínico y autoexamen de mama en población general. Med Lab [revista en Internet]. 2021 [citado 1 Sep 2021];25(2):[aprox. 15p]. Disponible en: https://medicinaylaboratorio.com/index.php/myl/article/view/433

13. Aibar L, Santalla A, López MS, González I, Calderón MA, Gallo JL, et al. Clasificación radiológica y manejo de las lesiones mamarias. Clin Invest Ginecol Obstet [revista en Internet]. 2011 [citado 10 Jun 2020];38(4):[aprox. 8p]. Disponible en: https://www.researchgate.net/publication/260106340_Clasificacion_radiologica_y_manejo_de_las_lesiones_mamarias

14. Oliver JM, Córdoba V, Mateo AA, Roca MJ, Verón A. Utilidad de la biopsia asistida con vacío guiada con ecografía en el manejo de las pacientes con papilomas de mama. Rev Senol Patol Mamar [revista en Internet]. 2017 [citado 26 Jul 2020];30(3):[aprox. 7p]. Disponible en: https://www.elsevier.es/es-revista-revista-senologia-patologia-mamaria--131-pdf-S0214158217300610

15. Villafuerte D, Torres JJ, Rodríguez MY. Carcinoma inflamatorio de la mama. Presentación de un caso. Finlay [revista en Internet]. 2016 [citado 24 Abr 2021];6(2):[aprox. 5p]. Disponible en: https://www.revfinlay.sld.cu/index.php/finlay/article/view/430

16. Ortega C, Torres G, Sánchez LM, Ángeles A, Martínez L, Rojas R, et al. Knowledge and recommendations regarding breast cancer early screening in an upper middle income country: Primary and secondary health care professionals. Prev Med. 2016;86(1):147-52

17. Uchida M. Mamografía de screening y realidad chilena. Rev chil radiol [revista en Internet]. 2008 [citado 15 Nov 2021];14(3):[aprox. 5p]. Disponible en: https://www.scielo.cl/scielo.php?script=sci_arttext&pid=S0717-93082008000300005&lng=pt.http://dx.doi.org/10.4067/S0717-93082008000300005

18. Iranmakani S, Mortezazadeh T, Sajadian FG, Ghafari A, Davood K. A review of various modalities in breast imaging: technical aspects and clinical outcomes. Egypt J Radiol Nucl Med. 2020;51(1):57