Presentaciones de casos

Duplicidad tiroidea y carcinoma papilar en un tiroides ectópico. Presentación de caso

Thyroid Duplication and Papillary Carcinoma in an Ectopic Thyroid. A Case Presentation

José Alberto Puerto Lorenzo[1] Lidia Torres Ajá[1] Orlando Águila Meleros[1]

[1] Hospital General Universitario Dr. Gustavo Aldereguía Lima, Cienfuegos, Cienfuegos, Cuba, CP: 55100

Cómo citar este artículo:
Puerto-Lorenzo J, Torres-Ajá L, Águila-Meleros O. Duplicidad tiroidea y carcinoma papilar en un tiroides ectópico. Presentación de caso. **Revista Finlay** [revista en Internet]. 2012 [citado 2025 Jul 12]; 2(2):[aprox. 3 p.]. Disponible en: https://revfinlay.sld.cu/index.php/finlay/article/view/105

Resumen

Se presenta una paciente con tumor palpable ubicado en línea media de la región anterior del cuello, encima del hueso hioides, diagnosticado inicialmente como quiste del conducto tirogloso. Se realizó estudio preliminar, tanto clínico, como radiológico y citológico de la lesión. Mediante cirugía por técnica convencional, se extrajo el tumor. La biopsia por parafina definió la existencia de tiroides con carcinoma papilar. Añadido a dicha condición, la paciente presentaba glándula tiroidea en ubicación normal. Se considera un caso curioso, donde se mezclan los conceptos de duplicidad tiroidea y tiroides ectópico, con la presencia en este último de un carcinoma papilar.

Palabras clave: carcinoma papilar, glándula tiroides, neoplasias de cabeza y cuello

Abstract

We present the case of a patient with a palpable tumor located in midline of the anterior neck above the hyoid bone, initially diagnosed as a thyroglossal duct cyst. Preliminary study of the lesion was conducted, both clinically and radiologically and cytologically. The tumor was removed through surgery by conventional technique. The paraffin biopsy defined the existence of thyroid papillary carcinoma. Despite this condition, the patient had thyroid gland in normal location. It is considered to be a curious case, combining the concepts of thyroid duplication and ectopic thyroid, with the presence, in this last one, of papillary carcinoma.

Key words: carcinoma, papillary, thyroid gland, head and neck neoplasm

Recibido: 2012-03-06 14:10:33
Aprobado: 2012-05-09 14:27:46

Correspondencia: José Alberto Puerto Lorenzo. Hospital General Universitario Dr. Gustavo Aldereguía Lima lidia.torres@gal.sld.cu

 ISSN 2221-2434

INTRODUCCIÓN

El cáncer de tiroides agrupa a un pequeño número de tumores malignos de la glándula tiroides. Es la malignidad más común del sistema endocrino. Por lo general, los tumores malignos de la tiroides tienen su origen en el epitelio folicular de la glándula, y son clasificados de acuerdo a sus características histológicas.[1]

Los tumores diferenciados, como el carcinoma papilar o el carcinoma folicular, generalmente tienen buen pronóstico y son curables en casi todos los casos si son detectados en etapas tempranas.[2]

El carcinoma papilar es el más frecuente de los tumores tiroideos, representando el 80 % de estos. Es también el más frecuente en los niños (75 %)[3] y en las mujeres, con una proporción de 2:1 en relación con los hombres, la edad promedio de presentación es entre 30 y 40 años.[4]

El carcinoma papilar suele ser de carácter multicéntrico; en contraste, resulta infrecuente la presencia del carcinoma en un tiroides fuera de su ubicación normal, concomitando con una glándula anatómicamente bien ubicada e histológicamente conservada.[4]

Originalmente la glándula tiroidea está unida al *foramen caecum* (orificio ciego) por el conducto tirogloso, el cual usualmente se atrofia.

El tejido tiroideo ectópico está normalmente localizado cerca de la línea media del cuello entre el *foramen caecum* de la base de la lengua y la posición normal de la glándula en el cuello.[5]

Las localizaciones más comunes son: lingual, sublingual, y alrededor del hioides;[6] las menos frecuentes: conducto tirogloso, mediastínica o cardiaca; mucho más raras: vesícula biliar, conducto biliar común, vagina, silla turca, región inguinal, retroperitoneal y glándula adrenal.[6,7]

El tejido ectópico no siempre representa restos embriológicos; otras posibilidades son implantes de fragmentos tiroideos por disrupción mecánica de la glándula debida a procedimientos quirúrgicos, o traumas previos, o secuestro de un nódulo en una glándula complicada por una tiroiditis o hiperplasia nodular.

PRESENTACION DEL CASO

Paciente femenina, con color blanco de la piel, de 22 años de edad, con salud aparente hasta hace 5 años, se notó una “pelotica” en la línea media del cuello encima del hueso hioides, de crecimiento lento; tal es así, que nunca molestó estéticamente hasta la decisión de la operación en este año. Nunca existieron signos inflamatorios en la lesión.

Examen físico: tumoración redondeada, de 3cm de diámetro, bordes lisos, contornos muy regulares, adherida al hueso hioides, de consistencia dura, maniobra de Hamilton- Byle positiva. Se diagnosticó clínicamente un quiste tirogloso.

Ecografía del cuello: tiroides de forma, tamaño y ecopatrón normal. Por encima del tiroides, a varios centímetros, en la línea media, se observó una lesión compleja con centro ecogénico y halo de baja ecogenicidad, de 2cm de diámetro, compatible con un quiste tirogloso. (Figura 1)

Figura 1. Ecografía del tumor.

Mediante cirugía por técnica convencional, se extrajo el tumor. (Figuras 2 y 3)

Figura 2. Paciente luego de la operación.

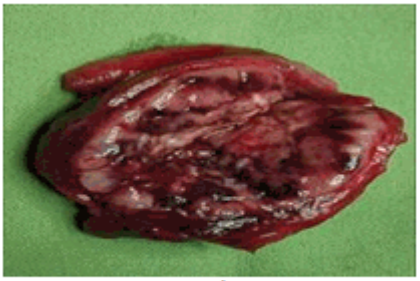

Figura 3. Pieza quirúrgica. Carcinoma injertado en tejido tiroideo aberrante.

La BAAF (biopsia por aspiración con aguja fina), informó fondo de histiocitos compatible con líquido de quiste mezclado con escasas células de aspecto epitelial, pequeñas, con discreta atipia nuclear, dispuestas en sábanas y estructuras glanduliformes. (Figura 4)

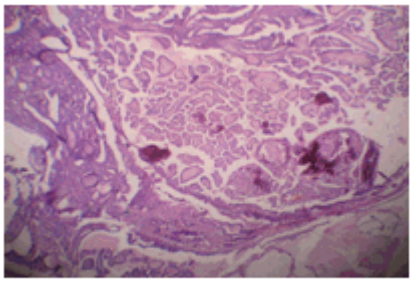

Figura 4. Vista microscópica del tumor.

Se realizó biopsia escisional, cuyo resultado por parafina informó la presencia de un carcinoma papilar tiroideo.

DISCUSIÓN

La presentación de un tiroides ectópico en la línea media cervical anterior, se observa con cierta frecuencia, pero la presencia de dos glándulas tiroideas en un mismo sujeto es mucho más rara; una normotópica, y otra ectópica, pero fuera de la línea de migración del tejido tifoideo embrionario.[5,8]

Las neoplasias tiroideas mediales de la región cervical anterior plantean la posibilidad de un origen a partir del conducto tirogloso, de tejido tiroideo ectópico o una metástasis de una lesión primaria en tiroides.[9]

La ocurrencia de carcinoma del conducto tirogloso es una entidad poco común. La variante más encontrada es el carcinoma papilar, siendo el folicular una variante más rara aun.[10]

La ausencia de neoplasia en la glándula tiroides, descarta la metástasis, persistiendo la posibilidad de un origen a partir de conducto tirogloso (destruido por la neoplasia), o también de tejido tiroideo ectópico sublingual.[7,9,10]

El caso que nos ocupa es el primer carcinoma tiroideo detectado en tiroides ectópico, y en una paciente con duplicidad tiroidea (ya que la paciente presentaba una glándula tiroidea de tamaño y funcionamiento normal), en la provincia de Cienfuegos, por lo cual lo consideramos de gran valor científico.

REFERENCIAS BIBLIOGRÁFICAS

1. Flores Ortega A, Rivera López E, Guillén González MA, Vergara López A. Cáncer de tiroides: Revisión de casos del Centro Médico Nacional 20 de Noviembre. Revista de Endocrinología y Nutrición. 2010;18(1):11-17

2. Valenciaga Rodríguez JL, Galán Álvarez Y, Turcios Tristá SE, Piña Rivera Y, Navarro Despaigne D, et al. Cáncer de tiroides en Cuba: estudio de 14 años. Revista Cubana de Endocrinología [revista en Internet]. 2005 [citado 16 Sep 2011];16(3):[aprox. 9p]. Disponible en: http://bvs.sld.cu/revistas/end/vol16_3_05/end02305.htm

3. Pérez JA, Zamorano M, Torres M, Fuentes A, Mancilla M. Cáncer de tiroides pediátrico: Serie de casos. Rev Chil Cir [revista en Internet]. 2009 [citado 16 Sep 2011];61(1):[aprox. 11p]. Disponible en: http://www.scielo.cl/scielo.php?script=sci_arttext&pid=S0718-40262009000100004&lng=es&nrm=iso

4. González CC, Yaniskowski ML, Wyse E, Giovannini A, López MB, Wior ME. Cáncer de Tiroides: Estudio descriptivo retrospectivo. Medicina (B. Aires) [revista en Internet]. 2006 [citado 6 Ene 2010];66(6):[aprox. 13p]. Disponible en: http://www.scielo.org.ar/scielo.php?script=sci_arttext&pid=S0025-76802006000600005&lng=es&nrm=iso

5. Díaz M, Lobos A, Novik V, Oyaneder R, Reyes P. Cervical ectopic thyroid associated with normotopic thyroid gland Fonte. BolHospViña del Mar. 2007;63(3/4):119-23

6. Guzmán P, Baeza A, Cabello A, Montesinos A, Leal C, Rosa J. Carcinoma papilar en quiste del conducto tirogloso. Reporte de dos casos. Rev Méd Chile [revista en Internet]. 2008 [citado 6 Ene 2010];136(9):[aprox. 10p]. Disponible en: http://www.scielo.cl/scielo.php?pid=s0034-98872008000900012&script=sci_arttext

7. Santana Borbones MA, Uña Gorospe JA, Herrera Henriquez J, Perera Romero C, Isla Gallego C, Armas Serrano F, et al. Tiroides ectópico sublingual con hipotiroidismo: revisión de la literatura y caso clínico. Alasbimn Journal [revista en Internet]. 2007 [citado 6 Ene 2010];8(31):[aprox. 3p]. Disponible en: http://www2.alasbimnjournal.cl/alasbimn/CDA/sec_a/0,1205,SCID%3D16223%26PRT%3D15984%26LNID%3D33,00.html

8. Ramesh Rao T, Balakrishnan R, Prakashchandra S, Suresh R. Tiroides ectópico con una rara variación vascular. Int J Morphol. 2007;25(1):121-24

9. Elorza J, Rossat C, Orellana O. Hemiagénesis tiroidea de lóbulo derecho y microcarcinoma de lóbulo izquierdo, comunicación de un caso. Rev chil Cir. 2010;62(3):268-71

10. Ghedbane I, Habbeche M, Oufriha N, Mouas D, Benmouhoub M, Bouyoucef SE. Aggressive form of thyroglossal duct cyst carcinoma: role of ablative dose of Iodine-131. Alasbimn Journal [revista en Internet]. 2010 [citado 6 Ene 2011];12(47):[aprox. 7p]. Disponible en: http://www.alasbimnjournal.cl/alasbimn/index.php?option=com_content&task=category&sectionid=23&id=179&Itemid=256