

Presentaciones de casos

Tumor carcinoide del apéndice cecal en mujer adolescente: a propósito de un caso

Carcinoid Tumor of the Caecal Appendix in a Adolescent Woman: in Regards to a Case

Javier Martínez Navarro¹ Lisanka Fumero Roldán¹ Virgen Yazmín Martínez Navarro¹ Erika Izquierdo Reyes¹

¹ Hospital General Universitario Dr. Gustavo Aldereguía Lima, Cienfuegos, Cienfuegos, Cuba, CP: 55100

Cómo citar este artículo:

Martínez-Navarro J, Fumero-Roldán L, Martínez-Navarro V, Izquierdo-Reyes E. Tumor carcinoide del apéndice cecal en mujer adolescente: a propósito de un caso. **Revista Finlay** [revista en Internet]. 2018 [citado 2026 May 4]; 8(2):[aprox. 5 p.]. Disponible en: <https://revfinlay.sld.cu/index.php/finlay/article/view/560>

Resumen

Los carcinoides son tumores neuroendocrinos de baja incidencia en la población general. Los tumores carcinoide apendiculares pueden presentarse de manera asintomática, los cuales se descubren en las biopsias de las piezas operatorias de apendicectomías. En otros casos la manifestación habitual de estos tumores es el proceso inflamatorio agudo del apéndice cecal, razón por la cual el diagnóstico definitivo se conoce solo con el informe histopatológico. Se presenta el caso de tumor carcinoide del cuerpo apendicular diagnosticado en una adolescente de 15 años intervenida quirúrgicamente por sospecha de apendicitis aguda. El interés por presentar el caso radica en su aparición poco frecuente en la adolescencia así como su localización en cuerpo o tercio medio del órgano.

Palabras clave: tumor carcinoide, apéndice, neoplasias del ciego, adolescente, femenino

Abstract

Carcinoids are neuro-endocrine tumors of low incidence in the general population. Appendix carcinoid tumors may present asymptotically, which are discovered in biopsies of the surgical pieces of appendectomies. In other cases the usual manifestation of these tumors is the acute inflammatory process of the caecal appendix, so the concluding diagnosis is only known with the histo-pathological report. A 15 year old case of carcinoid tumor of the appendix body diagnosed in this adolescent who was performed a surgery due to suspicion of acute appendicitis. The interest of this case presentation is related to its infrequent presentation in adolescence so as its location in body or middle third medium of the organ

Key words: carcinoid tumor, appendix, cecal neoplasms, adolescent, female

Recibido: 2017-07-17 14:37:39

Aprobado: 2018-03-23 08:43:01

Correspondencia: Javier Martínez Navarro. Hospital General Universitario Dr. Gustavo Aldereguía Lima. Cienfuegos. javiernn@jagua.cfg.sld.cu

INTRODUCCIÓN

Los tumores apendiculares tienen una baja incidencia, la que varía aproximadamente entre el 0,2 y 0,5 % de todas las neoplasias gastrointestinales, se manifiestan con una frecuencia menor al 2 % de todos los pacientes sometidos a apendicectomía de urgencia por apendicitis aguda. La presentación habitual de la mayoría de estos tumores, es el proceso inflamatorio agudo del apéndice cecal (AC), razón por la cual el diagnóstico definitivo se conoce mediante el informe histopatológico.¹

Es el tumor carcinoide (TC) el que con mayor frecuencia se encuentra en este órgano.² Al constituir un grupo de neoplasias muy poco frecuentes, existe gran dificultad en su sospecha y diagnóstico precoz.³ El estudio anatomopatológico de rutina del AC puede encontrar anomalías no sospechadas en alrededor del 5% de los casos, son los tumores apendiculares parte importante de estos hallazgos. El TC a pesar de ser el tipo histológico más frecuente en la patología apendicular, tiene una prevalencia aproximada de 0,32 % entre los tumores digestivos.⁴

La primera descripción de las características del "carcinoide" se le atribuye a *Lubarsh* en el año 1888; poco después en 1890, *Obendorfert* introdujo el término en un intento de destacar el comportamiento "benigno" de estos tumores, y no se le confirió importancia a su naturaleza maligna sino hasta finales del decenio de 1940, a pesar de que desde 1890 se conocía que producían metástasis. El término "carcinoide" se aplica generalmente a los tumores primarios neuroendocrinos originarios del tracto digestivo, los pulmones o en sitios raros como los riñones u ovarios. Aunque todos los TC son considerados potencialmente malignos, la enfermedad metastásica y el síndrome carcinoide son extremadamente raros. Los estudios han demostrado que el tamaño del tumor tiene correlación con el pronóstico y que una simple apendicetomía es suficiente si mide menos de 1,5 a 2 cm. Los tumores mayores de 2 cm son menos comunes, pero son considerados potencialmente malignos y generalmente requieren una hemicolectomía derecha.⁵

En este artículo se presenta el caso de una paciente con un TC apendicular, el interés por la presentación de este caso radica en su aparición poco frecuente en la adolescencia, así como su localización en cuerpo o tercio medio del órgano.

PRESENTACIÓN DEL CASO

Se presenta el caso de una paciente de sexo femenino, de color de piel blanca, y procedencia rural, de 15 años de edad, con antecedentes patológicos personales de salud. Esta paciente acudió al cuerpo de guardia de cirugía del Hospital General Universitario Dr. Gustavo Aldereguía Lima de Cienfuegos por mostrar dolor abdominal de intensidad moderada que en sus inicios fue de localización epigástrica y posteriormente se localizó en fosa iliaca derecha (FID), que aumentaba con la bipedestación y de intensidad mayor al dolor inicial; que no alivió con la ingestión de analgésicos en el hogar, asociado a 4 vómitos abundantes con presencia de alimentos así como fiebre elevada que llegó hasta los 39,5 grados C acompañada de escalofríos y difícil de ceder con medidas antitérmicas.

Al examen físico se constató el abdomen doloroso a la palpación profunda en fosa iliaca derecha con discreto dolor a la percusión, sin reacción peritoneal con punto de *McBurney* doloroso, los ruidos hidroaéreos disminuidos. Frecuencia cardíaca de 108 latidos por minutos. El resto del examen físico fue normal.

Estudios analíticos:

Hemoglobina: 122 gramos/L. Hematocrito 0,43 L/L. Leucograma: leucocitos totales $11,5 \times 10^9$ L.

Polimorfonucleares neutrófilos: 80 %. Linfocitos: 20 %. Tiempo de sangrado y tiempo de coagulación: normales. Conteo de plaquetas: 170×10^9 L. Examen de orina: negativo. Grupo y factor: B negativo.

Estudios imagenológicos:

El ultrasonido abdominal mostró: hígado sin cambios de su ecotextura, que no rebasaba el reborde costal. Vesícula biliar de características normales sin litiasis en su interior. Páncreas de características normales. Bazo y ambos riñones normales. Vejiga vacía. Abundantes gases.

Se interpretó el cuadro como una apendicitis aguda y se decidió intervenir quirúrgicamente, a la paciente se le realizó apendicetomía cecal por la técnica clásica, la muestra se envió al Servicio de Anatomía Patológica (AP) para su análisis.

La paciente evolucionó satisfactoriamente y se decidió dar el alta médica a las 48 horas de

estadía hospitalaria.

En la consulta de seguimiento se recibió el reporte de anatomía patológica (AP) donde se informó que macroscópicamente el órgano estudiado se correspondió con apéndice cecal AC, de 6 x 2 cm en sus diámetros mayores, se observó membrana serosa de color blanco grisáceo parcialmente deslustrada hacia su tercio medio y distal. Al corte se detalla en su tercio medio una engrosamiento parietal firme de color

amarillento que medía 7 mm por debajo de la mucosa en la porción muscular del órgano. Se concluyó desde el punto de vista histopatológico como un tumor carcinoide de bajo grado de malignidad (Grado 1) localizado en el cuerpo apendicular (tercio medio). Talla tumoral de 7 mm, con índice mitótico bajo. No se constató invasión linfovascular. El tumor solamente limitado a la capa muscular del órgano. Base apendicular libre de actividad neoplásica. (Figuras 1 y 2).

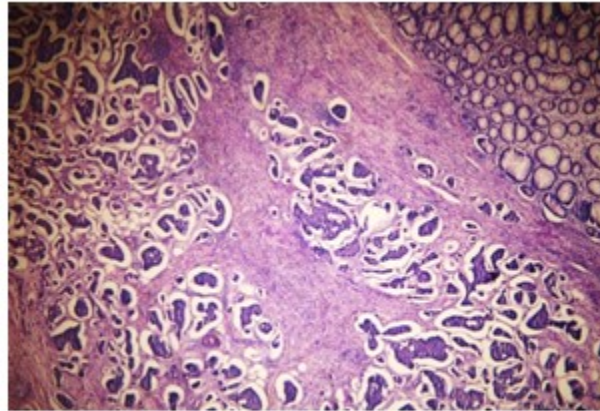


Figura 1: Corte histológico de apéndice cecal donde se observa acúmulos de células neoplásicas agrupadas en patrón de islotes endocrinos separados por tabiques conectivos fibrosos.

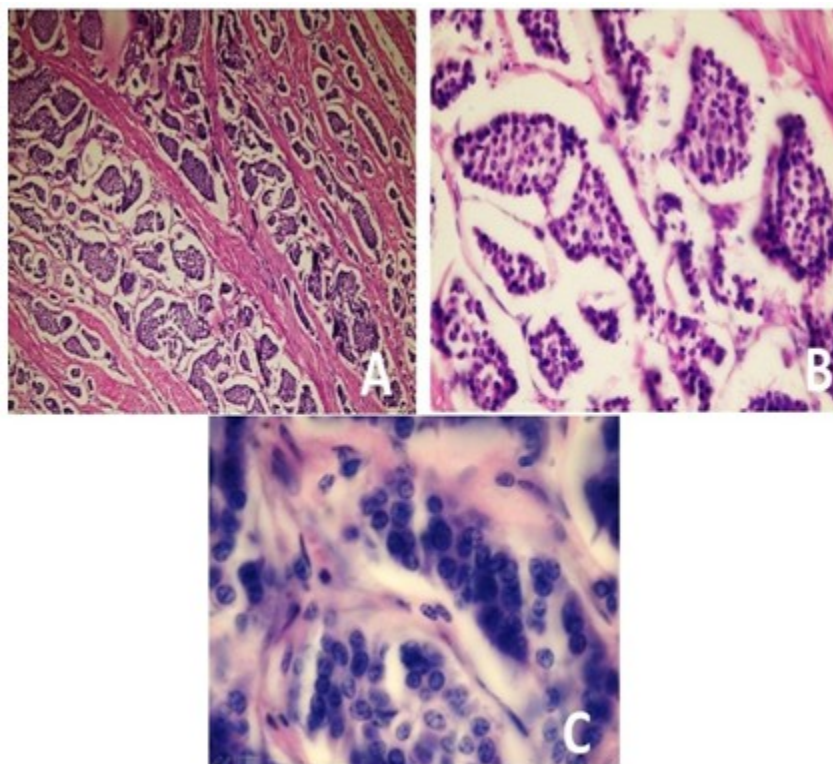


Figura 2. A y B. Imagen histológica a donde se observan células dispuestas en nidos rodeados con estroma fibroso vascular. C) Imagen histológica a gran aumento con el uso de aceite de inmersión. El núcleo es redondeado, hiper cromático y monomorfo. Se destacan algunos nucléolos.

La paciente fue remitida al Servicio de Oncología para su mejor seguimiento y evolución. Actualmente se encuentra asintomática cumpliendo con los controles médicos establecidos por sus facultativos de asistencia.

DISCUSIÓN

Los tumores de AC son entidades poco frecuentes que constituyen un grupo heterogéneo de neoplasias con evolución y pronóstico variables. El TC del apéndice es más frecuente en mujeres que en hombres, con una proporción de 2-4:1, en las edades comprendidas entre los 20 y 29 años, aunque otros autores refieren un pico de incidencia entre la cuarta y quinta décadas de la vida.⁶ El caso presentado no se corresponde con los rangos de mayor frecuencia para la edad, descritos en la literatura.

Pueden presentarse como hallazgo incidental en un paciente asintomático, apendicitis aguda, dolor crónico en fosa ilíaca derecha o como síndrome carcinoide clásico.⁷ Si hay presencia de síntomas, estos son vagos e inespecíficos.⁸ Los

signos y síntomas presentados por la paciente en estudio fueron interpretados como una apendicitis aguda y con ese diagnóstico le fue realizada la apendicectomía. Ya en el estudio anatomopatológico quedó evidenciado el tumor carcinoide ubicado hacia el tercio medio del cuerpo apendicular, localización que no es habitual para este tipo de tumores.

Desde el punto de vista histológico, las células neoplásicas pueden formar islotes discretos, trabéculas, glándulas o láminas indiferenciadas. Cualquiera que sea su organización, las células tumorales son monótonamente similares, con escaso citoplasma granular rosado, y un núcleo punteado entre redondo y oval. Existe variación mínima del tamaño de las células y los núcleos, y las mitosis son poco frecuentes o faltan. En casos inusuales puede existir anaplasias más significativas, y a veces secreción de mucina dentro de las células y formaciones glandulares. La mayoría de los carcinoides contienen cromogranina A, sinaptofisina y enolasa específica neural. En ocasiones se pueden identificar péptidos hormonales específicos mediante técnicas inmunohistoquímicas.⁹

Algunas de estas características histológicas e inmunohistoquímicas estuvieron presentes en el caso.

En los tumores menores de un centímetro de diámetro, el tratamiento de elección es la apendicetomía simple, tal y como sucedió con la paciente. En los tumores mayores de dos centímetros se debe practicar una hemicolectomía derecha con disección de ganglios linfáticos. En los tumores entre uno y dos centímetros el tratamiento debe ser individualizado. Así, en tumores próximos a la base del apéndice, con invasión vascular o de los linfáticos de la submucosa o infiltración del mesoapéndice, se aconseja practicar una hemicolectomía derecha cuando se trata de pacientes jóvenes, mientras que, en pacientes mayores de 60 años o con elevado riesgo quirúrgico, el tratamiento recomendado es la apendicetomía.¹⁰

El estudio histopatológico es de vital importancia para la detección de las células tumorales, su tipo histológico, las márgenes de resección libres de células malignas, el compromiso basal o distal del apéndice y el tamaño del tumor, incluida su invasión en las diferentes capas del órgano, son estas características que serán útiles al momento de determinar la terapia definitiva.¹¹ El estudio morfológico detallado de la pieza enviada a anatomía patológica permitió realizar el diagnóstico definitivo, el cual fue corroborado por el panel inmunohistoquímico.

REFERENCIAS BIBLIOGRÁFICAS

1. Beltrán MA, Tapia R, Madariaga J, Díaz RI, Larraín C, Jaramillo L, et al. Tumores malignos del apéndice cecal en pacientes operados por apendicitis en la IV Región de Chile. *Rev Chil Cir* [revista en Internet]. 2013 [citado 28 Jun 2017];65(6):[aprox. 12p]. Disponible en: <http://dx.doi.org/10.4067/S0718-4026201300060006>
2. Collazo G. Tumor carcinoide de apéndice cecal. *Rev Cubana Cir* [revista en Internet]. 2012 [citado 27 Jun 2017];51(4):[aprox. 6p]. Disponible en: http://scielo.sld.cu/scielo.php?script=sci_arttext&pid=S0034-74932012000400009&lng=es
3. Zamorano M, Quiroz M, Drolett N, Carrasco C. Neoplasias malignas primarias del apéndice cecal: estudio comparativo entre 2 hospitales

regionales. *Rev Chil Cir* [revista en Internet]. 2014 [citado 11 Jul 2017];66(6):[aprox. 10p]. Disponible en: http://www.scielo.cl/scielo.php?script=sci_arttext&pid=S0718-40262014000600006&lng=es

4. Álvarez S, González LG, Sánchez EA, Madrigal MA, Hurtado LM. Prevalencia de tumores apendiculares en pacientes operados de apendicetomía en el Hospital General de México "Dr. Eduardo Liceaga", revisión a 10 años. *Cir Gen* [revista en Internet]. 2016 [citado 2 Feb 2018];38(1):[aprox. 10p]. Disponible en: <http://www.medigraphic.com/pdfs/cirgen/cg-2016/cg161b.pdf>

5. Suárez JM, García S, Rubio C, Bustos M, Docobo F, Padillo FJ. Tumores carcinoides apendiculares. Evaluación de los resultados a largo plazo en un hospital de tercer nivel. *Cir Cir* [revista en Internet]. 2014 [citado 24 Abr 2018];82(2):[aprox. 8p]. Disponible en: <http://www.medigraphic.com/pdfs/circir/cc-2014/cc142c.pdf>

6. Sosa H, Hernández L, Rodríguez C. Tumor carcinoide del apéndice cecal. Presentación de un caso. *Medisur* [revista en Internet]. 2017 [citado 2 Ene 2018];15(4):[aprox. 4p]. Disponible en: <http://www.medisur.sld.cu/index.php/medisur/article/view/3393>

7. Tortolero L, Luengo P, Housari G, Herrador J, Ballester A, Sanjuanbenito A, et al. Carcinoides apendiculares. Experiencia en nuestro centro. *Rev Acircal* [revista en Internet]. 2015 [citado 19 May 2017];2(2):[aprox. 8p]. Disponible en: <http://www.acircal.net/revista/articulo.php?id=51>

8. Hinestroza J, Medina DA, Paredes M, Trejos CA, Valladales LF. Síndrome Carcinoide: Presentación de caso y revisión de la literatura. *Rev méd Risaralda* [revista en Internet]. 2014 [citado 15 Jul 2017];20(1):[aprox. 22p]. Disponible en: http://www.scielo.org.co/scielo.php?script=sci_arttext&pid=S0122-06672014000100014&lng=en

9. Blasco MC, Boselli FG, Blasco C. Tumor carcinoide: a propósito de dos casos clínicos. *Rev Gastroenterol Perú* [revista en Internet]. 2016 [citado 12 Feb 2017];36(3):[aprox. 6p]. Disponible en: http://www.scielo.org.pe/scielo.php?script=sci_arttext&pid=S1022-51292016000300014&lng=es&nrm=iso

10. Haliberto B. Presentación de una paciente con tumor carcinoide del apéndice cecal. CCM [revista en Internet]. 2014 [citado 27 Jun 2017];18(4):[aprox. 13p]. Disponible en: http://scielo.sld.cu/scielo.php?script=sci_arttext&pid=S1560-43812014000400019&lng=es
11. Díaz MC, Buitrago K, Gonzales P. Tumor carcinoide del apéndice cecal: cuando un hallazgo incidental modifica drásticamente el pronóstico y tratamiento del paciente. Rev Colom Gastroenterol [revista en Internet]. 2017 [citado 17 Feb 2018];32(1):[aprox. 4p]. Disponible en: http://www.scielo.org.co/scielo.php?script=sci_arttext&pid=S0120-99572017000100011&lng=en